2.

UNGARISCHE BEITRÄGE

ZUR

AUGENHEILKUNDE.

UNTER MITWIRKUNG VON FACHGENOSSEN

HERAUSGEGEBEN VON

PROF. WILHELM SCHULEK,
DIRECTOR DER AUGENKLINIK AN DER UNIVERSITÄT IN BUDAPEST.

I. BAND.

MIT 45 ABBILDUNGEN IM TEXT.

LEIPZIG UND WIEN.
FRANZ DEUTICKE.
1895.

Druck von Rudolf M. Rohrer in Brünn.

Verlags-Nr. 448.

14/2270

SR. EXCELLENZ DEM HOCHGEBORNEN HERRN

GRAFEN ALBIN CSÁKY VON MINDSZENT

GEWESENEN

KÖN. UNG. MINISTER FÜR CULTUS UND UNTERRICHT

IN DANKBARER ERINNERUNG AN DAS RECTORJAHR 1890/91

EHRFURCHTSVOLL GEWIDMET

VON

WILHELM SCHULEK.

Inhalt.

Seit

Widmung und Vorwort.

Sphincterotomia pupillaris von Prof. Wilhelm Schulek 1

Sphincterolytis anterior von Prof. Wilhelm Schulek 7

Apotomia iridis von Prof. Wilhelm Schulek 19

Die Resection der obern Facialisäste bei Blepharospasmus idiopathicus von Dr. Ignaz Ottava 27

Der Pacquelin'sche Thermocauter in der Augenheilkunde von Dr. Stephan Csapodi 33

Hermetischer Schutz gesunder Augen von Dr. Ladislaus Issekutz 41

Zur Behandlung der Dacryocystitis chronica. Neue Sonden von Dr. Gustav Neupauer 47

Ueber den Wert dreier neuerer antiseptischer Mittel in der Augenheilkunde von Dr. Gustav Neupauer 55

Zur Aetiologie des Pterygiums von Prof. Wilhelm Schulek 59

Zur Operation des Pterygiums von Prof. Wilhelm Schulek 75

Eine neue Methode zum Färben der Hornhautnarben von Dr. Alexander Lippay . . 79

Tumor cavernosus orbitae von Dr. Nathan Feuer 85

Distichiasis-Operationen von Dr. Nathan Feuer 89

Die Indicationen der Enucleation des Augapfels von Dr. Emil Grósz 95

Die Erythropsie von Prof. Wilhelm Schulek 101

Die Staroperationen der Klinik des Professors Schulek im Schuljahre 1876/77 von Dr. Ludwig Juhász 113

Starextractionen der Budapester Augenklinik in den Schuljahren 1877/78 und 1878/79 von Dr. Ludwig Juhász 131

Die in den Jahren 1880—90 bei den Katarakt-Operationen gesammelten Erfahrungen von Dr. Ladislaus Issekutz 153

Ueber eine neue Methode der Entfernung des grauen Stares von Prof. Wilh. Schulek 203

Instrumente zur Staraustreibung von Prof. Wilhelm Schulek 211

Versuche über den Hornhautschnitt von Prof. Wilhelm Schulek 219

Staraustreibung mittelst concav gestutztem Lappenschnitt und rund erhaltener Pupille von Prof. Wilhelm Schulek 235

Eine neue Pincette zur Entfernung der Cataracta secundaria membranacea von Dr. Alexander Kovács 275

Druckfehler-Verzeichnis.

Seite 47, im Titel, lies „Dacryocystitis“ statt „Diacryocystitis“.
Seite 47, Zeile 13, lies „Dacryocystitis“ statt „Dacryocyostitis“.
Seite 63, Zeile 29, lies „weissen“ statt „meisten“.
Seite 67, letzte Zeile, lies „linearer“ statt „inearer“.
Seite 68, Zeile 25, lies „Bowman“ statt „Browman“.
Seite 101, Zeile 16, lies „kehrte“ statt „kehret“.
Seite 123, Zeile 30, lies „cyclitische“ statt „cyclische“.
Seite 129, Aufschrift der Columne 4 von rechts lies „$-{}^{1}/_{200}$“ statt „$-{}^{20}/_{200}$“.
Seite 133, Aufschrift der Columne 4 von rechts, lies „Iridenkleisis“ statt „Iridenklatis“
Seite 134, Zeile 1, lies „Keratitis“ statt „Keratisis“.
Seite 235, im Titel, lies „mittelst“ statt „mittels“.

VORWORT.

Seitdem mit der Befestigung unserer staatsrechtlichen Verhältnisse die heimischen Culturbestrebungen einen bedeutenden Aufschwung genommen haben, entfaltet sich auch auf dem Gebiete der medicinischen Fachliteratur ein reges Leben. Obgleich auch über Augenheilkunde manche Arbeiten in fremder, namentlich in deutscher Sprache mitgetheilt worden sind, hat sich doch die Augenklinik der Budapester Universität an diesen Bestrebungen, im Auslande bekannt zu werden, bisher nur wenig betheiligt. Das Versäumte in etwas nachzuholen, wird nun mit diesem Bande versucht.

Es sei an dieser Stelle gestattet, in Kürze der Förderung zu gedenken, die der Augenheilkunde in den letzten Jahrzehnten bei uns zu Theil geworden ist.

In dem von Dr. Ludwig Markusofszky 1857 gegründeten, später gemeinsam mit Professor Koloman Balogh allmählich vergrösserten und jetzt von Professor Andreas Högyes weitergeführten „Orvosi Hetilap" ist das oculistische Beiblatt „Szemészet" bis 1881 von Dr. Ignaz Hirschler in gediegenster Weise redigiert und sind darin von ihm zahlreiche Arbeiten niedergelegt worden. Seither ist die Zusammenstellung dieses Beiblattes in die Obsorge des Unterzeichneten gekommen.

Zwei Minister unvergesslichen Andenkens, Baron Josef Eötvös und August Trefort, haben für die Universität zahlreiche neue Anstalten errichtet. Unter diesen konnte die Augenklinik im Jahre 1884 ihre neuen Räume beziehen, ärztliche Hilfskräfte konnten reichlich herangezogen werden und sich in wissenschaftlichen Arbeiten versuchen. Demgemäss haben sich auch ihre Abhandlungen in den letzten 10 Jahren im „Szemészet" neben denen der älteren bewährten Fachmänner reichlich angesammelt.

Seit Trefort's Hingange haben wir von dem kürzlich zurückgetretenen Unterrichtsminister, dem wegen seiner hochsinnigen Führung in allen Kreisen, denen geistige Bestrebungen am Herzen liegen, tiefverehrten Grafen Albin Csáky, und von seinen amtlichen Rathgebern vielfache Förderung erfahren. Die

fortschreitende Zeit heisst uns aber an den gegenwärtigen Unterrichtsminister, den auch als Fachgelehrten berühmten Baron Roland Eötvös, und seinen weitblickenden Staatssecretär August Pulszky mit noch weiteren, gesteigerten Wünschen und Hoffnungen herantreten.

So glauben wir, dass im Interesse unserer vaterländischen Wissenschaftlichkeit die Errichtung eines zweiten Lehrstuhles für Augenheilkunde an der Budapester Universität, dass der Bau der Augenklinik in Klausenburg, dass die Gründung einer dritten Universität eine unabweisliche Forderung sind. Wir halten es endlich für ein Gebot der Nothwendigkeit, dass den aufstrebenden jüngeren Kräften die Bahnen zu selbständiger Wirksamkeit eröffnet werden.

Diesen Förderungen gegenüber, die unser Fach durch verständnisvolle Maassregeln jener Männer, denen die geistige Entfaltung der Heimat am Herzen liegt, erfahren hat und noch erhofft, erachten wir es anderntheils als unabweisliche Pflicht, auch unserseits den Beweis ernsten wissenschaftlichen Bemühens zu liefern.

Diesen Erwägungen entspricht vorliegender schüchterner Versuch, aus der sprachlichen Isoliertheit herauszutreten und einige unserer Arbeiten weiteren Kreisen von Fachgenossen vorzulegen. Wir hoffen die patriotische Pflicht, — der gemäss jeder die Interessen, also auch die geistigen, des Staatswesens, das ihn trägt und schützt, nach besten Kräften zu fördern hat, — eher zu wahren als zu verletzen, wenn wir die geistigen Beziehungen zu anderen Völkern, ohne die heute keine gedeihliche Fortentwicklung möglich ist, in dieser Weise aufrecht zu erhalten trachten. Diese, nach beiden Richtungen schuldige Rücksicht bestimmte denn auch die Form dieser Publication. Möchte sie geneigte Aufnahme finden!

Den Inhalt dieses ersten Bandes bilden 23 Abhandlungen, von denen 21 das operative Gebiet und damit Verwandtes direct behandeln. Sie stammen theils aus dem Kreise meiner gewesenen Schüler[1]), theils von mir. Spätere

[1]) Die gewesenen Assistenten sind: Dr. Nathan Feuer, Docent in Budapest und Landes-Sanitätsinspector; Dr. Joseph Imre in Hódmezö-Vásárhely; Dr. Ludwig Juhász in Budapest; Dr. Georg Szabó in Grosswardein; Dr. Stephan Csapodi, Docent in Budapest; Dr. Ignaz Ottava, Docent in Budapest; Dr. Ladislaus Issekutz in Arad; Dr. Elemér Kocsis in Budapest; Dr. Gustav Neupauer † 1893; Dr. Emil Grósz, Docent in Budapest; Dr. Alexander Lippay in Miskolcz; Dr. Fridolin Blaskovics in Budapest. Ausserdem waren etwa 50 Doctoren-Praktikanten, von diesen manche selbst weit über 3 Jahre lang, innerhalb von 20 Jahren angestellt, — da der Normalstatus zwei Assistenten und sechs angestellte Praktikanten beträgt.

Bände würden andere Materien vorführen und auch Arbeiten anderer heimischer Fachgenossen mit Vergnügen aufnehmen, falls die Herausgabe sich als materiell ausführbar herausstellen sollte.

Die Originalaufsätze waren ihrer Darstellung nach für den allgemeinen ärztlichen Leserkreis des Landes berechnet. Jetzt, wo dieselben den engeren Fachgenossen vorgelegt werden, möchte vielleicht mancher eine knappere Fassung wünschen. Zu unserer Entschuldigung möge dienen, dass uns schon die Uebersetzung in die fremde Sprache schwer fällt, und dass ein nochmaliges literarisches Bearbeiten derselben Themata die mässigen Kräfte weiter zersplittern würde.

Jedenfalls unterwerfen wir uns anspruchlos dem Urtheile der Fachgenossen und möchten mit unseren bescheidenen Beiträgen ein Zeichen der Dankbarkeit für den auch uns offen stehenden grossen Wissensschatz der Menschheit gegeben haben.

BUDAPEST 24. December 1894.

W. Schulek.

Sphincterotomia pupillaris.

Durchschneidung des Pupillenverengerers am Narbenrande.

Von Professor *Wilhelm Schulek.*[1])

Bekanntlich waren die ersten Pupillenbildungen Iridotomien. Später gewann die Iridectomie durchaus die Oberhand. In neuerer Zeit jedoch tauchen wieder solche operative Vorschläge welche trotz specieller Bezeichnungen dem Gesammtbegriff der Iridotomie zugehören, auf und vermehren sich allmählich. Auch die pupillare Sphincterotomie gehört zu den Iridotomien.

Es ist bekannt, welche verderbliche Folgen vordere Synechien haben können: dass aus der Zerrung der Regenbogenhaut Reizerscheinungen, Ciliarschmerzen, Narbenektasien, partielle und totale Staphylome, acute und chronische Regenbogenhaut-Strahlenkörperentzündungen und besonders secundäre Glaucomprocesse entstehen. All das kommt vor, wenn die Regenbogenhaut mit einem Theil ihrer Fläche, wenn der Pupillarrand im ganzen Kreise, wenn ein peripherer Iristheil in eine Hornhautnarbe fixiert ist, ereignet sich indessen am allerhäufigsten, wenn ein Theil des Pupillarrandes angewachsen, andere Theile hingegen frei geblieben sind, und letztere bei Lichtwechsel, durch ihre Bewegung, an den Schenkeln des eingekeilten Theiles zerren. Solche Fälle führen zumeist zu den erwähnten Folgen, und wir können uns schwer entschliessen, dergleichen Zustände unberührt, somit ohne operativen Eingriff, zu belassen.

Partielle vordere Anwachsungen des Pupillarrandes sind also die gefährlichsten Formen. Unter diesen ist wieder, je nach der peripheren oder centralen Lage, ein Unterschied in der Gefährlichkeit. An centralen ist die Zerrung der Synechieschenkel gering, da die centrifugalen,

[1]) Die im folgenden darzulegende Operationsmethode ist ungarisch im Orvosi Hetilap „Szemészet", 1874, Nr. 2, 3 und 4 veröffentlicht, jedoch in anderen Sprachen nur soweit bekannt gemacht, als in Nagel-Michels Jahresbericht für Ophthalm. 1874, S. 343 darüber kurz referiert wurde. Da eine andere einschlägige Operation im Anschlusse hieran mitgetheilt wird, ergab sich die Nothwendigkeit, das Wesentlichste der ersten Arbeit nachzutragen.

pupillenerweiternden Kräfte schwach sind. Bei peripheren Synechien hingegen erzeugt die kräftige und rasche Zusammenziehung des Sphincters im frei beweglichen Pupillentheile eine ansehnliche Spannung an den zur Narbe führenden Schenkeln. Die verzogene, oft birnförmige Gestalt der Pupille zwingt schon an und für sich zu der Vorstellung, dass die empfindliche und reactive Iris und der den fortwährenden Zerrungen preisgegebene Strahlenkörper früher oder später mit Reizzuständen antworten werden, wenn die verzogene Pupille täglich hundertemal eng wird, und dabei der, der Narbe gegenüberliegende Iristheil gegen die Narbe hin gezerrt, somit die ganze verengte Pupille verlagert wird.

Wenn wir bedenken, dass die Pupille bei jeder Augenbewegung, jedem Accommodationswechsel, jeder Beleuchtungsänderung, beim Abtasten des Blickfeldes — durch Wochen, Monate, selbst Jahre — sich viele tausendmal verändert, und dass das jedesmal mit einer Vergewaltigung der Iris verbunden ist: Dann muss es uns eher in Staunen versetzen, dass die hieraus entstehenden pathologischen Folgen sich manchmal verhältnismässig so spät einstellen. Aber ganz bleiben sie wohl nur in vereinzelten Fällen aus.

Es ist auch allbekannt, dass periphere Synechien sich am häufigsten mit secundärem Glaucom complicieren, dass die Drucksteigerung die Narbe dehnt, dass die Narbenektasie sowohl Folge als auch Ursache der Reizerscheinungen wird, — dass den Mittelpunkt des so entstandenen circulus vitiosus die Spannung der Synechieschenkel bildet, und dass aus diesem Ringe der Erscheinungen nur eine Operation befreit, welche die Spannung der Schenkel aufhebt.

Am auffälligsten wird die Gefährlichkeit peripherer Synechien durch die nach Iridodesis und Iridencleisis auftretenden Entzündungsprocesse bezeugt, weswegen solche Operationen ganz unterlassen werden müssen.

Im Falle centraler Narben muss Iridektomie schon aus optischen Gründen gemacht werden. Bei peripheren Synechien aber verschlechtert die Iridektomie das Sehvermögen. Sonst steht uns nur die Punction mit ephemerem Erfolg und die, jedoch nicht befriedigend wirkende, Narbenexcision zur Verfügung — es sei denn, dass man zu jahrelang fortgesetzen Pilocarpin-Einträufelungen noch seine Zuflucht nähme.

Trotz wohlgelungener breiter Iridektomie an Augen mit peripheren und zu Ektasien neigenden Narben muss man oft mit Bedauern empfinden, dass die Erhaltung des Auges nur mit Opfern von Seite des Sehvermögens erreichbar sei.

Es frägt sich, ob die eingewachsene Regenbogenhaut nicht auch so freigemacht werden könnte, dass in ihrem Gewebe keine grosse Lücke entstehe. Ich glaube einen Vorgang gefunden zu haben, welcher den Nutzen der Iridektomie ohne die besagten Nachtheile erreichen lässt.

dabei kaum eine Wundreaction erregt, leicht ausführbar ist und gefahrlos scheint.

Die Idee besteht darin, dass mit einem in die vordere Kammer vorgestossenen zarten Schneideinstrument die Pupillenschenkel der Synechie möglichst nahe am Rande der Narbe von hinten nach vorne durchschnitten werden, so dass die mit der Schneide einzeln aufgegriffenen Schenkel gegen die hintere Fläche der genügend widerstehenden Hornhaut gedrückt und mit einigen sägenden Bewegungen durchtrennt werden. Dieser etwa 2 *mm* betragende Einschnitt in den Pupillarrand genügt zur Entspannung des Sphincters: ein grösserer könnte für das Sehen Nachtheile haben. Es soll eben nicht mehr, als durchaus nöthig, gemacht werden. Die Benennung „Sphincterotomia pupillaris" rechtfertigt sich von selbst.

Das Instrument „Sphincterotom" ähnelt einer Starnadel, nur lauft die Spitze in ein zartes, convex geschliffenes Messerchen aus. Dieses kaum mehr eine Klinge zu nennende Endstück ist $1—1^1/_2$ *mm* breit,

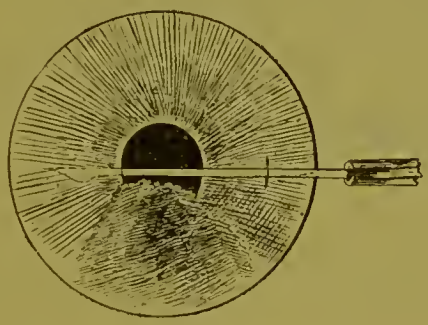

annähernd 3 *mm* lang, der Rücken stumpf und wohlgeglättet, um ein allenfallsiges Andrängen der Linsenkapsel unschädlich zu machen. An der Spitze laufen die Schneide und der Rücken in zweischneidiger Form zusammen, um den Einstich schonend zu gestalten. Der Schaft verläuft gerade in den Rücken, und die convexe Schneide steht vor. Eine Rosas'sche Sichelnadel wäre unpraktisch, also bloss im Nothfalle zu verwenden.

Die Ausführung der Operation erlaubt mancherlei Variationen. Es muss aber jedesmal sicher fixiert werden und das Kammerwasser bis zur genügenden Vorschiebung und Anpassung der Schneide des Sphincterotoms erhalten bleiben.[1])

1. Man stösst in querer Richtung auf die Synechienschenkel nahe am Hornhautrande in das freie Kammerwasser ein, schiebt die Klinge

[1]) An der Weber'schen Fixationspincette hat Sanitäts-Inspector Dr. Nathan Feuer während seiner Assistentenzeit bei mir eine Verbesserung angebracht, indem er die Enden nicht quer, sondern gegen die convexe Seite der Branchen etwas schief abstutzen liess, so dass dieser Winkel sich nicht mehr gegen die Sclera vordrängt.

flach vor dem nächsten Irisschenkel über die Pupille unter den weiter gelegenen Irisschenkel, dreht dann die Schneide nach vorne, und nun wird der aufgelagerte Sphincter gegen die Hornhaut möglichst am Rande der Narbe, mit zwei bis drei sägenden Zügen, aber unter gleichzeitigem Druck gegen die harte Cornea, durchgeschnitten, worauf das Instrument wieder in flache Lage gedreht und rasch herausgezogen wird. Der einzige Operationsact zergliedert sich also in: Einstich, Vorschieben, Aufladen des Sphincters, Vordrehen der Schneide, Durchschneiden und Herausziehen. — Der andere Schenkel muss ein anderesmal, von der anderen Seite, aufgefasst und durchtrennt werden: wiewohl das nicht mehr unbedingt nothwendig scheint, falls die Entspannung eines Schenkels genügen sollte.

Man fühlt sehr wohl, wann die Schneide durch das Irisgewebe an die hintere Hornhautfläche gelangt ist. Uebrigens kann ein geringes Anschneiden der Cornea an dieser Stelle nicht besonders schaden, selbst die Lichtdiffusion eher abschwächen, — und sogar ein vollkommenes Durchgleiten keinen ernsten Unfall bedeuten. Das Klaffen am Sphincter ist schon im Schneiden deutlich zu erkennen.

Der Vortheil dieser Variation ist, dass man die Schenkel quer durchtrennt, und zwar am Rande der Narbe, dass man nur eine kurze Strecke über die freie Pupille und Kapsel vordringt, ein Nachtheil dagegen ist, dass man nur je einen Schenkel in Angriff nehmen kann.

2. Man kann auch die beiden Schenkel in einem Vordringen durchschneiden, und zwar auf folgende Weise. Man sticht am meist vorgewölbten Theil der Narbe in die vordere Kammer, dringt flach in den freien Raum zwischen den beiden Schenkeln ein, also mit diesen vorerst in nahezu paralleler Richtung, geht aber alsbald schief zuerst unter den einen, dann unter den andern Schenkel und sphincterotomiert im übrigen, wie sub 1. angegeben wurde. Der Tiefe nach ist Raum genug vorhanden, da an einer solchen Stelle bis zur vorderen Kapsel wohl an 2 *mm*, selbst $2^1/_2$—3 *mm* Distanz vorhanden ist und schon der Einstich möglichst flach gehalten werden soll.

3. Noch sicherer lassen sich beide Schenkel in einer Sitzung auf folgende, mir am meisten zusagende Art lösen. Man sticht (s. die folg. Fig.) nahe am Hornhautrande ins freie Kammerwasser ein, tangential gegen die Irisschenkel, hält die Klinge ganz flach, durchdringt das Irisgewebe des nächsten Schenkels, geht ohne Aufenthalt über die Pupille unter den entfernteren Irisschenkel, schneidet erst diesen an der Hornhaut ab, zieht nun soweit zurück, dass die Klinge jetzt den Schenkel der früher beim Durchstechen des Irisgewebes nur aufgeladen wurde, durchtrennen kann, womit beide Schenkel befreit sind.

Das Durchstossen des Irisgewebes am ersten Schenkel geht durchaus glatt vor sich, weil die Regenbogenhaut gespannt ist und dem flach geführten Instrumente schief entgegensteht.

4. Man kann auch aus dem Vorgange Nr. 3 die Procedur Nr. 1 variieren, indem man nur den dem Einstich nächstgelegenen Schenkel mit Durchstich des schräg vorstehenden Irisgewebes auffadet und allsogleich durchtrennt (wie dies in der folgenden Abbildung die rechte Hälfte veranschaulicht), dann ein anderesmal mit dem zweiten von seiner Seite ebenso verfährt.

Dieser Vorgang ist von allen der ungefährlichste, ja so einladend, dass es wirklich schade wäre, gegenüber den bösen Folgen von Synechien diesen kleinen Eingriff unversucht zu lassen.

5. Wenn ich Nachstare mit Scleraleinstich zerreisse und nebenbei auch vordere Synechien oder Einklemmungen der Iris in der früheren Extractionswunde vorhanden sind, so unterlasse ich niemals, im Anschlusse daran die Verwachsungen zu durchtrennen. Auch eine etwa zu sehr

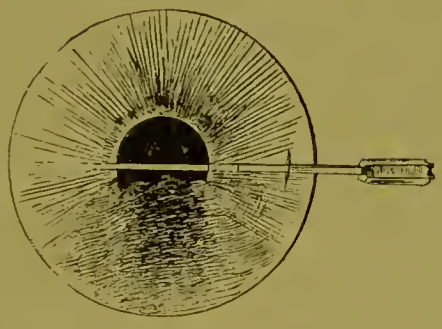

emporgehobene Iris schneide ich bei solcher Gelegenheit am Pupillarrande ein. Das kann je nach Umständen verschieden geschehen. Man kann die Irisstelle gegen die Hornhaut hin durchschneiden, aber auch die Spitze des Instrumentes am Pupillarrand vorwärts führen, die Schneide dann nach rückwärts wenden und gegen den Glaskörper mit raschem Zuge einschneiden, oder man kann, durch die Iris stechend, in schief seitlicher Richtung den Schnitt verkehrt ausführen, ja selbst mit der vorwärts geführten Spitze die Iris von vorn nach rückwärts durchstechen und den kurzen, aber entschiedenen Schnitt frei ausführen[1]), — freilich würde ein tadelhaftes Instrument allenfalls Iridodialysis (was noch immer kein Verlust des Sehvermögens ist) verursachen.

6. Man könnte auch den einen Schenkel, wie sub Nr. 1, den anderen später, wie sub Nr. 4, also beide wohl zu verschiedenen Zeiten, jedoch

[1]) Von der Hornhaut aus lässt sich etwas Aehnliches mit der Rosas'schen Sichelnadel oder mit einem schmal zugeschliffenen Graefe'schen Messer ausführen.

von derselben Seite her in Angriff nehmen. Eine besondere Lage der Narbe, z. B. an der Nasenseite, könnte hiezu zwingen.

Um nach Aufzählung dieser Einzelheiten wieder zum Allgemeinen zurückzukehren, ist es gewiss einleuchtend, dass die Ausführung der Operation vonseiten des Kranken sehr ruhiges Verhalten, vonseiten des Operateurs volle Sicherheit[1]) erheischt. Als Eingriff ist sie jedoch fast eine Kleinigkeit zu nennen, welche selten eine längere Nachbehandlung, als 3—5 Tage erfordert. Blutung ist zuweilen gar keine oder nur eine kaum erhebliche. Wenn sie jedoch eintritt, dann würde freilich die Aufsaugung abzuwarten sein, ehe man den Kranken aus der Obsorge lässt.

Mit dieser kleinen Operation kann man in Bezug auf den ektatischen und den gesammten pathologischen Process mitunter ganz Erstaunliches erreichen. Ich habe gewöhnlich volles Stehenbleiben und wiederholt auch auffälliges Zurückgehen der krankhaften Folgeerscheinungen beobachtet.[2])

---

[1]) Heutzutage würde man cocaïnisieren, etwa in einer Stunde viermal von einer 5proc. Lösung einträufeln. Zur Fixation würde sich am besten eine Fixations-Pincette empfehlen, wie ich sie für die Star-Operation ersonnen habe.

[2]) Die eingangs erwähnte ungarische Abhandlung (1874) enthält noch mancherlei Details, so auch einen eingehenden historischen Rückblick und Vergleich mit anderen Iridotomien. Dies kann ich hier getrost weglassen.

Sphincterolysis anterior.

Abtrennung des Pupillenverengerers von Hornhautnarben.

Von Professor *Wilhelm Schulek*.[1])

Der operative Vorgang ist für solche Fälle erdacht, in denen die Iris seitlich mit einer Hornhautnarbe verwachsen ist, die Pupille jedoch nicht ganz ausser Function gesetzt ist. Bei Beleuchtung und Beschattung accommodiert sich noch der freie Theil der Pupille, und gerade dadurch sind die zum angewachsenen Theil ziehenden Kreismuskelstränge einer stetigen Zerrung ausgesetzt.

Der pathologische Zustand ist also nicht ganz ein Leucoma, aber mehr als eine Macula, nämlich eine Cicatrix, u. zw. eine adhaerens.

In solchen Fällen nimmt bekanntlich das übriggebliebene Sehvermögen später ab. Früher oder später pflegen secundäres Glaucom, daraus weiter entstehende Ektasien, ferner auch im reinen Theile der Cornea Krümmungsanomalien, zuweilen sogar rasche Schrumpfung des Auges auf dem Wege einer eitrigen Iridochorioiditis die traurigen Folgen zu sein.

Der ursprüngliche pathologische Vorgang ist ein Hornhautgeschwür, mit Durchbruch, Entleerung der Kammerwassers und Einlagerung der Iris in die Oeffnung oder sogar blasenartige Vorstülpung derselben.

Zuweilen entwickeln sich die aufgezählten Folgen erst in späteren Jahren, schliessen sich aber zuweilen sofort an die frisch entstandene Gewebsverlagerung an. In solchen Fällen muss man rasch einschreiten.

Der Eingriff ist ein wesentlich präventiver. Die beginnende Reizung bestimmt die Zeit, wann man einschreiten soll.

Die Erweiterung der Narbe ist bei der Wahl des Zeitpunktes nicht endgiltig entscheidend, aber doch zu berücksichtigen. Doch kann man in der Beurtheilung desselben irren. Denn eine flache Narbe kann sich nachträglich erweitern, oder wenn sie gleich von Anfang an vorgewölbt war, kann sie sich abflachen und hierauf erweitern. Die oberflächliche Vernarbung

---

[1]) Vorgetragen in der ung. Akademie der Wissenschaften 18. Jänner 1892 und erschienen in deren Verlag in den naturw. Abhandlungen XXII. Band, 3. Heft. 1—54. Seite, sowie im Orvosi Hetilap „Szemészet" 1892, Nr. 1, 2 und 3.

der buckelförmig vorgedrängten Iris kann man im Krankheitsbilde von einer ektasierten Narbe nicht unterscheiden. Ausserdem können die Narbenerweiterung und die daraus resultierende Reizung in einem umgekehrten Verhältnis stehen oder sogar vollkommene Wechselwirkung zeigen.

Der Grund der Reizung ist hauptsächlich darin zu suchen, dass ein Theil der Iris sich bewegt, der andere dagegen in der Narbe fixiert ist. Die Reizung entsteht aber nicht am Orte der flächenhaften Verwachsung, sondern gegenüber, denn hier wirkt die Bewegung und Zerrung des Sphincters auf das corpus ciliare und auf weitere Gewebe (Aderhaut); erst bei gesteigerter Spannung, die zur Erweiterung der Narbe führt, wird auch diesseits die Iris gespannt und gereizt.

Um diesen Uebeln vorzubeugen, macht man nach Albrecht v. Graefe's ruhmvoller Entdeckung die antiphlogistische Iridektomie. Man macht an einer Stelle des freien Iristheils einen breiten Ausschnitt, aber nicht etwa darum, damit der Kranke besser sehe, sondern damit er das Sehen nicht verliere.

Das Gros der Oculisten hält heute noch das erwähnte Vorgehen für einzig heilbringend. Und wenn auch durch die bis zum Rand reichende ausgiebige Irisexcision sofort das bisherige Sehvermögen aus optischen Gründen geschwächt würde, so müsse man das in Anbetracht des grösseren Gewinns, nämlich der Hintanhaltung der vollständigen Erblindung, doch hinnehmen. Uebrigens wäre eine solche curative Iridektomie womöglich in den hinter den Augenlidern befindlichen Theil zu verlegen, damit sie verdeckt und optisch unschädlich sei.

Aufmerksame Kliniker wissen, dass ein solcher Irisdefect ein grosses Opfer ist und doch oft wirkungslos bleibt.

Ausserdem käme man in Verlegenheit, wenn man wegen Gestalt und Lage der Narbe zur Verbesserung des Sehens einen Irisausschnitt machen müsste, also eine optische Seitenöffnung, die schmal sein soll und nicht bis zum Rand reichen darf. Beiden Aufgaben wird man gerecht, wenn man einen Theil des curativen breiten Irisausschnittes in die Augenspalte verlegt.

In mir erzeugte dieser Stand der Dinge, offen gestanden, stets das Gefühl der Unzufriedenheit. Wir verstümmeln die Iris, verunstalten die Pupille in nachtheiliger Weise, aber die Wurzel des Uebels, die in der Narbe fixierten Sphincterstränge, lassen wir unverändert. Und dabei hat man nicht einmal einen sicheren Erfolg.

Aehnliches mögen hie und da schon andere empfunden haben. Gewiss kann man behaupten, dass man so lange nach Verbesserung suchen wird, bis man ein einwandfreies Verfahren gefunden hat.

Man muss also den beweglichen Theil von dem in die Narbe eingewachsenen Theil der Iris befreien.

Vielleicht gelänge es, den fixierten Theil von der Rückfläche der Narbe loszuschälen? Die Iris würde also im ganzen ihre alte Lage und

vollständige Beweglichkeit zurückerhalten. Doch dies ist unerreichbar. Der grösste Theil des Narbengewebes ist von der anliegenden Irisfläche in den Narbenring eingewachsen, der sich aus dem Rande der Cornealöffnung entwickelt hat und mit demselben eins bildet und die Lücke ausfüllt. Es gelänge also nur unvollkommen, die Iris von hier loszuschälen, was ausserdem ein sehr gekünsteltes Verfahren erforderte.

Man muss daher ein einfacheres Verfahren wenigstens versuchen, indem man bei der Idee der Befreiung des beweglichen Iristheils bleibt.

Sollen wir dies nun dadurch zu erreichen suchen, dass wir an jedem der beiden Irisschenkel eine möglichst wenig ausgedehnte Iridektomie ausführen? vielleicht nicht einmal Gewebe entfernen, sondern bloss vom Sphincter bis zum Rande des corpus ciliare quer durchschneiden, und zwar an zwei Punkten in einem Acte?[1])

Der Erfolg wäre eine klaffende Oeffnung, damit würde aber das durch den Narbenrand durchdringende Licht abnormerweise sich weiter verbreiten und so hätte man eine Verschlechterung des Sehvermögens als schädliche Nebenwirkung.

Oder sollte man jeden Schenkel durch eine besonders angelegte Cornealöffnung mit stumpfen Haken vorziehen und durchschneiden?

Dies gelingt am Rande der Narbe nicht; sie nur wenig vorzuziehen, geht nicht; ein gänzliches Durchschneiden würde wieder Lichtdiffusion verursachen. Ein kleiner Einschnitt dagegen ist auf andere Weise viel leichter ausführbar.

Zuweilen gelingt es, mit einer Iridektomielanze die Narbe zu unterminieren und die Iris halbwegs zu befreien, besonders wenn sich zum Zwecke der Iridektomie das Instrument ohnehin in der Augenkammer befindet. Dies machte v. Arlt und nach ihm einige andere in einigen Fällen, doch konnte man es nicht verallgemeinern.

So blieb nichts übrig, als im Innern der Kammer die Operation zu vollenden, welche den beweglichen Iristheil befreit. Man muss also eine intraoculäre Operation d. h. eine solche Iridotomie ausdenken, die sicher, einfach und bei kleiner Wunde gelingt, die Linse aber auf keine Weise in Gefahr bringt und keine Lichtdiffusion erzeugt.[2])

Aufgrund dessen wurden von verschiedenen Seiten Operationsmethoden vorgeschlagen und versucht, doch waren sie nicht durchwegs zutreffend und fanden keine allgemeine Aufnahme. Beachtung verdienen sie aber doch, wäre es auch nur, um aus den bisherigen Bestrebungen neue Ideen zu schöpfen. Im folgenden will ich sie aufzählen:

[1]) Wie ich dies im Fall 11 (der ungar. Abhandlung) versuchte.

[2]) Ist keine Linse vorhanden (aphakia), so erweist sich die von v. Wecker vorzüglich ausgedachte Operation der Iridotomia duplex als sehr schonend.

1. Heurmann-Beer-Arlt stachen mit einer Lanze in die in der Hornhautnarbe fixierte und gespannte Iris ein, um auf diese Weise durch das Klaffen der Wunde eine längliche Oeffnung zu erzeugen, die das Sehen ermöglicht und die Spannung vermindert.[1])

2. Albrecht v. Graefe hat die nach Starextractionen zuweilen eintretende Sperre der Pupille durch ein, in die Iris gestossenes Messer (plongé) behoben.[2])

3. Bowman führte durch eine kleine Oeffnung an der Cornea ein stumpf endendes Thränenröhrenmesserchen ein, um damit den Irisschenkel an die Cornealfläche zu drücken und an der Narbe zu durchschneiden. Er bezweckte damit eine Verbesserung des directen Sehens.[3])

4. Wecker führte durch eine kleine Cornealwunde eine Pincettenscheere (pince-ciseaux) ein und schnitt den Irisschenkel aus der Narbe aus. Er nannte dies Verfahren Iridotomia simplex.[4])

5. Wilhelm Schulek führte ein sichelförmiges, an der convexen Seite zugeschärftes, kleines Instrument (sein Sphincterotom) ein, drückte damit den Sphincter an den Narbenrand und durchtrennte nach 6 Modalitäten.[5])

6. Ed. Meyer machte, einem natürlichen operativen Impulse folgend, eine Cornealwunde, fasste mit einer hakenförmigen kleinen Sichel die Irisschenkel und durchtrennte sie, u. zw. vom Cornealrande her gegen die Pupille zu; man braucht also einen gewissen Raum zwischen Cornea und Iris, um das Instrument einzuführen.[6])

7. Friedrich Kerschbaumer in Salzburg führt ein Graefe'sches Staarmesser vor die Iris und schneidet von der Rückseite der Narbe die Irisschenkel, ja sogar womöglich die Irisflächen ab. Ob dies Verfahren in Druck erschienen ist, ist mir unbekannt.

8. William Lang in London sticht bei kleinen Synechien eine Discissionsnadel mit langer Schneide ein und schneidet damit die Iris flach aus der Narbe aus. Bei grösseren Synechien macht er eine kleine Oeffnung, führt durch diese ein flach geknöpftes Messer ein und befreit mit dessen Schneide die Iris aus der Narbe. Man braucht also 2 Messer, von denen das spitze das stumpfe ganz zu verdecken vermag. Während der beiden Momente darf das Kammerwasser nicht allzusehr abnehmen.[7]) Er empfiehlt die Befreiung der Iris sehr warm und erwähnt eine sehr wichtige Beobachtung:

---

[1]) Arlt, Die Krankheiten des Auges, 1858, II., p. 136.

[2]) Traité des Operations etc. E. Mayer, Paris, 1871.

[3]) Report of the fourth internat. ophth. congress. London. 1873.

[4]) Annales d'oculistique, 70. Bd., 1873.

[5]) Siehe darüber die Abhandlung „Sphincterotomia pupillaris" auf Seite 1.

[6]) Ed. Meyer in Paris, Handbuch der Augenheilkunde, Berlin. 1883 (3. Auflage), pag. 108.

[7]) London ophthalmic hospital reports. Decemb. 1889 und 1890.

nach 3maliger Iridektomie blieb bereits keine freie Iris und doch musste man die „division of anterior synechiae" hinzufügen, um die glaucomatöse Spannung zu beheben.[1])

9. Ch. Abadie dringt bei partiellem Staphylom mit einem schmalen Messer in eine reine Partie der Cornea ein, sticht in gerader, nicht bogenförmiger Richtung an der entgegengesetzten Seite aus und schneidet gegen den Hornhautrand einen Lappen aus der Narbe, der womöglich am limbus corneae endet (selbst mit Inbegriff eines Conjunctivallappens). Er nennt seine Operation Staphylotomie; zuweilen führt er das Messer hinter die Iris und legt das Hauptgewicht darauf, dass wenn auch nicht die pupillären Schenkel, so doch die Randpartien der Iris aus der Narbe befreit werden. (Annales d'oculistique, 93. Band, 1885.) Aehnlich ist mein Fall aus dem Jahre 1883 Nr. 1.[2])

Alle diese Operationsmethoden lassen noch manches zu wünschen übrig. In einem Act kann man nur die unter Nr. 1, 2, 5, 7 und 9 vollenden. Die

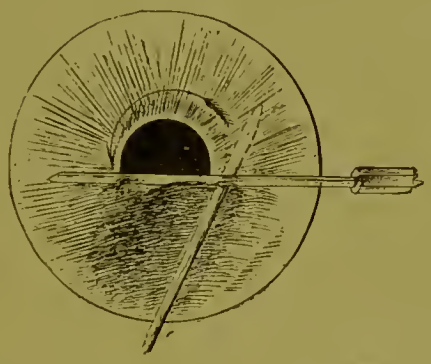

unter Nr. 3, 4, 6 und 8 erfordern zwei Acte und können ohne vorhandenes Kammerwasser nicht ausgeführt werden, stehen daher noch weiter zurück, da eine Verletzung der Linsenkapsel nicht ausgeschlossen ist. Nr. 8 dagegen ist sehr beachtenswert.

Ein gemeinsamer Fehler aller (ausser Nr. 9) ist der, dass das durchtrennende Instrument sich mit dem freien Ende in der Kammer bewegt, in schwebender Führung das Irisgewebe trifft und so dessen Continuität trennt. Nur nach vollbrachter Aufgabe kann man sich durch rasches Entfernen vor etwaigem Beschädigen durch das freie Ende bewahren.

Seit 1883 habe ich ein neues Verfahren ersonnen, welches die in der Hornhautnarbe fixierten Irisschenkel befreit. Die Wunde beschränkt sich immer auf das Gebiet der Narbe, dabei ist die Operation einzeitig. Das Ende des Instrumentes kann man bereits ausstechen und sich so gegen

[1]) Siehe meinen Fall Nr. 26 (Emerich Cseh) in der ungar. Original-Abhandlung, der ähnlich war.

[2]) In der ung. Abhandlung.

Schaden schützen, während die Durchtrennung noch bevorsteht; sie lässt selten im Stiche, leistet dabei das Nothwendige und schützt an sich vor überflüssigen Eingriffen. Die Bezeichnung „Sphincterolysis anterior" passt am besten darauf, denn sie befreit den noch brauchbaren, beweglichen Theil des Sphincters von der Narbe, — der angewachsene Theil ist ja ohnehin verloren.

Ich steche mit einem Graefe'schen Starmesser am Rande der Hornhautnarbe in die Kammer (punctio), hierauf schiebe ich bei flacher Messerhaltung, wobei die Schneide unter die Mitte der Narbe sieht, dasselbe gradatim vor,[1]) umgreife die beiden Sphincterschenkel im halben Kreisbogen, ohne die Einstichöffnung zu verlassen, die dem, wie ein zweiarmiger Hebel wirkenden, Messer als Unterstützungspunkt dient. Jetzt kreuzt die Messerschneide den grössten Durchmesser der Narbe. Man hat jetzt nur bei entsprechender Verkürzung am jenseitigen Rande der Narbe auszustechen (contrapunctio), damit die Durchtrennung der Schenkel folgen kann. Bisher musste Kammerwasser vorhanden sein. Nach dem Ausstich befindet sich das Messer mit der Spitze bereits ausserhalb des Augapfels, kann also in der Kammer nichts beschädigen. Auf die Messerklinge dagegen sind die Sphincterschenkel aufgeladen und werden in reitender Form unter die innere Hälfte der Narbe geschoben in der Richtung gegen den Hornhautrand. Im weiteren Verlauf ist das Vorhandensein von Kammerwasser überflüssig. Nun folgt die wichtigste Verrichtung, obwohl sie schon so vorbereitet ist, dass sie ohne besondere Vorsicht wie von selbst auszuführen ist. Man braucht nur die Messerklinge flach gegen den Rand in schneidender Bewegung herauszuziehen, d. h. den peripheren Narbentheil in Lappenform zu durchschneiden. Es empfiehlt sich dabei, das Messer rasch zu führen, selbst etwas schief zu halten. Dabei werden die Irisschenkel unausbleiblich durchtrennt. Damit ist der Zweck erreicht: die in die Narbe reichenden Irisschenkel sind von der Innenfläche der Narbe befreit. Der in die Narbe vorgewölbte Theil der Iris ist isoliert und dabei der flachgebliebene Theil unverletzt. Den Vorgang zeigt die voranstehende Abbildung.

Das Messer wird immer flach gehalten, die Spitze und in entgegengesetzter Richtung der Griff, beschreiben mindestens einen Halbkreis, oft sogar $^3/_4$ eines Kreises. In der Beschränkung auf die Narbe unterscheidet sich meine Operation von anderen Operationsverfahren zu ähnlichen Zwecken.

Die Drehung des Messers in der Gesichtsebene könnte durch die Nase oder durch die Lider behindert werden, wenn die Narbe an der Cornea innen oben oder innen unten ist. Diese Stellung kann man verbessern, indem man den gefassten Augapfel um den achten Theil eines Kreises dreht, was leicht gelingt.

[1]) Neuerdings schiebe ich es sofort weit vor und verkürze es, indem ich es nach dem Grade der Drehung zurückziehe.

Die Lage der Narbe hat einen Einfluss auf die Einzelnheiten der Operation, je nachdem sie in der Mitte oder am Rande liegt. Am glattesten verliefe sie in der Mitte, aber dort entstehen keine Irisverwachsungen. Auf keine Weise gelingt sie am äussersten Rand,[1]) denn das Messer gleitet an der Irisfläche aus und bildet keine Schleife. Die häufigsten sind die mit mittlerer Lage, bei ihnen gelingt zuweilen die Durchschneidung der beiden Schenkel sofort; zuweilen nur auf einer Seite, (sphincterolysis unilateralis, die an und für sich schon ein Gewinn wäre gegenüber der vollständigen Ausschneidung der Iris), doch kann man an dem anderen Schenkel den kleinen Eingriff nach einigen Tagen widerholen.

Die Spincterolysis ist keine vollständige synechio-ektomia. Es frägt sich, ob es nicht besser wäre, ein dem letzteren Begriff entsprechendes Verfahren ausfindig zu machen? Ich glaube, dass dies, wenigstens für einen Theil der Fälle, nicht von Vortheil wäre. Denn vor Entzündung, z. B. Glaucom, ist man schon geschützt, wenn die Zerrung aufhört.[2]) Und das directe Sehen leidet am wenigsten, wenn die in der normalen Irisebene liegenden Schenkeltheile nicht klaffen, während der, die Narbe innen auskleidende Theil an der Rückfläche verbleibt und doch der Zusammenhang zwischen beiden aufgehoben wird.

Entsprechend der Breite der Iris genügt es, wenn bloss der Sphincter befreit ist. Am besten ist ein Einschnitt, der sich auf $^1/_3$ der Breite erstreckt, schlecht ist es schon, wenn er über die Hälfte reicht.

Der auf die Messerschneide aufgeladene Sphincter lässt sich nur schlecht schneiden, besonders wenn die Iris entzündlich geschwellt und erweicht ist. Wie ein mit Stoff umwickeltes Messer weiches Brot scheiden kann, ohne den Stoff zu durchschneiden, so kann das Graefe'sche Messer den Narbenlappen verlassen, indem es undurchschnittenes Irisgewebe mit herausbringt.[3]) Man muss dann das Messer getrost weiter ziehen, den in die Wunde gelangten Iriszipfel aber mit Pincette und Schere abschneiden, was ohne Nachtheil geschieht.

Glatter geht die Sache bei nicht entzündeter, alter cicatrix adhaerens. Zuweilen zeigt der Sphincter auf jeder Seite bereits keilförmig klaffende Oeffnungen, wenn man die Lappenbildung noch gar nicht beendet hat. Das ist sehr vortheilhaft; man kann das Messer der Länge nach herausziehen und entsprechend der Spitze des Lappens eine Gewebsbrücke zurücklassen.

Eine unrichtige Contrapunction lässt sich auch verbessern, wenn noch Kammerwasser geblieben ist.

---

[1]) Wie in meinen Fällen 11 und 16 in der ungar. Abhandlung.

[2]) Ausführlich dargethan in meinem Artikel „Sphincterotomia pupillaris" im „Szemészet" 1874

[3]) Z. B. der Fall 3 in der ungar. Abhandlung.

Im Anschlusse an eine Sphincterolysis kann man einen frischen Prolapsus iridis abschneiden: da er nach Abfluss des Kammerwassers schlaff und runzelig wird, so kann man ihn mit Pincette und Scheere leicht entfernen, worauf die übrigbleibende Lücke unter dem Verbande heilt. Ein vernarbter alter Prolaps, ein partielles Staphylom, eine erweiterte Narbe etc. ist bereits steif und kann so nicht mit einer Pincette in einen Zipfel gefasst werden, aber wenn man die Hälfte abkappt, so kann man dann mit Pincette und Scheere ganz umschneiden und so die Operation auch solcher Fälle im Anschluss an die Befreiung des Sphincters vollenden.

Der Einschnitt in den Sphincter öffnet sich im ersten Moment keilförmig. Selten bleibt er auch so, nur wenn das Gewebe durch Infiltration starr geworden ist. Ebenso gilt es als Ausnahme, wenn das Gewebe sich ungleichmässig erweitert. Das Gewöhnlichste ist das Ausziehen des Keils zu einer geraden Linie. Der Schenkel dehnt sich und zieht sich in der doppelten Länge des Einschnittes nach aufwärts. Auch das Colobom erweitert sich mit der Länge des Einschnittes. Die Birngestalt der Pupille verschwindet, der gegenüberliegende Theil des Sphincters kann sich peripher freier bewegen, den Lichtveränderungen besser anpassen und zerrt nicht wegen der Straffheit und des Widerstandes der eingewachsenen Schenkel.

Der Erfolg ist ein vollständiger, wenn die sichtbaren Iristheile alle in eine Ebene gelangen und die Vorwölbung gegen die Narbe verschwunden ist.

Bei der Beurtheilung des Erfolges ist es unnöthig, dass man an der Stelle des Einschnittes Oeffnungen sieht, was sogar nur selten vorkommt (wie aus dem Gesagten hervorgeht). Hinter die Narbe kann man so wie so nicht sehen, um dort die veränderten Verhältnisse zu erkennen.

Wollte man sich doch durch directe Betrachtung des Irisgewebes von dem Erfolge überzeugen, so müsste man mit der Lupe untersuchen. Man würde dann thatsächlich finden, dass die sonst dem Sphincter zustrebenden, speichenförmigen Faserbündel nicht unter den Narbenrand, sondern gegen das Schnittende des losgelösten Sphincters, also gegen einen von der Narbe entfernteren Punkt gerichtet sind.

Noch ein Zwischenfall, in der Nachbehandlung, kann den bleibenden Erfolg der gelungenen Durchschneidung vereiteln. Falls die Kammer sich spät wieder herstellt, so ist die Pupille eng, die Schnittstelle erweitert sich vorläufig nicht, inzwischen kann die Iris schon durch eine geringgradige Entzündung wieder an den Narbenrand ankleben, so dass sie dann später, wenn die Kammer hergestellt ist und sich die Pupille erweitern würde, nicht mehr nachgibt.[1]) Es empfiehlt sich daher, Atropineinträufelungen

[1]) In den Fällen 21 und 24 in der ungar. Abhandlung.

zu benützen und auch bei ektasierten Narben nur später Pilocarpintropfen zu verwenden.

Bezüglich der Anordnung der Operation empfiehlt sich, vorher durch 1—1½ Stunden 4—6mal eine 5% Cocainlösung einzuträufeln. Wäre die dadurch sich erweiternde Pupille unbequem, so kann man dazwischen Pilocarpin einträufeln.

Der Kranke soll liegen; dann braucht man einen Lidhalter und muss das Auge fixieren. Als Messer ist am besten ein durch das Schleifen verschmälertes Graefe'sches zu verwenden, nur muss es sehr scharf sein.

Die Operation ist fast schmerzlos, die Blutung selten erheblich und fehlt zuweilen ganz. Nach der Operation werden die Augen verbunden. Eine 1—3tägige Bettruhe, bis sich die Kammer hergestellt hat, ist von Vortheil. Einen Tag später kann man den Verband entfernen.

Entzündliche Reizung ist kaum vorhanden, das Auge ist leicht injiciert, nur ausnahmsweise roth. Nicht die Entzündung, sondern das sichere Ankleben des Lappens ist maassgebend für die dem Kranken auferlegten Beschränkungen.

Die Nachbehandlung erfordert durchschnittlich 5—10 Tage.

Die bisherigen Erfahrungen erstrecken sich auf 28 Fälle.[1])

Auf den ersten Fall vom 4. December 1883 erinnere ich mich sehr wohl. Es war eine untere consolidierte cicatrix adhaerens und für die Iridektomie bestimmt. Als ich aber den Fall noch einmal ansah und über die Aufgabe nachsann, bekam ich die Idee, die vorragenden Sphincterschenkel längs der Innenfläche der Narbe abzuschneiden. Statt der Irislanze nahm ich ein Graefe'sches Messer, führte es in der Medianlinie der Cornea vor den Irisschenkeln vorbei und schnitt mit der Schneide solange nach abwärts, bis die Schenkel befreit waren, worauf ich das Messer zurückzog. Der Erfolg befriedigte mich sehr. In das Operations-Protokoll trug ich es ein als „Solutio iridis ex cicatrice adhaerente corneae sinistrae".

Da inzwischen die neue Klinik eingerichtet wurde, kehrte ich erst am 2. Juni 1885 zu meiner Idee zurück. Der Fall war ein ähnlicher. Doch zögerte ich, die ganze Cornea zu durchkreuzen. Ich schickte mich bereits zum Einstich an, als mir eine plötzliche Eingebung sagte, man könnte ja die ganze Operation in der Narbe ausführen, wenn man die vorragenden Irisschenkel bogenförmig umgeht. Es gelang ohne Hindernis, und die Sphincterolysis anterior war damit gegeben. Die Tragweite der Idee musste natürlich erst studiert werden, und so kommt es, dass ich erst jetzt damit hervortrete, nachdem kein Einwand mehr vorliegt und ich in vielen Fällen sogar sah, dass auch in der Hand anderer die Operation einfach und sicher ist.

[1]) Bis zum Sommer 1894 betrug die Zahl der Sphincterolysis-Operationen nahe an 100 und verliefen sämmtlich glatt.

Um von den Einzelnheiten nochmals aufs allgemeine zurückzukommen, so muss man die Verhältnisse, welche sich auf die Ausführung der Sphincterolysis anterior beziehen, in Betracht nehmen.

Wenn man zur Spaltung der Kapsel eines grauen Stares eine kleine, in eine Sichel endigende Nadel in die Kammer sticht, so kann man damit die ganze Kammer beherrschen; man kann die Nadel nach Belieben drehen, bewegen und schieben, nur darf das Kammerwasser nicht ganz ausfliessen. Warum sollte man das nicht auch mit dem Graefe'schen Messer machen können, wenn es nicht breiter als 2 *mm* ist. Die Einstichstelle würde beim Drehen zwar ein wenig gequetscht, und das Kammerwasser könnte sogar etwas abnehmen, doch ist das unbedeutend.

Bei einem rasch zu vollziehenden Vorgang bietet es sich von selbst dar, dass man damit die in die Cornea gewachsene Iris befreit.

Das Schema meiner Operation ist aber folgendes: nach dem Einstich wird die Messerschneide an jener Stelle der Narbe, zu der die Irisschenkel von der Pupille ziehen, im Bogen herumgeführt; nach der Contrapunction dagegen dringt man unter den nach aussen sehenden Theil der Narbe und schneidet ihn in Lappenform ab. Das Messer umgeht also die ganze Strecke unter der Narbe. So bleibt von dem noch brauchbaren Theil der Iris nichts mit der Narbe in Zusammenhang. Und all das vollzieht sich im getrübten Cornealgewebe, dessen stärkere Trübung (mit Verminderung des diffusen Durchtrittes des Lichtes) für das Sehen nur vortheilhaft ist.

Wie bei jeder Operation, kann auch diese allenfalls die Idee nur unvollkommen verwirklichen. Der Erfolg ist aber sicher, wenn die Messerschneide weiter nach rückwärts reicht als der Punkt der Iris, wo sie gegen die Pupille zu von der Narbe frei wird, also der innerste Punkt der Anheftung: die Führungslinie des Messers soll sich nicht an den Vereinigungswinkel zwischen Hornhaut und Iris, sondern an die vorgeneigte Irisfläche halten, damit aus dem Sphincter von der Schneide eine Schlinge gebildet wird.

Da aber oft der Narbenrand mehr vorsteht wie der mit der Iris gebildete Winkel, so dass letzterer verdeckt ist, so muss man gewöhnlich aus der Narbe einen vollständigen Lappen abspalten.

Ein Vortheil meines Verfahrens gegenüber den andern (oben erwähnten) besteht darin, dass die Oeffnung nicht separat gemacht werden muss: ferner, dass die Messerklinge bereits unschädlich ist, wenn die Hauptsache, nämlich die Durchschneidung des Irisgewebes, daran kommt (denn durch die Contrapunction ist sie ausserhalb der Kammer gelangt, während die Messerspitze bei anderen Operationsmethoden noch immer die Linsenkapsel verletzen kann, eine Verminderung des Kammerwassers die Vollendung in Frage stellt und die Loslösung der Iris bis dahin ungewiss ist u. s. w.);

ferner wird ausser dem Narbengebiet nichts verletzt; und endlich ist nach Ausführung der Contrapunction jede Ungewissheit geschwunden.

Neben der Sphincterolysis kann auch noch die Iridektomie in Frage kommen, wenn wegen der Lage der Narbe zu Sehzwecken die Anlegung einer seitlichen Pupille nothwendig ist. Unter meinen Fällen sind einige[1]) bei denen nach der Sphincterolysis eine Iridektomie gemacht werden musste, aber auch für das Umgekehrte habe ich einen Beweis[2]). Noch auffälliger ist der bereits erwähnte Fall von William Lang.

Bei sehr ausgedehnten Narben empfiehlt sich mein Verfahren nicht, denn aus der halben Cornea einen Lappen zu bilden ist mehr, als das durch die vorhergegangene Entzündung empfindlich gewordene Auge verträgt; auch müsste man die Messerspitze entspreehend der vorgewölbten Irisfläche führen und später wieder in der Ebene des Hornhautrandes aussteehen. Für solche Fälle eignet sich besser das Verfahren von William Lang oder Kerschbaumer. Ich würde lieber das letztere wählen, da man dabei das Instrument nicht wechseln muss. Doch hierin muss die vergleichende Erfahrung entscheiden.

Das Verwendungsgebiet meiner älteren Operation, der Sphincterotomia pupillaris, wird zwar eingeschränkt, aber sie wird doch nicht ganz überflüssig, besonders nicht bei Augen ohne Linse.

Wenn ich für nicht entzündete cicatrix adhaerens in erster Linie die Sphincterolysis oder im allgemeinen die Befreiung der Iris anzuwenden gedenke, so bleibt es noch eine offene Frage, ob bei den secundären Entartungen diese oder die Iridektomie in Frage kommen soll. Im Anfangsstadium bietet die Sphincterolysis noch immer Aussichten, bei vorgeschrittenen Fällen wird die Iridektomie oder vielleicht beide unvermeidlich sein. — Dies bedarf noch eines eingehenden Studiums.[3])

---

[1]) Nr. 3 und 6.

[2]) Nr. 26 in der ungar. Abhandlung.

[3]) 28 Krankengeschichten sind der ungarischen Abhandlung noch als Anhang beigefügt.

Apotomia iridis.

Abschälung der Regenbogenhaut aus vordern Anwachsungen.

Von Professor *Wilhelm Schulek.*[1])

Das Einwachsen der Iris in Hornhautnarben hat später viele unangenehme Folgen. Eine Lostrennung durch eine Operation erscheint daher erwünscht.

Die Excision eines Stückes der Iris nach v. Graefe ist kein befriedigendes Verfahren. Ich suchte es zu ersetzen, als ich im Jahre 1874 die Operation „Sphincterotomia pupillaris" veröffentlichte.

Die am 18. Jänner 1892 als „Sphincterolysis anterior" veröffentlichte Operation ist besser. In der Einleitung erklärte ich zur Begründung, dass man den beweglichen Theil der Iris von dem in die Narbe eingewachsenen trennen müsse, indem ich erwog, ob es nicht etwa gelänge, den eingewachsenen Theil von der Rückseite der Narbe loszuschälen, also der Iris im ganzen ihre alte Lage und vollständige Beweglichkeit wiederzugeben. „Doch soweit geht das nicht; der grösste Theil des Narbengewebes ist von der anliegenden Fläche der Iris in den Narbenring eingewachsen, der sich aus dem Rande der Cornealöffnung entwickelt hat und mit ihm ein Ganzes bildet, — zur Ausfüllung der Lücke; es kann daher nur unvollständig gelingen, die Iris von da loszuschälen; es müsste dazu ein sehr gekünsteltes Verfahren erdacht werden, so dass man ein einfacheres wenigstens versuchen muss. Man muss die Idee festhalten, den beweglichen Theil der Iris zu befreien."[2])

Der einmal angeregte Gedanke konnte jedoch nicht zur Ruhe kommen. Vielleicht könnte man sie doch losschälen oder flach ausschneiden? Gelegenheit hiezu ist ja vorhanden. Zur Sphincterolysis sticht man das Messer an einem Rand der Narbe ein, am entgegengesetzten aus, die

[1]) Vorgetragen in der III. Classe der ungarischen Akademie der Wissenschaften am 12. December 1892 und erschienen in deren math. und naturw. Berichten Band XI, Heft 3—4, Seite 148—155; ebenso im Orvosi Hetilap „Szemészet" 1893, Nr. 1.

[2]) Naturhistorische Mittheilungen der ungar. Akademie der Wissenschaften 1892, XXII. Band, Nr. 3, Seite 3—4.

Narbe liegt so auf dem Messer, die Schneide richtet sich flach gegen die an die Narbe gewachsene Iris. Man müsste nur bei der Ausführung des Schnittes in der Ebene die Klinge nicht an der Rückfläche der Iris, sondern entlang der vorderen Fläche führen, trotzdem dass diese mit dem Narbengewebe verfilzt ist.

Die Schneide durchtrennt das, was vor dieselbe kommt, man braucht also nur die Gewebsschichte, die man abschälen will, hinter die Schneide des Messers zu bringen. Es lag daher nahe, zu versuchen, die Fläche des längs der Rückfläche der Narbe geführten Messers an das Gewebe, also nach vorne, anzudrücken und dabei vielleicht die Schneide des Messers etwas nach vorne zu drehen. Aber die Handhabung war unsicher, man brauchte eine andere Ausführung.

Wenn man das Messer flach führte, käme doch das vor die Schneide, was man mit irgend einem andern Instrument durch verschieden an der Oberfläche der Cornea modificierten Druck vor dieselbe bringt.

Ich versuchte dies auf zwei Arten: einmal drückte ich die Oberfläche vor der Schneide rinnenförmig ein, ein andersmal zog ich durch einen Druck, den ich hinter dem Messerrücken ausübte, das Gewebe bogenförmig darauf. Man kann dazu jedes stumpfe stabförmige Instrument, selbst den Daviel'schen Löffel verwenden; man kann so nach Belieben, entsprechend den wechselnden Verhältnissen, eine Grube oder Furche bilden.

Doch liess sich dieser Vorgang nur unvollkommen ausbilden. Ich nahm daher statt des stabförmigen Instrumentes ein zweites Messer zuhilfe, welches zu dem an der Rückfläche der Narbe geführten Messer parallel, also ebenfalls flach, geführt wurde, jedoch mit dem Rücken nach vorwärts gekehrt und nur an die Oberfläche angelehnt war. Dieses zweite Messer führte ich natürlich mit der andern Hand, wobei ich aber den Stiel nach der entgegengesetzten Seite und den Rücken, wie gesagt, nach vorne hielt. Die Narbe war also zwischen zwei Messer gefasst, deren eines hinten mit der Schneide, das andere vorne mit dem Rücken sich bewegten, die das Gewebe vollständig zwischen sich fassten und parallel comprimierten. Freilich konnte nur das hintere schneiden, das vordere dagegen nur drücken.

Mit dieser Anordnung kann man nun sehr vielen und, den Fällen entsprechend, wechselnden, mechanischen Anforderungen genügen.

Man kann die beiden Messerflächen ganz parallel bewegen. Ebenso können sie in paralleler Stellung in Bezug auf die Gewebsflächen, nach vorne oder hinten, schief bewegt werden. Denkt man sich aber die untere (hintere) Messerfläche unverändert fortschreitend, so kann darüber (davor) die andere in Form eines geschlossenen oder offenen Winkels gehalten werden. Wird ein geschlossener Winkel gebildet, so wird sich die untere

(hintere) Messerschneide besser zwischen die Gewebsschichten erheben: bedient man sich dagegen eines offenen Winkels, so wird dieselbe immer mehr die Gewebsschichten verlassen und frei werden.

Man könnte auch die oberflächliche (deckende) Messerfläche etwas breiter oder schmäler wählen als die schneidende. Ja, man könnte das Deckmesser sowohl bei paralleler, wie bei winkliger Haltung weiter nach vorne oder hinten anbringen, und die Stellung während der ganzen Zeit des Weiterschneidens beibehalten oder im Verlaufe desselben daran ändern. Alle diese Details kann man auch miteinander combinieren.

Der Hauptantheil der mechanischen Wirkung wird der sein, dass das Herabdrücken oder Vordringen des deckenden Messerrückens das darunter befindliche Messer in das Hornhautgewebe gelangen lässt, während ein Herabdrücken oder Zurückhalten der andern Kanten des deckenden Messers (der scharfen, aber nicht einschneidenden) bewirkt, dass das darunter befindliche Messer aus dem Cornealgewebe in die freie Kammer gelangt. So hängt es in der Längsrichtung (im Verlaufe des Schnittes), ganz vom Operateur ab, wo er an der Rückfläche der Cornea die Loslösung beginnen, wie dick er die Lamelle gestalten, und wo er aus dem Gewebe herauskommen will.

Die Seitenlängen der abzutragenden Schichte, d. h. ihre Breite, hängen davon ab, ob ich ausser den oben erwähnten manigfachen Factoren, die untere (hintere) Messerfläche gegen das Innere des Auges drücke und halte, denn dann spalte ich eine breitere Lamelle ab, oder ob ich das darauf geladene Cornealgewebe an die Oberfläche hebe und dränge, denn dann entsteht eine schmälere Lamelle. Natürlich muss man die Haltung und combinierte Verwendung des andern, das vorige deckenden Messers, welches mit dem Rücken vorangeht, diesen Verhältnissen anpassen.

So kann man in mechanischer Beziehung alles thun, was nur überhaupt an der Rückfläche der Cornea bei der flächenhaften Abschälung in Frage kommen kann.

Die Nebenumstände des Verfahrens bedurften jedoch noch einer Verbesserung. Von zwei Seiten Messerflächen ansetzen, und zwar übereinander, obwohl dabei das Hornhautgewebe dazwischen bleibt, so dass also auch ihre Griffe weit vorragen, einander gegenüberliegen und doch flach adaptiert sind, dazu bietet sich selten Gelegenheit, da ja Stirne und Nase die Hälfte des Kreises verlegen, in dem man hinzugelangen kann.

Das oberflächliche Messer verhindert die Beurtheilung dessen, wie weit die Schnittführung des tiefern gediehen ist, obwohl der Operateur nicht nur nach dem Gefühl, sondern auch mit dem Gesicht wissen will, was er thut und was er zum sichern Gelingen des noch Bevorstehenden zu ändern hat.

Bei der Gestaltung der abzulösenden Schichte ist die Bemessung der Länge viel sicherer auszuführen als die der Breite. Sie liegt zwar im Princip in unserer Hand, kann aber deshalb, weil die langen Messerflächen in gegenstehender Richtung das Gewebe immer verdecken, nicht genügend geregelt werden. So ist dann im Verlaufe des Schnittes die nothwendige mechanische Veränderung mit allzugrossen Anforderungen verbunden.

Doch kann man derselben Herr werden, wenn wir die Cornea an das rückwärts abschälende Messer mit einem gläsernen, durchsichtigen Instrument drücken, wenn dasselbe die Form eines Blattes hat, das sich von der Spitze an verbreitert, wenn wir es gegen die schneidende Messerkante erhoben halten, so dass man auf dieser Seite keinen ebenen Zugang braucht, und wenn man aus der parallelen Druckstellung momentan in die geschlossene oder offene Winkelstellung übergehen kann.

Zum Herabdrücken brauchte man also ein sich verschmälerndes und in einen Griff gefasstes Glasblatt. Ueber die Maasse der Glasplatte kann man schnell entscheiden, denn eine Breite von 2—10 *mm*, auf eine Länge von 15—20 *mm* vertheilt, genügt für alle Eventualitäten. Doch wie soll die Fassung sein? Befestigt man es in einem Griff, so wird dadurch die Verwendungsebene beeinträchtigt. Lässt man es dagegen in Metall fassen, diesem eine Biegung geben und in einen Stiel einsetzen, so werden zwar die räumlichen Schwierigkeiten beseitigt, aber an ihre Stelle treten neue. Denn bei Anfertigung eines jeden Instrumentes muss man womöglich vermeiden, dass die diagonale Führung der Hauptfactor wird. Ausserdem würde man für verschiedene Verhältnisse verschieden geformte Instrumente brauchen. Endlich könnte sogar die Glasplatte an der Befestigungsstelle, vielleicht während der Operation, abbrechen.

Nach längerer Erwägung bin ich auf ein sehr einfaches Mittel verfallen. Ich halte nämlich solche Glasplatten separat in grosser Zahl in Vorrath. Als Griff dagegen benütze ich jene Augenzange, wie ich sie für meine Staaroperation construiert habe. Eine andere, ähnlich zu verwendende Zange fand ich in der Literatur auch nicht vor.

Damit kann man die Glasplatte nach vorn und rückwärts, mit der Vorder- und Rückfläche, an den schiefen Branchen der Zange hin und her, in gerader, seitlicher und mittlerer Richtung, mit den schiefen Seiten her oder hin gerichtet, kurz, wie man will, anfassen und festhalten.

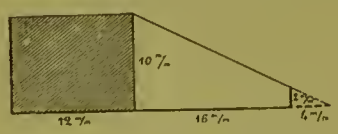

1. Die Glasplatte verbreitert sich auf eine Länge von 20 *mm* bis zu 10 *mm*, von da an besitzt sie eine 12 *mm* lange, aber parallele, zum sichern Anfassen rauh geschliffene Fortsetzung. Die Spitze ist aber auf eine Länge von 4 *mm* abgestutzt. So ist also der Anfang 2 *mm* breit, verbreitet sich auf jedes *mm* um $^1/_2$ *mm*, erreicht

so endlich nach einer Länge von 16 *mm* (oder, von der angenommenen Spitze als 0 gerechnet, bei 20 *mm*) eine Breite von 10 *mm* und behält dieselbe auch an dem weitern 12 *mm* langen Ansatz bei. Jede scharfe Kante ist sorgfältig abgeschliffen. Der eine Rand ist senkrecht, der andere allein schräg, die Platte bildet daher einen schiefen Winkel, um sie in jeder Stellung verwenden zu können und damit, entsprechend den schief abgebogenen Branchen der Zange, eine möglichst vielfältige Wirkung möglich sei.

2. Das Wesen der als Griff gebrauchten Zange besteht darin, dass sie einen Schieberverschluss besitzt, dass das 14 *mm* lange Ende der Schenkel plötzlich unter 70° abbiegt; die zum Anfassen dienenden Enden sind plattenförmig und senkrecht gerieft. Die Abbildung ist in diesem Bande unter den Staarinstrumenten zu sehen.

Wenn ich den mattgeschliffenen Theil der Glasplatte mit Gummi- (Guttapercha-) Papier einhülle, dann hält sie die Zange so fest, als ob sie aus einem Stück wären. Mit dieser Zusammenstellung lässt sich allen auftauchenden Ansprüchen genügen. Die Anfertigung ist höchst einfach; man hat sich nur von einer Glastafel ein entsprechendes Stück abzuspalten und am Schleifstein gleich zu schleifen, was wenig Zeit und Kosten erfordert. Gummipapier ist in jeder Apotheke zu haben.

Die Ausschälung der Iris aus Narben (apotomia iridis) kann schnell und leicht durchgeführt werden.

Ich steche mit einem schmalen Messer über einem der Irisschenkel an der Grenze des trüben Gewebes der Narbe in die Kammer, steche dann wie zur „Sphincterolysis“ bogenförmig an der entgegengesetzten Seite aus, setze das schon vorher in die Zange gefasste Glasblatt mit einer passenden Stelle oberflächlich auf das so aufgeladene Narbengewebe auf und schneide hierauf an der Rückfläche der Narbe, entsprechend dem Druck auf die Vorderfläche. Entsprechend dem Breiterwerden der Narbe, schiebe ich auch breitere Stellen der Glasplatte gegen die Schneide. Ebenso muss man an schmäleren Stellen der Narbe auch die schmäleren Partien der Glasplatte verwenden. Die zwischen 2—10 *mm* wechselnde Breite reicht für alle Fälle aus. Stets muss zu beiden Seiten ein schmaler Narbenstreifen ($^1/_2$—1 *mm*) vom Drucke mit dem Glasstabe freibleiben, damit die abgeschälte Schichte hinten schief begrenzt werde, denn der Druck des Glasrandes wirkt ja auch noch auf die nächste Nachbarschaft. Will man daher die hinteren Lagen einer scheibenförmigen Narbe losschälen, so muss man anfangs das Glasblatt gegen die schneidende Kante, später dagegen von derselben, also zurückzu gleiten lassen. So kann man die Breite der Abschälung bestimmen.

Die Höhe der Abschälung hängt davon ab, wo die unter der Narbe querliegende Messerschneide in das Gewebe eindringt, wie weit sie darin

vordringt, und wo sie dasselbe wieder verlässt und in das freie Kammerwasser zurückkehrt. Dies wird bewirkt durch die Haltung der Glasplatte der Fläche nach. Im Beginn stelle ich die Glasplatte in einen mässig offenen Winkel von 10—20° gegen die Messerschneide und -Fläche. Hierauf verkleinert man unter gleichbleibendem Drucke den Winkel. Nähert sich die Abschälung ihrem Ende, so soll die Glasplatte in entgegengesetztem Sinne, also in geschlossenem Winkel, wirken. Die Handhabung der Glasplatte ist eine zweifache, nämlich schieben und zurückziehen, andrängen und wegrücken. Uebrigens hängt die Dicke der abgeschälten Schichte vom Drucke der Glasplatte ab; wenn die Druckstärke wechselt und schwankt, wird auch die Dicke der Schichte eine andere, eventuell ungleichmässige. Drückt man das Glasblatt an einer Seite stärker an, so wird daselbst die Schichte, natürlich auf Kosten des zurückbleibenden Gewebes, dicker.

Man kann die Abschälung beginnen und beenden entweder mit schiefer Haltung der Glasplatte, oder in flacher Haltung aber mit wechselndem Druck. Nur dringt im ersten Falle die untere (hintere) Messerschneide steiler, im anderen Falle flacher ein. Man muss eben je nach dem Fall wählen. Es gäbe noch eine dritte Möglichkeit: man könnte die Schneide des abschälenden Messers mehr nach vorne oder hinten drehen. Doch thue ich das nicht. Der Haltung, Wendung und Führung des schneidenden Messers fallen so wichtige andere Aufgaben zu, dass es unzweckmässig wäre, diesen Aufgaben durch andere, die nebensächlich sind und sich durch einzelne oder combinierte Ausnützung der beiden erwähnten Factoren vollständig gut durchführen lassen, störend entgegenzutreten.

Man darf nämlich nicht vergessen, dass das Messer unter der Verwachsung dieselbe kreuzt, dass es je nach der Gestalt der Verwachsung aus dem reinen Gewebe nach der ganzen Dicke der Hornhaut einen freien Lappen bilden soll, dass es endlich vollständig frei an die Oberfläche und aus dem Auge gelangen soll. Vom mechanischen Standpunkte ist ja die Abschälung an der Hinterfläche nur ein nebenher gehender Vorgang, obwohl er thatsächlich den klinischen Theil des Verfahrens bildet.

Der Narbenlappen verbreitert oder verschmälert sich, je nachdem das Messer nach hinten oder nach vorne drückt: denn während man das Messer zieht, gelangt entweder das beiderseits vor- und auswärts von den Durchstichspunkten liegende Gewebe immer mehr oder immer weniger zum Durchschneiden. Der Narbenlappen wird länger oder kürzer, je nachdem man das Messer nach ein- oder auswärts zieht, denn dementsprechend wird mehr oder weniger Gewebe durchtrennt, bis es an die Oberfläche gelangt.

Die Begrenzung des Lappens wird steiler oder schiefer, je nach der Richtung der Messerfläche und damit der Messerschneide, denn durch eine Drehung gegen die Oberfläche entsteht ein kurzer, durch eine entgegengesetzte ein langer Wundcanal.

Darin bestehen eben verschiedene Factoren, nach welcher Seite man das Messer drückt, wie man es dreht und wohin man es zieht.

Gewöhnlich pflegen wir alle drei Factoren in der gleichen Richtung zu verwenden. Wo eine erhebliche Kraftentfaltung nothwendig ist, da wäre die Bildung seitlicher, also todter Factoren Kraftverschwendung. Aber hier, wo wir darauf ausgehen, die wirkende Kraft auf einem niederen Grade zu erhalten, fällt das nicht ins Gewicht. Und so kommt man zu einem verschiedenen Resultate, je nachdem, wie man das Messer verschieden richtet, wohin man es zieht und ausserdem noch stützt.

Die beiden Ränder der Schnittwunde werden von der Messerklinge gebildet, die Wundlinie dagegen entsteht je nach der Zugrichtung, und ihre Lage wird durch den Flächendruck bestimmt. Diese drei Factoren müssen nicht gemeinsam, sondern können auch gesondert wirken. So stehen uns dann zahlreiche Modificationen zur Verfügung.

Dieser Unterschied wurde bisher bei den ärztlichen Operationen nicht beachtet; ob die Fachleute der Mechanik davon wussten, weiss ich nicht gewiss. Angenommen aber, dass er thatsächlich nicht beachtet wurde, so sei es mir gestattet, die Fachmänner auf ihre Wichtigkeit aufmerksam zu machen, die Constatierung der physikalischen Thatsache aber für die ungarische Akademie der Wissenschaften in Anspruch zu nehmen.

Bei der Apotomie ist es auffällig, dass das oberflächliche Instrument die hinten erfolgende Ablösung, und das hinten geführte Messer die oberflächliche Gestaltung der Wunde beeinflusst.

Ueber die klinischen Details der Operation ist nicht viel zu sagen. Bei grossen Verwachsungen könnte man die Operation zweizeitig machen. Würden es die optischen Verhältnisse verlangen, so wäre eventuell die Iridektomie oder eine andere Operation nothwendig.

Mein Glasblatt könnte man auch zu andern Operationen, so zu denen nach Abadie, William Lang etc., ja sogar zur Entfernung von Fremdkörpern aus dem Glaskörper ganz gut verwenden.

Die Pupille muss man vorher durch Pilocarpintropfen verengen, schon um die Einzelheiten der Anwachsungen sicherer übersehen zu können.

Kann man nur vom Stiel des schälenden Messers aus hinzugelangen, so muss man das Glasblatt so in die Zange fassen, dass man den Zangengriff auf den Messergriff legen oder sogar beide mit derselben Hand führen kann; freilich setzt dann das verschieden wechselnde Niederdrücken des Glasblattes eine überaus complicierte Muskelaction voraus.

Wer das imstande ist, kann mit der andern Hand den Augapfel fixieren, wer nicht, der muss mit dem Zeigefinger der andern Hand, vorn oder hinten, bald schieben, bald ziehen, drücken oder nachlassen, und auf diese Art das schmale oder breite Ende der Glasplatte richten.

Die Apotomie als mechanischer Eingriff scheint mir in der beschriebenen Weise so vollkommen, dass daran nichts auszusetzen ist. Die physikalischen Factoren sind leicht verständlich. Ob es in jedem Falle von Irisverwachsungen das nützlichste Verfahren ist, will ich nicht behaupten. Ihre Ausführung ist nicht schwer, denn bei einem Augenoperateur muss man überhaupt voraussetzen, dass seine Hand flink, leicht und schmiegsam sei.

Bezüglich der Nützlichkeit jedoch halte ich, wenigstens vorläufig, meine Operation der „Sphincterolysis“ für besser.

Die Resection der obern Facialisäste bei Blepharospasmus idiopathicus

von Dr. *Ignaz Ottava.*[1])

In früherer und neuerer Zeit empfahl man die mannigfaltigsten Medicamente und Operationen zur Behandlung des Blepharospasmus. Cocain in Tropfen oder Pulverform, Morphium meist in Form subcutaner Injectionen; Chinin, Opium, Valeriana, Herba Chenopodii, Brechmittel, Arsen, warme Umschläge mit Boraxlösung, Vesicantien, kalte Waschungen, warme Bäder, Elektrisieren, Druck auf die Aeste des Nervus facialis, den subcutanen Durchschnitt des Musculus orbicularis, nach Zehender die Bepinselung der Augenlider und deren Umgebung mit Jodtinctur.

Eine solche Mannigfaltigkeit der Medicamente bedeutet aber nur, dass wir gegen den Blepharospasmus noch kein richtiges Mittel haben. Dies ist übrigens auch unmöglich; denn der Blepharospasmus ist nur ein Symptom, welches seine Ursache im Auge selbst, in dessen Nähe oder entfernt von ihm haben kann. Blepharospasmus kann durch jede Entzündung verursacht werden, welche im Bereiche der Gefühlsnerven besteht, z. B. auf der Conjunctiva, auf der Cornea, Iris, Corpus ciliare etc. Von den Krankheiten der Nachbarorgane sind die Neuralgien der Nerven, besonders des Trigeminus, dadurch berühmt, dass sie Blepharospasmus verursachen. Man sah sogar Blepharospasmus durch einen cariösen Zahn verursacht, der sofort schwand, als man den Zahn zog. Donders beobachtete einen Blepharospasmus, welcher auf sympathischem Wege entstand: ein verwundetes Auge gieng an Iridocyclitis zugrunde; später entstand am andern Auge Blepharospasmus, der nach Enucleation des kranken Auges schwand. Albrecht v. Graefe empfahl, man solle diejenigen Punkte aufsuchen, bei denen auf Druck der Blepharospasmus entweder gänzlich schwindet oder sich verringert. Hier würde man auch die Ursache der Krankheit finden. (Eine Narbe oder Exostose, welche einen Nerven drücken, oder circumscripte Entzündungen.) Man beobachtete Blepharospasmus auch bei Chorea, Hysterie und Epilepsie. Die clonische wie auch die tonische

[1]) Orvosi Hetilap „Szemészet" 1884, Nr. 6.

Form des Blepharospasmus entsteht meist durch Reflexe, obwohl seine Ursache auch in einer Neuritis des N. facialis oder in einer Krankheit im Schädel liegen kann.

Bei einer solchen Verschiedenheit der Ursachen ist es selbstverständlich, dass er auch verschiedene Behandlung erfordert, und es ist unzweifelhaft, dass manche der oben erwähnten Mittel, deren einige entgegengesetzteste Wirkungen hervorrufen, mitunter Erfolg hatten. Es kommen zwar auch solche Behandlungsmethoden vor, welche wir mit einigem Zweifel aufnehmen müssen, z. B. wenn Dehenne (Bull. de la soc. de méd. prat. 1880.) Metallplatten auf die Stirne legte, worauf der Blepharospasmus verschwand.

Bei jeder modernen Augenbehandlung trachten wir zuerst die Ursache des Leidens zu entfernen, dann erst wenden wir uns andern Mitteln zu.

Bei neuralgischen Erkrankungen erzielte man vorzügliche Resultate durch Elektrisieren mit schwachen Strömen. (Michel, Remak, Quadri.) Wir beobachteten hievon nur bei den phlyktaenösen Entzündungen einigen Erfolg. Die Durchschneidung des N. supra- oder infraorbitalis wendeten Albrecht und Alfred Graefe, Tillaux, Talko etc. mit gutem Erfolge an. Michel empfiehlt zur Verminderung der Reflexe ein Extract des Calabar. Abadie (Gaz. des hôpitaux 7. Oct. 1882) behandelte zwei Fälle mit Massage: ein Fall wurde geheilt. Dimitrovszky heilte einen Fall mit Natrium salicylicum. Dieffenbach war der erste, der die Durchschneidung der Aeste des N. facialis empfahl.

Im Anfang der achtziger Jahre, als das Dehnen der Nerven in der Nervenheilkunde grossen Anhang fand, versuchten wir es auch bei solchen Fällen, welche ohne Entzündung des Auges oder seiner Umgebung entstanden waren. Zum Dehnen und Durchschneiden wäre der N. facialis geeignet, als der bewegende Nerv des Musculus orbicularis. Seine Anatomie und topographische Lage jedoch sind zu diesem Zwecke sehr ungünstig. Der Stamm liegt sehr tief in der Nähe grosser Gefässe, so dass sein Aufsuchen erschwert und eine Verletzung der Gefässe gefährlich ist. Der Stamm verästelt sich bei seinem Hervortreten in Form eines Besens. Bei der Dehnung müssten wir daher sehr viele Aeste aufsuchen, was sehr umständlich ist; andererseits sind die Aeste so dünn, dass sie beim Fassen mit der Pincette reissen. Es bleibt daher nur das Durchschneiden des Nerven übrig. Die hierauf bezüglichen Erfahrungen möchte ich hier besprechen:

1. Fall. Sch. K., 55jähriger Mann; während des Brandes seines Hauses schlug eine Flamme an seine Augenlider, seither war er nicht mehr Herr seiner Augenlider; sie bewegen sich krampfhaft, sodann schliessen sie sich so stark, dass er sie nicht öffnen kann. Das dauert einige Secunden, hernach kann er unter langsamen Zuckungen die Augen wieder öffnen; alldies wiederholt sich jedoch nach kurzer Zeit, so dass der Kranke nicht allein herumgehen kann.

An den Augen keine krankhaften Veränderungen. Visus der beiden Augen 6/6, Nahepunkt 3·5 D. Wenn wir die Aufmerksamkeit des Kranken in Anspruch nehmen, hält er längere Zeit die Augenlider offen. Wenn die Aufmerksamkeit des Kranken auf die Augen geleitet wird, z. B. bei der Untersuchung, so schliessen und öffnen sich die Augen rasch hintereinander: in einigen Secunden schliessen sie sich unter fortwährenden Zuckungen; nach kurzer Zeit kann er sie jedoch schon mit einiger Anstrengung öffnen. Wir bepinseln die Lider nach Zehender mit Jodtinctur; aber ohne Erfolg.

12. Dec. 1882. Ueber dem rechten Arcus zygomaticus durchschnitten wir die Aeste des Nervus facialis auf folgende Weise: Ueber dem arcus zygomaticus wurde ein 2 *cm* langer Schnitt bis zum Knochen geführt, welcher mit der Länge des Knochens parallel lief, so dass er die hier verlaufenden Nervenäste traf. Nach der Operation öffnete der Patient sogleich die Augen. Aber schon nach 2 Tagen war kaum mehr ein Erfolg zu sehen.

23. December. Ueber beiden arcus zygomatici, also auch über dem früher operierten rechten, führten wir einen 2 *cm* langen, bis zum Knochen reichenden Schnitt. Aus der Tiefe der Wunde schnitten wir sammt den Weichtheilen auch die hier verlaufenden Nervenäste aus. Nach der Operation öffnete der Patient beide Augen leicht.

8. Jänner 1883. Der Patient verliess die Klinik. Die bei der Operation gemachten Wunden heilten per primam. Das linke Auge ist gut geöffnet, das rechte zuckt noch ein wenig.

II. Fall. F. M., 35jähriger Müller. Vor 3 Jahren fingen seine Augenlider ohne jedweden Grund zu zwinkern an und schlossen sich auch manchmal gänzlich. Später stellte sich das Schliessen öfter ein, so dass er jetzt schon kaum allein gehen kann. Das Schliessen ist dann am stärksten, wenn er einen Gegenstand fixiert oder, was bei seinem Handwerk oft vorkommt, wenn er sägt. Die Zuckungen und das Schliessen verringern sich, wenn er, wie er erzählt, einen gewissen Punkt seines Gesichtes, eine seiner beiden Schläfengruben oder den Knochen vor seinem Ohr stark drückt. Eine krankhafte Veränderung war am Auge nicht zu finden. Auf beiden Augen war $V = 6/6$, Nahepunkt 120 *mm*. Die Zuckungen und das Schliessen ist dasselbe wie im I. Fall. Elektrisieren und Einpinselungen mit Jodtinctur blieben ohne Erfolg.

17. April 1883. Wir führten über dem linken arcus zygomaticus eine gleiche Operation aus wie im vorigen Falle. Der Kranke öffnete gleich nach der Operation sein linkes Auge, aber nur wenn er das rechte zuhielt, sonst zwinkerte er noch ebenso wie vor der Operation.

Am 21. April vollführten wir eine gleiche Operation, wie oben, auch über dem rechten arcus zygomaticus. Nach der Operation öffnete der Patient schon beide Augen frei.*)

III. Fall. Sch. M., 43jähriger Mann; vor 5 Monaten erkrankten seine beiden Augen nach einer Zahnextraction. Vor 6 Wochen fing er ohne jedweden Grund an oft zu blinzeln, was sich von Tag zu Tag verschlimmerte. An den Augen fand sich nur ein leichter Katarrh. V = 6/6. Der Kranke kann kaum einige Secunden seine Augen offen halten. Die Augenlider zucken krampfhaft, besonders wenn er etwas in der Nähe beobachten will. Nach den Zuckungen schliessen sich die Augen so fest, dass der Kranke, wenn er sehen will, die Lider mit beiden Händen auseinander ziehen muss. Dies dauert einige Secunden, dann öffnen sich die Augen unter kleinen Zuckungen; der frühere Zustand tritt jedoch sehr bald wieder ein.

5. Mai 1883. Ueber beiden arcus zygomatici wurde ein 2·5 *cm* langer, bis zum Knochen dringender Schnitt gemacht, quer vom obern Ende bis zum untern. Aus der Tiefe der Wunde schnitten wir ein Stück der Weichtheile aus, worauf der Kranke beide Augen sehr leicht öffnete. — Nach vier Tagen war die Stelle des Schnittes gänzlich geheilt, und der Kranke verliess geheilt unsere Klinik. Nach 6 Monaten präsentierte er sich in völlig gesundem Zustande.

Wir entliessen unsere Kranken mit der Weisung, wieder zu kommen, wenn ihr Leiden wiederkehre, oder aber uns davon zu berichten. Bisher meldete sich jedoch keiner, wir können daher annehmen, dass alle 3 Fälle geheilt sind.

In unsern Fällen fanden wir keine bestimmte Ursache der Krankheit. Im II. Falle waren im Verlaufe des N. facialis einige Punkte, bei denen sich auf Druck der Spasmus verringerte; einen krankhaften Process fanden wir jedoch auch hier nicht.

Die bisher in der Therapie gebrauchten Mittel blieben erfolglos: so entstand die Idee Prof. Schulek's: Die Dehnung der Aeste des Facialis, welche den M. orbicularis versehen, in der Gegend des arcus zygomaticus: wenn dies wegen der Dünnheit der Aeste nicht gelingen sollte: Die Dieffenbach'sche Methode; er war sogar auf eine Resection gefasst, indem er eine Lähmung des N. facialis für ein viel geringeres Uebel hielt als den Blepharospasmus. Der Erfolg bewies, dass die Excision auch von jenen Nachtheilen frei sei, welche die Theorie als solche aufstellt.

---

*) Auffällig war, dass beim Einschnitt, der an den peripheren Theilen der zu excindierenden Nerventheile gemacht wurde, eine ausserordentliche Menge Thränenflüssigkeit, ca. 1 Esslöffel voll, sich auf einmal aus dieser Lidspalte ergoss.

Dass die partiale Resection des N. facialis gerechtfertigt, ja sogar vortheilhafter ist als die Durchschneidung der Aeste des Trigeminus, begründen wir mit folgendem:

Welcher Nerv immer die indirecte Ursache des Blepharospasmus sei, so führt doch nur der N. facialis die Impulse der Bewegungen zum M. orbicularis; hier verursacht die starke Innervation den Krampf. Wenn wir einen Theil der Nervenbahnen unterbrechen, führen die zurückgebliebenen weniger Impulse zum Muskel. In solchen Fällen kann der Nerv auf reflectorischem Wege wieviel Reize immer vermitteln, sie gelangen nicht zum Muskel, und es entsteht kein Spasmus.

Um nur eine gewisse Zahl der Aeste eines motorischen Nerven durchzuschneiden, dazu finden wir keinen geeigneteren Nerven als den N. facialis. Aus der Tiefe hervortretend, verästelt er sich in Form eines Kehrbesens; der grösste Theil der Aeste steigt auf den arcus zygomaticus, schräg von unten gegen Stirne, Schläfe und Orbita zu, wo er den oberen Theil des M. orbicularis versieht. Mehrere dicke Stämme verlaufen jedoch am unteren Rande des arcus parallel mit ihm zum Gesichte und zur unteren Hälfte des M. orbicularis. Feine Aeste verlaufen sodann im Muskel selbst, von oben nach unten und umgekehrt.

Dies bestimmt den Gang der Erwägung: wenn wir über dem arcus zygomaticus einen langen Schnitt machen und aus der Tiefe der Wunde ein grosses Stück herausschneiden, unterbrechen wir einen grossen Theil der Nervenbahnen; bei kleinem Schnitte wird nur ein kleiner Theil unterbrochen. In diesem Maasse verringert sich auch der Spasmus.

Einige praktische Winke möchte ich noch hervorheben. Zur Behebung des Blepharospasmus genügt das einfache Durchschneiden nach Dieffenbach nicht, weil die Nerven wieder verwachsen und wir dadurch keinen dauernden Erfolg erzielen. So verhielt es sich bei unserem ersten Fall.

Noch weniger erzielen wir mit dem einfachen Schnitte, wenn wir ihn parallel mit der Länge des arcus zygomaticus führen, besonders wenn wir ihn schräge vom unteren Rande des arcus zum oberen führen, weil dann der Schnitt mit den Nerven parallel verläuft und wir vielleicht gar keinen Nerven berühren.

Wir führen daher den Schnitt in der Mitte des arcus, schräge vom oberen Rande zum unteren. Der Schnitt dringe bis zum Knochen und sei mindestens 2 *cm* lang. Da hier die Aeste des Facialis schon sehr dünn sind und ihr vereinzeltes Aufsuchen sehr erschwert ist, fassen wir nur einen kleineren oder grösseren Theil der Weichtheile mit der Blömer'schen Pincette in der Tiefe der Wunde und schneiden ihn mit einer Cooper'schen Schere heraus; hierin sind auch die Nerven enthalten. Dann erwägen wir den Erfolg; ist er klein und der Kranke zwinkert noch immer, so schneiden wir noch ein Stück heraus.

Bisher war der Durchschnitt der Aeste des Trigeminus gebräuchlich. Das Ausschneiden der Aeste des N. facialis ist jedoch vortheilhafter: 1. Ist es nicht so schmerzhaft wie der Schnitt durch den Gefühlsnerven. 2. ist er leicht erreichbar, und der arcus zygomaticus dient als sichere Stütze, 3. ist es leicht und sicher durchführbar, 4. verletzen wir keine wichtigeren Organe, 5. ist es eine Operation, die man auch an ambulanten Patienten ausführen kann, 6. ist der Erfolg sicher[1]), 7. ist durch diese Operation der Blepharospasmus idiopathicus, welcher bisher für unheilbar galt, der Therapie zugänglich gemacht worden.[2])

[1]) Wir wandten bei Blepharospasmus nach phlyktaenischen Entzündungen die Canthoplastik u. zw. stets mit gutem Erfolge an.

[2]) In den 10 Jahren, welche seit der Veröffentlichung der vorstehenden Abhandlung verstrichen sind, wurden an der Augenklinik ausser den oben mitgetheilten noch 15 solcher Operationen an 10 Personen ausgeführt. Der Erfolg war ein voller in 3, ein nahezu vollständiger in 2, ein theilweiser in 8, und ein ganz ausgebliebener in 2 Fällen. Nachtheil war niemals entstanden und die Wundheilung verlief immer glatt. Die Krankengeschichten hier mitzutheilen schien mir mit Rücksicht auf die massenhaft anwachsende ophthalmologische Literatur überflüssig. Sollte sich dafür ein Interesse kundgeben, so könnte dies nachgetragen werden. Schulek.

Der Paquelin'sche Thermocauter in der Augenheilkunde

von Dr. *Stephan Csapodi.*[1])

Es scheint beinahe ein Anachronismus zu sein, wenn man heutzutage, wo sich die Elektricität überall Bahn bricht, an solchen Verfahren und Instrumenten festhalten will, welche mit der allein dominierenden Richtung zu wetteifern wagen. Dies erklärt sich aber aus der menschlichen Natur, insofern wir es an uns selbst beobachten können und es auch von andern leicht an uns beobachtet wird, dass jeder mit einer gewissen angeborenen conservativen Zähigkeit an Dingen festhält, welche er für gut und zweckmässig befunden hat. Durch diesen natürlichen Conservativismus werden manche alte Heilmethoden beibehalten, welche den heutigen Anforderungen noch ebenso entsprechen als zu Zeiten ihrer ersten Begründung. Als Beispiel genügt es, auf das Touchieren mit Argentum nitricum bei Trachom zu verweisen, welches sich, trotz der neueren und neuesten Behandlungsmethoden des Trachoms, noch immer bewährt. Es ist zwar nicht zu bezweifeln, dass in einer rationellen Therapie auch die neuesten Methoden platzgreifen können und müssen, aber es wäre gar nicht rationell, alte Verfahren, bisher verwendete Instrumente den neuesten Verfahren und Instrumenten zuliebe, einfach zu verwerfen.

Solche Gedanken bewogen mich, in unserer ophtalmologischen Conferenz jenen zweckmässigen Apparat der Universitäts-Augenklinik zu demonstrieren, an dessen Construction auch ich theilgenommen. Ich hielt dies umso weniger für überflüssig, da dieser zu ophtalmologischen Zwecken construierte Paquelin'sche Thermocauter unter den in der Augenheilkunde verwendeten vielleicht der einzige ist, welcher allen Anforderungen möglichst angepasst ist. Die Klinik schaffte sich zwar seitdem auch einen zweckmässigen Galvanocauter an, damit auch dieser in ihrem Instrumentarium vertreten sei, und er findet auch hie und da Anwendung, doch kamen wir nie in die Zwangslage, den Thermocauter bei Seite legen zu müssen, sondern verwenden ihn ebenso oft wie sonstwo den Galvanocauter.

[1]) Vorgetragen in den „szemészeti értekezetek" (augenklinische Conferenzen) 29. Mai 1893 und mitgetheilt im Orvosi Hetilap „Szemészet" 1893, Nr. 4.

Auch hielt ich eine Besprechung dieses Thermocauters schon deshalb für nöthig, weil sich in der ophtalmologischen Literatur nur spärliche Publicationen vorfinden, welche über die Anwendung des Thermocauters handeln; auch liest man in einigen, dass man den Thermocauter aufgeben musste, weil man keinen für Augenoperationen passenden finden konnte.

Selbst die Anwendung des Glüheisens ist in der Augenheilkunde im ganzen erst zwanzig Jahre alt, seitdem im Jahre 1873 Martinache eine glühende Eisensonde, andererseits Sammelsohn den Galvanocauter empfohlen hatten; aber wie Nieden noch im Jahre 1885 im „Archiv für Augenheilkunde“ bemerken musste, vermochte die Cauterisation mit dem Glüheisen keine Anerkennung in weiteren Kreisen zu erringen, sei es, weil den Operateur das Heilinstrument der Alten befremdete, sei es darum, weil die angewendeten glühenden Stricknadeln und Schielhaken viel zu grobe Mittel waren, um damit minutiöse Operationen auszuführen.

Niedens Publication interessiert uns auch in der Hinsicht, dass dieser Autor die Anwendung des Thermocauters in der Augenheilkunde ganz verurtheilt. Er betrachtet als einen Nachtheil des Instrumentes, dass es sehr complicirt ist, dass sein Brenner nicht genug fein ist und ausserdem zum Weissglühen gebracht, gar nicht zweckmässig sein kann bei einer so feinen Arbeit, bei welcher man mit Bruchtheilen von *mm* zu rechnen hat. Er empfiehlt daher den Galvanocauter.

Sattler erwähnt in der Heidelberger Gesellschaft der Ophtalmologen im Jahre 1879 nur, dass er auch an den Thermocauter dachte, doch fand er keinen genügend feinen. Er benützt lieber das Glüheisen, aber nicht eine Stricknadel, welche bald erkaltet, sondern ein Eisen, welches etwas massiver ist und demzufolge die Hitze länger behält. Dies ist aber ein Widerspruch, worin Sattler verfällt, indem er bei dem Thermocauter das als einen Nachtheil ansieht, was er vom Glüheisen verlangt. Im Jahre 1883 erklärt Sattler eben daselbst, dass er den Thermocauter zwar versucht, aber ihn mit dem Galvanocauter vertauscht habe.

Eversbusch ist der erste, der sich im Jahrgange 1886 der „Klinischen Monatsblätter“ eingehend mit dem Thermocauter beschäftigt. Er benützte zuerst einen grossen Paquelin'schen Brenner, aber aus ähnlichen Gründen, wie Niesen vertauschte er ihn mit dem Galvanocauter. Als er aber wiederholt in die Lage kam, dass der Galvanocauter trotz aller Sorgfalt gerade im Augenblicke der Anwendung den Dienst versagte, kehrte er wieder zum Thermocauter zurück, besonders seit dem er das Auge cocainisiert. Er construierte aber einen Brenner, entsprechend den an ihn gestellten Anforderungen. Er liess den Brenner bogenförmig krümmen und mit einem so feinen Ende versehen, dass es der Feinheit des Galvanocauters gleich kam. Um die strahlende Wärme des Weissglühens zu vermeiden, liess er das Ende des Brenners solid machen; wenn nämlich die Höhlung des Brenners nicht

bis ans Ende reicht, kann dies nicht höher als bis zur Rothglut erhitzt werden; ja durch mässiges Drücken des Ballons kann man das Glühen noch vermindern und durch stärkeres Blasen wieder erhöhen. Auch der Hals des Brenners ist so dünn, dass er nicht jenen für das Auge unangenehmen, starken Schein ausstrahlt wie der conische Brenner. Der Autor bemerkt ausserdem, das der Thermocauter gar nicht complicierter sei als der Galvanocauter, ja wegen seiner Verlässlichkeit denselben übertreffe. Um das Instrument auch ohne Assistenz gebrauchen zu können, schaltete er in die Blasevorrichtung eine Wulff'sche Flasche ein, und liess an den Hals des Brenners eine Sperre anbringen, so dass die Handhabung des Ballons vor der Operation geschehen kann; während der Operation muss dann nur die Sperre geöffnet werden.

Seitdem wird noch der Thermocauter in einer russischen Publication Katzaurows empfohlen (Referat in Michels Jahresberichten 1887) bei Trichiasis, Blenorrhoea sacci lacrymalis, besonders aber, um ein totales Staphylom flacher vernarben zu lassen. Er spricht nicht von der Form seines Instrumentes, aber er hält es für zweckmässiger als den Galvanocauter, weil der Thermocauter verlässlicher ist und auch bei Anwendung an einem dickwandigem Staphylom nicht verkrümmt wird, was mit der glühenden Platinschlinge leicht geschieht.

Der Thermocauter der Budapester Universitäts-Augenklinik wurde zur Zeit der Erbauung der neuen Klinik construiert. Als im Jahre 1884 die neue Klinik eröffnet wurde, wollten wir das Instrumentarium der Klinik würdig ergänzen; in dieser Ergänzung konnte ein Glühapparat nicht fehlen). In der alten Klinik wendeten wir bei Canterisation entweder einen grösseren glühenden Stecknadelkopf, eine glühende Stricknadel, einen Schielhaken oder ein Glüheisen an, welches dem Sattlers ähnlich war, oder aber ein seitlich gekrümmtes, flaches Zahninstrument. Was den neuen Glühapparat betrifft, so sind wir mit Professor Schulek darin übereingekommen, einen zweckmässigen Thermocauter zu construieren. Wollten wir den gewöhnlichen Thermocauter bestellen, welcher zu chirurgischen Zwecken verfertigt wird, so würde er zu ophtalmiatrischen Zwecken ein allzu grobes Instrument sein, welches nur bei Leiden in der Umgebung des Auges gebraucht werden könnte; andererseits aber wenn wir nur einen Brenner von der Feinheit der galvanokaustischen Schlinge verfertigen liessen, könnte das Instrument bei gröbern Operationen z. B. an den Augenlidern schwerlich verwendet werden..

Da bei klinischen Anschaffungen der Kostenpreis nicht so sehr in die Wage fällt, als wenn man in der Privatpraxis etwas bestellen muss, so trachteten wir, nicht nur einen einzigen Brenner zu ersinnen, entsprechend der Form der Platinschlinge, sondern für alle möglichen Anforderungen je einen Brenner zu haben. Wir bestimmten Form und Grösse der Brenner,

welche Collin im Jahre 1886 nach meinen Zeichnungen und Weisungen anfertigte, also noch vor dem Erscheinen der Publication Eversbusch'. —

Die einzelnen Brenner sind aus folgenden Figuren ersichtlich:

1. Zur Verödung des aufgeschnittenen Thränensackes bei unheilbarer Blenorrhoea sacci lacrymalis dient der Brenner in Fig. 1. Sein Ende ist kugelförmig mit einem Durchmesser von 6 *mm*, der Hals ist unter 100° abgebogen. In Collins Fabriksserie erhielt der Brenner die Nr. 6551.

2. Zur Cauterisation von Geschwüren und Epitheliom der Lider oder auch zur oberflächlichen Cauterisation von grösseren Hornhautgeschwüren verwendbar ist der Brenner in Fig. 2. Der Hals ist gerade, das halb-

Fig. 1.

Fig. 2.

Fig. 3.

Fig. 4.

Fig. 5.

Fig. 6.

Fig. 7.

kugelförmige Ende ist flach abgestutzt, der Durchmesser 5 *mm*. Eben weil der Hals des Brenners gerade ist und das Ende senkrecht auf das Geschwür gestellt wird, fällt die Möglichkeit weg, dass der massivere Körper vom Halse aus eine dem Auge unangenehme Hitze ausstrahle. Collin Nr. 6552.

3. Zur Cauterisation inficierter Hornhautwunden, welche nach Entfernung von Fremdkörpern zurückbleiben, oder von kleinen tiefen Hornhautgeschwüren diente der gerade, etwas conische Brenner in Fig. 3, welcher am Ende 2 *mm*, am Schafte 3 *mm* Durchmesser hat. Der Hals des Brenners ist gerade, um bei Anwendung senkrecht mit der Spitze gestellt werden zu können, ohne dass die Masse des Brenners das Auge durch strahlende Wärme irritiert. Collin Nr. 6555.

4. Der feinste Brenner ist in Fig. 4 ersichtlich, welcher zur Cauterisation von sehr kleinen, tiefen Geschwüren oder zur Verödung von einzelnen distichiatisch gestellten Wimpern dient. Das feine Ende verdickt sich rückwärts conisch bis 2 *mm* am Schafte. Der Hals ist gerade, bei der Cauterisation wirkt nur die glühende Spitze. Collin Nr. 6553.

5. Zur linearen Cauterisation, z. B. zur Peritonia ignea des Pannus oder zur Cauterisation des Randes eines Ulcus serpens eignet sich sehr gut der Brenner in Fig. 5. Er ist am Halse gekrümmt, das Ende flach gedrückt, 2 *mm* breit, so dass es eine feine, abgerundete Schneide von 0·5 *mm* Dicke bildet, man kann damit sozusagen schneiden. Diesen Brenner kann man auch zur Verödung der Wimperreihe bei Trichiasis oder Distichiasis gebrauchen. Andererseits wenn man bei Pannus nicht nur den Limbus corneae abgrenzen, sondern zugleich die Oberfläche des Pannus cauterisieren will, so kann man den Brenner umkehren und mit der convexen Seite operieren. Collin Nr, 6550.

6. Zur Cauterisation von oberflächlichen Geschwüren und von sichelförmigem Ulcus catarrhale, auch zur Abgrenzung von Ulcus serpens eignet sich der Brenner in Fig. 6. Er ist zur Seite gekrümmt, sehr flach gedrückt, 3 *mm* breit, an der Kante abgerundet. Man kann ihn sehr leicht in der Richtung der Convexität führen oder auch umgekehrt unter den Rand des Geschwüres bringen. Collin Nr. 6556.

7. Zur leichten Cauterisation von oberflächlichen, aber ausgedehnten Geschwüren (Herpes catarrhalis corneae, Ulcus serpens) eignet sich der Brenner in Fig 7, welcher ganz nach Art eines Schielhakens verfertigt ist. Man kann damit den Geschwürsgrund rasch oberflächlich abbrennen, umso leichter, da dieser Brenner nur bis zur Rothgluht erhitzt werden kann. Collin Nr. 6554.

Die Anfertigung so vielerlei Brenner macht zwar den Apparat bedeutend theurer, aber es ist ja eigentlich nur der Bequemlichkeit halber, dass wir siebenerlei Brenner haben, in der Privatpraxis kann man mit Fig. 4, 5 und 6 gut auskommen. Auf einer Klinik freilich, wo die Krankheitsfälle in den verschiedensten Summen vorkommen, wird das Operationsverfahren sehr erleichtert, wenn man eine grosse Auswahl hat; eine jede Form mag einen besondern Vortheil haben, worin er bei geeigneten Fällen die übrigen übertrifft. Den höheren Kaufpreis vermindert aber der Umstand, dass sich die Klinik ein Instrument angeschafft hat, das für ewige Zeiten ausreicht. Die übrigen Vorwürfe, welche die Freunde des Galvanocautors machen können, werden zu nichte bei der Thatsache, dass der Paquelin'sche Thermocauter immer verlässlich ist, nie im Augenblicke der Anwendung versagt. Was übrigens diese Vorwürfe betrifft, so fällt der Vorwurf der grösseren strahlenden Hitze weg, wenn man den Ballon nicht bis zum Weissglühen des Brenners wirken lässt. Auch wird schwerlich mehr ein

Operateur zugeben, was Middeldorpf als Orakelspruch aussagte, dass nämlich der Galvanocauter keine strahlende Wärme ausströme, weil er die Quelle seiner Wärme in sich selbst besitze.

Was ferner die Behauptung betrifft, dass die Handhabung des Thermocouters schwerer und complicierter sei, so ist eben das Gegentheil wahr; man kann sich keinen leichter zu handhabenden Apparat vorstellen; dass man Jemanden haben muss, der den Ballon übernimmt, kann doch keinen Nachtheil bilden. Man hat ja, besonders in einer Klinik, immer jemanden, dem man den Ballon in die Hand gibt, nöthigenfalls dem Patienten selbst, wie ich es oft in der Privatpraxis gethan habe. In schwereren Fällen operiert man aber nie ohne Assistenz. Auch kann in den Apparat eine Wulff'sche Flasche eingeschaltet werden, wie Eversbusch empfohlen hat.

Fig. 8.

Man darf auch nicht den Vortheil vergessen, welchen das Instrument in seiner Leichtigkeit besitzt. Es fällt uns gar nicht schwer, dasselbe so lange in der Hand zu halten, und es hindert uns bei der Operation gar nicht, was sich von den Elektroden des Galvanocauters kaum sagen lässt.

Bei dieser Gelegenheit will ich mich nicht in die therapeutische Anwendung des Thermocauters einlassen, die ja mit der des Galvanocauters übereinstimmt.

Wer überhaupt zur Cauterisation greift, um nekrotisierte oder inficierte Gewebstheile zu vernichten und die gesunden Gewebe zum Ersatz anzuregen oder aber den ganzen Organismus durch Vernichtung von Neoplasmen zu schützen, der kann das Ferrum candens immer in Form der sinnreichen Erfindung Paquelins anwenden, wo jene interessante Erscheinung der Physik verwertet wird, dass das Platinmoôr durch Condensation der Benzindämpfe in Glühhitze geräth.

Zuletzt will ich noch bemerken, dass Paquelin die Regel aufgestellt hat, dass das Platinmoor nicht mit kalten Benzindämpfen imprägniert werden darf, sonst kann es nicht zum Glühen gebracht werden. Man muss nach der Operation den Kautschukschlauch der Benzinflasche rasch vom Schafte des Brenners entfernen, bevor noch der Brenner auszukühlen beginnt. Ausserdem ist es rathsam, von Zeit zu Zeit, — in längeren Intervallen — sämmtliche Brenner in der Flamme einer Spirituslampe, die durch eingeblasene Benzindämpfe hoch erhitzt wird, gut ausglühen zu lassen. Zu diesem Zwecke liess Collin an die Spirituslampe des Apparates ein kurzes Blaserohr anbringen, woran man den Schlauch der Benzinflasche befestigt, um mit dem Ballon Benzindämpfe in die Flamme zu blasen. Diese Zusammenstellung ist in Fig. 8 ersichtlich.

Hermetischer Schutz gesunder Augen

von Dr. *Ladislaus Issekutz.*[1])

Gegen die Weiterverbreitung der Blennorhoe kann die stricte Einhaltung und Durchführung der Prophylaxe das wirksamste Hindernis bieten; dieselbe gelangt auch dann zur Geltung, wenn jemand bereits — jedoch nur auf einem Auge — inficiert ist. Wenn wir das Krankheitsbild der acuten Augenblennorhoe betrachten, so kann es uns kaum wundern, dass die an einem Auge vorhandene Krankheit gewöhnlich auch auf das andere übertragen wird, wo sie dann ebenfalls in ihrer ganzen Acuität zum Ausbruch gelangt und die Zukunft des Auges gefährdet.

Schon das an und für sich sehr profuse und ausserordentlich infectiöse Secret ist — wenn wir von den übrigen Umständen auch absehen — ein Factor, der die Hintanhaltung einer Uebertragung auf das andere Auge fast unmöglich macht, wenn auch nicht bei Tage, so doch während des Schlafes, wobei das angehäufte Secret bei seitlicher Lage des Patienten sehr leicht auf die andere, gesunde Seite hinüberfliessen kann. Vergrössert wird die Gefahr noch durch den in der Behandlung fast unvermeidlichen Umstand, dass die wichtigsten therapeutischen Vorgänge, nämlich das Reinigen und öftere Auswaschen des Auges durch das betreffende Individuum vorgenommen werden müssen, das natürlich seine Hände mit dem infectiösen Agens verunreinigt; aber bei noch so vorsichtiger Reinigung kann die Spülflüssigkeit ausserordentlich leicht in das in nächster Nähe befindliche Auge hinüberfliessen. Wenn wir den Patienten auch über diese Verhältnisse aufklären, bedarf es dennoch einer gewissen Intelligenz und manueller Geschicklichkeit, dass die Infection eventuell verhindert wird; aber wenn wir auch hier schon nur eine eventuelle Verhinderung der Infection annehmen, wie wird sich erst die Sache bei weniger intelligenten und vorsichtigen Patienten gestalten oder bei Kindern, die die Gefahr der Krankheit nicht beurtheilen können und denen wir vermöge ihres Unverstandes solche Aufgaben nicht zumuthen können.

Es bleibt also dem Spiele des Zufalls die Hauptrolle vorbehalten, in Fällen, wo wir nur durch Instruction der Kranken oder seiner Um-

[1]) Mitgetheilt im Orvosi Hetilap „Szemészet", 1887. Nr. 6.

gebung das gesunde Auge vor der Gefahr der Infection retten wollten. Auf diesen unsichern Erfolg dürfen wir aber nicht rechnen und haben es auch nicht nothwendig, da es in unserer Macht steht, das gesunde Auge vom kranken durch hermetischen Verschluss zu isolieren.

Ich will hier nicht die zahlreichen derartigen Verbände erwähnen oder deren gute und schlechte Eigenschaften kritisch beleuchten — ist es doch bei dem grössten Theile derselben nur bei der Empfehlung geblieben, und da sie den Anforderungen des praktischen Lebens nicht entsprachen, sind sie der Vergessenheit anheimgefallen. Nur den am meisten verbreiteten, bisher auch bei uns verwendeten, durch Graefe empfohlenen, hermetischen Verband möchte ich kurz vom Standpunkte der Praxis besprechen. Der Verband besteht aus etwa 4—5 *mm* breiten, auf der Lidspalte senkrecht stehenden englischen Heftpflasterstreifen, die vom äussern Augenwinkel bis zur Nase dachziegelförmig übereinander gelegt sind. Die Länge der einzelnen Streifen reicht vom oberen bis zum unteren Orbitalrand und noch etwas darüber. Die beim Auflegen befeuchteten Heftpflasterstreifen schliessen die Lidspalte, wenn sie trocknen, sehr gut: da sich jedoch die klebende Masse des Pflasters in Wasser aufweichen und vom Auge herabfallen oder zum mindesten dasselbe nicht hermetisch schliessen würde — wodurch wieder die Infection leicht ins Auge gelangen könnte — muss die ganze Fläche in einer Dicke von 1—2 *mm* mit Collodium bestrichen werden. Der auf diese Weise undurchgängige und durch Wasser nicht auflösbare Verschluss wird noch durch eine über denselben gelegte Wattelage und den Verband noch mehr gesichert. Zweifellos erfüllt der auf diese Weise angelegte Verband die an ihn gestellten Forderungen, indem er das Auge derart verschliesst, dass keine Infection in dasselbe gelangen kann, oder wenigstens nicht leicht. Die Technik des Verbandes ist aber sehr minutiös, geht mit vielfachen Handgriffen einher, und es besteht daher die Gefahr der Infection eben durch die Anlegung des Verbandes und die partieweise Verschliessung des Auges. Abgesehen von diesen noch zu bezwingenden Uebelständen gibt es aber bei diesem Verbande noch einen Uebelstand, den wir nicht bewältigen können, der aber das richtige Aufliegen des Verbandes sehr beeinflusst. Es muss nämlich der Patient beim Anlegen des Verbandes, ähnlich wie beim Schlafen, die Lider leicht geschlossen halten, denn wenn dieselben fest geschlossen sind und der Verband trocknet, übt er einen starken Druck aus oder geht auseinander, wenn er noch nicht getrocknet ist. Hat aber auch der Patient den richtigen Lidschluss getroffen, so ist es noch nothwendig, dass er während des Anlegens der Pflasterstreifen, was einige Minuten dauert, die Lider nicht zukneift oder, was noch unangenehmer wäre, öffnet, weil dadurch die bereits aufgelegten Pflasterstreifen ihre Dachziegelform verlieren, sich verwirren, so dass es nothwendig wird,

den Verband von neuem zu beginnen. Dies ist wieder ein sehr wichtiger Factor in Fällen, wo wegen der geringeren Intelligenz die Selbstbeherrschung weniger entwickelt ist oder besonders bei Kindern, wo man auf ruhiges Verhalten überhaupt nicht rechnen kann.

Die Nothwendigkeit der Anlegung eines hermetischen Verbandes kann nicht an einen gewissen Zeitpunkt geknüpft werden; im allgemeinen richten wir uns nach dem Vorhandensein des Secretes, das sich je nach den verschiedenen Fällen auch verschieden verhält, indem es entweder früher versiegt oder länger andauert; im letzteren Falle besteht die Gefahr der Infection längere Zeit, und es muss daher auch der hermetische Verband länger in Anwendung bleiben. Und da wären wir zu einem Punkte gelangt, wo sich gegen den erwähnten Verband einige Bedenken erheben könnten.

Wer in der Lage war, zahlreiche solche Verbände anzulegen, hat unbedingt auch bemerkt, dass durch die absolute Immobilisierung des Auges, hauptsächlich aber durch den auf dasselbe ausgeübten Druck, sich ein katarrhalischer Zustand entwickelt; das Auge wird roth, secerniert reichlich, so dass man genöthigt ist, von der weiteren Verwendung des Verbandes abzusehen, obzwar der Zustand des kranken Auges den Verband indicieren würde, indem das Secret noch reichlich und damit die Gefahr der Infection noch vorhanden ist. Dies ist der Fall, wenn man den Verband längere Zeit anwenden muss oder auch rascher, wenn das Auge von Hause aus katarrhalisch erkrankt war.

In der Therapie der acuten Blennorrhoe fällt — wie bereits erwähnt — der Reinigung eine sehr wichtige Rolle zu, deren Zweck es ist, bei auseinandergezogenen Lidern aus der Lidspalte und der Uebergangsfalte das angesammelte eitrige Secret zu entfernen. Da ferner bei dieser Krankheit das eitrige Secret sehr rasch secerniert wird, so ist auch das öftere Auswaschen nothwendig, was der Patient am bequemsten selbst vornehmen kann und womit wir ihn für gewöhnlich auch betrauen; der Arzt selbst besorgt die Reinigung einmal im Tage minutiös. Besonders ist dies in Spitälern nothwendig, wo sich zeitweise viele solche Kranke häufen und man nicht für jeden Kranken einen Wärter zur Verfügung hat, dessen Aufgabe es wäre, den ganzen Tag die Augen zu waschen und zu reinigen. Es ist dies in der Therapie ein wichtiger Factor, zu dessen pünktlicher Ausführung es nothwendig ist, dass der Patient etwas sehen soll; es ist nothwendig, dass er das Gefäss mit dem Wasser für die Umschläge und die Reinigung, ferner die Watte, Compressen etc. vor sich sieht. Das verschwollene kranke Auge kann ihm hiezu nicht dienen, ebensowenig das gesunde, mit dem oben erwähnten Verband versehene Auge. Sind beide Augen mit Blennorrhoe behaftet, so sieht der betreffende

zwar auch nicht; in diesen Fällen befinden wir uns aber in einer Zwangslage, an der wir überhaupt nichts ändern können.

Als Nachtheil kann noch erwähnt werden, dass das Aufweichen schwierig und auch bei vorsichtiger Hantierung schmerzhaft ist. Diese Uebelstände haben mich dazu bewogen, den bisherigen hermetischen Verband in einer Weise zu modificieren, dass die erwähnten Nachtheile nach Möglichkeit behoben werden. Zum hermetischen Verschlusse benützte ich den wasserdichten Wachstaffet; das ganze Auge wird damit bedeckt, so dass die Ränder oben auf die Stirne, unten aufs Gesicht — etwas höher als die Nasenflügel — aussen auf die Schläfe und nach innen auf den Nasenrücken, beziehungsweise auf die Nasenwurzel zu liegen kommen. Die abgerundeten Ränder des ausgeschnittenen Wachstaffets sind, den erwähnten Theilen entsprechend, derart gestaltet, dass die innere Hälfte schmäler, die äussere entsprechend breiter ist. Es ist natürlich, dass eine vollkommen gleiche Form nicht angegeben werden kann, dass dieselbe vielmehr je nach der Grösse des Gesichtes und Verschiedenheit der Augenhöhlen wechselnd ist. Es empfiehlt sich daher, die Form früher aus Papier auszuschneiden, dieselbe den erwähnten Stellen anzupassen und eventuell auszubessern; liegt sie gut, so kann der Wachstaffet nach dem Muster leicht ausgeschnitten werden, umsomehr, da keine grosse Genauigkeit erforderlich ist. Der so ausgeschnittene Wachstaffet wird in Sublimat abgewaschen, abgetrocknet und in der erwähnten Weise aufs Auge gelegt: die Ränder werden mit langen, aber schmalen, etwa $^1/_2$ *cm* breiten Englischpflasterstreifen rund herum zugepickt, so dass die Hälfte der schliessenden Streifen auf den Rand des Wachstaffets, die andere Hälfte auf die Haut des Gesichtes, beziehungsweise der Stirne zu liegen kommt. Am genauesten muss dieses Zupicken — eventuell auch mit zwei übereinander gelegten Streifen — auf der innern Seite bewerkstelligt werden, weil eben dieser Theil des Verbandes am ehesten der Gefahr des Aufweichens ausgesetzt ist und die Infection hier leicht Zugang hätte.

Die Ränder des Wachstaffets werden auf diese Weise rund herum vollständig abgeschlossen. Der grösseren Sicherheit halber und um gegen das Aufweichen der Streifen durch Wasser Schutz zu bieten, werden dieselben rund herum mit Collodium flexile eingestrichen. Bei diesem Act müssen wir wieder darauf bedacht sein, dass das Collodium am genauesten auf der inneren Seite aufgestrichen wird. Ist das Stück Wachstaffet auf diese Weise rundherum abgeschlossen, so ist der Verschluss fertig, und es ist nicht einmal nothwendig, das Auge noch ausserdem zu verbinden. Der Verband wird täglich geöffnet, wobei wir das Auge mit Sublimat auswaschen.

Unter dem Taffet kann der Betreffende die Augen ganz bequem öffnen, er kann mit den Augen blinzeln, kann durch den Taffet hindurch

schauen und sieht so viel, dass er nicht nur das Auswaschen der Augen und die Umschläge bequem besorgen, sondern ohne jede Behinderung herumgehen kann.

Dieser Umstand bringt es mit sich, dass wir das bedeckte Auge auch sehen und in kurzen Intervallen beobachten können, so dass, wenn das Auge eventuell vor dem Verschluss bereits inficiert war, wir die ersten Symptome einer entstehenden Entzündung bemerken und unsere Maassnahmen darnach treffen können.

Bei dem andern Verbande hatten wir diesen Vortheil nicht, da wir ja das Auge nur beim Verbandwechsel, d. h. einmal in 24 Stunden, sahen und der Anfang des Ausbruches einer eventuellen Erkrankung unserer Aufmerksamkeit entgehen konnte. Aber auch die starke Schleimabsonderung kann besonders den Mindergeübten, der noch nicht viel Gelegenheit hatte, ähnliche Erkrankungen zu beobachten, in Zweifel versetzen, ob er es für gestautes Secret oder beginnende Blennorrhoe ansprechen soll, umsomehr, weil, wie ich bereits erwähnte, infolge des Druckes und des sich stauenden Secretes das Auge mehr oder minder roth wird. Dass dann solche, durch die Umstände aufoctroyierte unrichtige Anschauungen fürs Auge ominös werden können, brauche ich hier nicht des Näheren zu erörtern. Ich halte es ferner für nothwendig, zu erwähnen, dass unter dem beschriebenen Verschluss die erwähnten katarrhalischen Zustände, die die Fortsetzung des Verbandes unmöglich machen, sich nicht entwickeln, da ja das Auge keinem Drucke ausgesetzt ist; höchstens könnte der Abschluss der Luft einen unbedeutenden Katarrh verursachen. Thatsächlich können wir uns auch auf Fälle berufen, wo der Verband durch drei Wochen hindurch angewendet wurde, ohne auf dem Auge die geringste Veränderung hervorgebracht oder irgend welche subjective Beschwerden verursacht zu haben.

Auch kann der Verschluss leichter gewechselt werden, weil das Aufpicken nicht auf dem Lide, sondern auf der minder empfindlichen Stirn- — respective Gesichtshaut — geschieht.

Beim Auflegen des Verbandes ist es gleichgiltig, ob der Patient das Auge geschlossen oder offen hält. Und nun möchte ich noch einige numerische Daten anführen, die beweisen werden, ob bei dem erwähnten Vortheil diese Art des Verschlusses seinem eigentlichen Zwecke, dem hermetischen Verschlusse, entspricht.

Wir verwenden den Verschluss seit April 1888, also nahezu seit einem Jahre, und haben denselben in dieser Zeit bei 30 Fällen angewendet; in sämmtlichen Fällen ist das Auge geschützt geblieben, wie dies aus unseren Spitalsjournalen hervorgeht.

Zum Schlusse möchte ich noch den scheinbar gleichwirkenden Verband, bei dem ein Uhrglas in Verwendung kommt, mit diesem Verband vergleichen.

Diesbezüglich kann ich mich sehr kurz fassen, denn wenn ich auch in Bezug auf das Sehen die gleiche Güte des Verbandes anerkenne, kann ich doch nicht von den Schwierigkeiten absehen, welche die Ausführung bietet. Das Uhrglas sinkt infolge seiner eigenen Schwere, was zu Ungunsten der Sicherheit des Verschlusses geschieht. Aber auch das genaue Aufpicken ist fast unausführbar, da das Uhrglas einen kreisrunden Rand hat, der nicht auf jedes Auge gut passt, da Verschiedenheiten in der Gestaltung der Orbita und der Orbitalgegend inbetracht kommen, so dass man das Glas von Fall zu Fall formen müsste, was aber unmöglich ist. Ist aber auch seine Form getroffen, so gelingt das Aufpicken nicht, weil die schliessenden Streifen und das Collodium auf dem Glase keinen sicheren Halt haben, leicht abrollen und aufspringen, so dass man der Sicherheit des hermetischen Verschlusses nicht vertrauen kann.

Zur Behandlung der Diacryocystitis chronica. Neue Sonden.

Von Dr. *Gustav Neupauer.*[1])

Die Behandlung der Thränennasengangstricturen gehört bekanntlich zu den langwierigsten, weshalb sie auch vonseiten der Patienten und der behandelnden Aerzte die grösste Geduld erfordert. Schon die vielen Unannehmlichkeiten, welche für den Kranken durch die Thränenstauung entstehen (Thränenträufeln, Bindehaut- und Lidrandentzündung, schlechtes Sehen u. s. w.) geben Grund genug dazu, dass der Arzt die Heilung möglichst beschleunige. Ein viel wichtigerer Grund zur Beschleunigung der Heilung dieses Uebels bildet aber die Infectiosität des Thränensack-Secretes. Schon lange vorher wusste jeder Augenarzt, wie gefährlich es ist, bei chronischer Dacryocyostitis eine Augenoperation vorzunehmen, und die bakteriologischen Untersuchungen Sattler's haben erwiesen, dass in dem stauenden Secrete des Thränensackes neun pathogene Bakterien sich befinden. Die geringste Verletzung der Hornhaut, sei es durch Zufall oder zum Zwecke einer Operation, ermöglicht die Einwanderung der pathogenen Bakterien und den Verlust des Auges. Kein Wunder also, wenn die Bemühungen, das Uebel möglichst rasch zu heilen, sich auf vielen Seiten kundgaben. Es wurden verschiedene Methoden und Mittel anempfohlen, aber ohne dass auch nur eine einzige Methode den gewünschten Erfolg gehabt hätte. Der grösste Theil der Augenärzte greift immer wieder zu der alten, aber bestbewährten Methode Bowmans, welcher seit 1857 sich in der Praxis am besten bewährte. An der Augenklinik von Professor Schulek gebrauchen wir zur Behandlung der Thränennasengangstricturen schon jahrelang die modificierte Bowmansche Sondenbehandlung, und trotzdem wir öfters die neuempfohlenen Methoden versuchten, mussten wir ebenfalls stets zur Sondencur zurückkehren. Ich will nur kurz die Gründe erwähnen, warum wir weder die brüskeren chirurgischen Operationen, noch die dicken Sonden verwenden, welch letztere die Stricturen durch gewaltsames Eindringen zur Berstung bringen sollen.

[1]) Mitgetheilt im Orvosi Hetilap „Szemészet" 1892, Nr. 6. Vorgetragen in den „szemészeti értekezetek" (augenklinischen Conferenzen) am 10. November 1892.

Unter den chirurgischen Operationen erwähne ich nur Stillings, Webers[1]) und Tartuferis[2]) Methode. Bei diesen wird im Thränensack eine grössere Oeffnung angelegt, dann werden mit kleinen Messern versehene Instrumente in die Strictur geführt, um dort das Narbengewebe in verschiedenen Richtungen einzuschneiden. Tartuferi gebraucht zu diesem Zwecke eine Sonde mit olivenartigem Ende, an welchem mehrere kleine Schneiden in Schraubenrichtung angebracht sind, durch welche bei Drehung des Instrumentes das Narbengewebe ausgefeilt wird. Nach dem Ausspülen des Thränennasenganges wird eine dicke Sonde eingeführt, mit der dann regelmässig sondiert wird. Andere Autoren wieder durchstechen die Stricturen mit spitzen Sonden und gebrauchen nachher ebenfalls möglichst dicke Sonden.

Aus diesen und ähnlichen Methoden ist leicht zu ersehen, dass bei denselben grössere Instrumente gebraucht werden, deren Einführung eine grössere Wunde erheischt; diese Instrumente verletzen die Schleimhaut viel leichter als die Bowman'schen Metallsonden. Durch das Ausfeilen, Zerschneiden oder Durchstossen des Narbengewebes muss die angrenzende Schleimhaut mehr oder weniger gezerrt, gerissen oder sonstwie verletzt werden, weshalb das später sich bildende Narbengewebe noch stärker sein muss, weil es ausgedehnter ist, als das frühere war. Durch das frische Narbengewebe ist weiterhin die Bildung einer neuen Strictur immer ermöglicht, wenigstens viel leichter möglich, als nach der Browmann'schen Sondenenr. Ausserdem kann bei diesen chirurgischen Eingriffen sehr leicht auch der Knochen verletzt werden; dieses, sowie die Herstellung einer ausgedehnten frischen Wunde in einem Canale, in welchem das bakterienreiche Thränensackseeret herabläuft, halte ich mindestens für überflüssig. Und endlich ist die Einführung der dickeren Sonden nach diesen chirurgischen Eingriffen viel länger nothwendig als bei der Bowman'schen Methode, wo wir bloss das alte Narbengewebe langsam auszudehnen haben. Aus denselben oben angeführten Gründen gebrauchen wir auch die dicken, conischen und die gleichmässig 3—4 *mm* dicken Metallsonden nicht. Die conischen Sonden benöthigen ebenfalls eine grössere Eingangswunde, ihre Wirkungsweise ist aber ungleichmässig; während der dickere Theil der Sonde ober der Strictur die Schleimhaut quetscht und dieselbe an den Knochen anpresst, ist der untere Theil der Schleimhaut wegen des dort dünneren Durchmessers der Sonde von jedem Druck frei. Oben Anämie, unten Hyperämie. Ein anderer Uebelstand der conischen und dicken Sonden ist ausserdem, dass dieselben durch ihre Dicke sehr leicht das ganze Lumen des Thränennasenganges einnehmen, besonders da die Schleimhaut doch geschwollen ist, und wegen ihrer Unbiegsamkeit der

[1]) Weber, Archiv für Ophthalmologie, VIII, 1, p. 94.

[2]) Tartuferi, Centralblatt für Augenheilkunde, 1883, p. 257.

Richtung des Thränennasenganges nicht folgen können, so dass sie beim Niederdrücken die Schleimhaut abschürfen oder durchbohren können, umsomehr, weil es unmöglich ist, der Sonde vor der Einführung eine Biegung zu geben, welche der Richtung des Canales ganz entsprechen würde. (Webers elastische Bougies halte ich nicht für genug biegsam.) Diesen Nachtheilen gegenüber haben die oben erwähnten Methoden nur einen Vortheil, nämlich die schnelle Erweiterung der Strictur. Wenn wir aber die grössere Verletzung der Thränenwege, besonders der Schleimhaut, ausserdem die grosse Möglichkeit der Bildung einer neuen Strictur und damit die Nothwendigkeit einer langen, nachträglichen Sondencur in Betracht ziehen, so scheint dieser Vortheil — besonders im Vergleich mit den erlittenen Qualen des Patienten — auch sehr zweifelhaft zu sein. Im Gegensatz zu diesen Methoden brauchen wir bei der modificierten Bowman'schen Methode nur das obere Thränenröhrchen zu schlitzen; die Bowman'schen Sonden erfüllen nicht das ganze Volumen des Thränencanals, bewegen sich leicht, können deshalb eher der Richtung des Canales folgen und verletzen die Schleimhaut viel weniger, dehnen aber die Strictur doch bis $1^1/_3$ *mm* (dies ist die Dicke von Bowman's Sonde Nr. 6), welches Maass unseren Erfahrungen gemäss zur Ableitung der Thränen auch hinlänglich genügend ist.

An der Klinik des Herrn Professors Schulek besteht die Behandlung der Thränennasengangstricturen in folgendem:

Nach Feststellung der Thränenstauung wird das obere Thränenröhrchen geschlitzt. Es wird nun Bowman Nr. 3 eingeführt. In den meisten Fällen bleibt die Sonde im Thränengange stecken und ist nicht weiter zu bringen. Doch gibt es wenige Fälle, in welchen die Sonde leicht bis an den Grund des Thränenganges geführt werden kann.

Im letzteren Falle haben wir es mit einem Katarrh der Thränenwege zu thun, wobei die geschwollene Schleimhaut des Isthmus canalis den Durchgang so einengte, dass das dicke schleimige Secret nicht hinunter konnte und auf diese Art die Thränenstauung verursachte. In diesem letzteren Falle gebrauchen wir das öftere Ausdrücken des Thränensackes und das Ausspritzen des Thränensackes und -Ganges mit lauen Antisepticis, worauf gewöhnlich rasch Heilung eintritt.

Die allermeisten Fälle von Thränenträufeln aber gehören in die erste Kategorie. Den Grund der Thränenstauung bildet nämlich eine Narbenstrictur (durch Periostitis oder Neugebilde verursachte Stricturen schliesse ich ganz aus). In allen diesen Fällen gebrauchen wir, nach Schlitzung des oberen Thränenröhrchens: 1. Ausdrücken des Thränensackes, 2. Sondierung des Thränenganges mit Bowman'schen Sonden, 3. Ausspritzen des Thränensackes und -Ganges.

Das Ausdrücken des Thränensackes kann sich der Kranke leicht selbst einüben. Vor dem Spiegel stehend, legt er den Zeigefinger an den Thränensack und drückt nun nach oben und innen, worauf das schmutzige Secret durch die Thränenröhrchen herausquillt. Diese Procedur muss der Kranke täglich 3—6mal wiederholen. Diesen Act der Behandlung halte ich bei der Heilung der katarrhalischen, noch mehr aber der blennorrhoischen Dacryocystitis für wichtig. Durch das Ausdrücken wird das stagnierende Secret öfters hinausbefördert, der Thränensack füllt sich mit frischer Thränenflüssigkeit und wird bei jedem Ausdrücken sozusagen durch die eigenen Thränen ausgewaschen. Dadurch wird der grösste Theil der Bakterien hinausbefördert, ihre Entwickelung im Sacke ist durch die öftere Ruhestörung erschwert, und somit ist auch die Infectionsgefahr fürs Auge geringer. Durch das öftere Ausdrücken verliert das Secret die eitrige Beschaffenheit und wird reiner, wodurch auch der auf die Schleimhaut ausgeübte Reiz desselben sehr vermindert wird. Auch das Thränenträufeln und damit die übrigen Unannehmlichkeiten des Kranken vermindern sich dadurch. Endlich aber werden wir durch das öftere Ausdrücken des stagnierenden Secretes auch die Ausdehnung des Thränensackes erschweren vielleicht auch verhindern.

Die Sondencur beginnen wir immer mit Bowman Nr. 3. Nr. 1 gebrauchen wir gar nicht, Nr. 2 nur sehr selten. Diese Sonden sind zu dünn, ihre Enden so spitz, dass wir damit die Schleimhaut leicht verletzen können; durch ihre Biegsamkeit aber wird der Tastsinn unserer Finger sehr herabgesetzt. Beim Sondieren ist es höchst wichtig, die Sonde möglichst behutsam, mit wenig Kraftanstrengung einzuführen. Durch das brüske Hinunterstossen der Sonde können wir leicht die Schleimhaut verletzen. Gelingt es uns aber nicht gleich bei der ersten Sondierung, die Sonde Nr. 3 durch die Strictur zu führen, so forcieren wir es nicht, sondern wiederholen den Versuch am nächsten Tage. Nicht selten gleitet dann am 2. oder 3. Tage die Sonde leicht durch die Strictur. Wir lassen sie gewöhnlich 10—15 Minuten im Thränengange. Im Falle einer nachfolgenden kleinen Blutung unterlassen wir das Sondieren 1—2 Tage. Nach dem Gebrauche der Sonden Nr. 3 und 4 gebrauchen wir wochenlang die Sonde Nr. 5. Wenn dieselbe leicht einzuführen ist, muss der Kranke sich einüben, sich die Sonde selbst einzuführen, um die Sondierung noch einige Monate hindurch (immer seltener) fortsetzen zu können.

Bei dem Gebrauche Bowman'scher Sonden ist es aber höchst unangenehm, dass die Dicke derselben nicht präcise bestimmt ist. Bowman selbst bestimmte nur die Dicke der ersten (Nr. 1) und letzten (Nr. 6) Sonde, indem er erstere als haardünn, letztere als $1^1/_3$ *mm* dick ($^1/_{20}$ engl. Zoll) angibt. Die Sonden zwischen 1 und 6 werden vom Instrumentenmacher aufs Geradewohl verfertigt. Die Untersuchung von circa 26 im

Gebrauche stehenden Sonden ergab, dass mehrere Sonden Nr. 2 ebenso dick waren wie einige Nr. 3, und einige Nr. 4 ebenso dick wie Nr. 5; eine Sonde Nr. 6 war gar 2 *mm* dick (statt $1^1/_3$ *mm*). Dieses Uebel erkannten schon einige Augenärzte, weshalb sie eine Reihe Sonden construierten, deren Dicke nummerweise theils um $^1/_4$ *mm*, theils um $^1/_6$ *mm* (Maurel) zunahm. Eine Reihe von 14—16 Sonden halte ich aber für überflüssig zur Heilung einer Strictur und begnüge mich bloss mit 5 Sonden, deren jede um $^1/_3$ *mm* dicker ist als die vorherige Nummer. Die Reihe dieser Sonden ist folgende

$^1{}_3$	$^2/_3$	$^3/_3$	$^4/_3$	$^5/_3$ *mm* Dicke
1	2	3	4	5 Nummer.

Die Spitze der Sonde Nr. 3, 4 und 5 ist um $^1/_3$ *mm* dünner als die eigentliche Dicke der Sonde, mit andern Worten: die Spitze von Nr. 5 ist ebenso dick als die Sonde Nr. 4, die Spitze von Nr. 4 ebenso dick als die Sonde Nr. 3, und die Spitze von Nr. 3 ebenso dick als die Sonde Nr. 2.

Der Uebergang der Spitze in den eigentlichen Schaft der Sonde ist conisch, und 2 *mm* über der Spitze beginnt schon die normale Dicke der Sonde (Fig. 1). Durch diese Zuspitzung der Enden erhalten wir anstatt der frühern, stufenweise sich verdickenden Sonden gleichsam eine continuierliche Sonde. Die conische Spitze ermöglicht es, dass wir von den dünneren Sonden leicht zu den dickeren übergehen können. Wenn z. B. die Sonde Nr. 3 leicht durch die Strictur gleitet, so wird die Spize der Sonde Nr. 4 eben in die Strictur hineinpassen, und jetzt genügt ein leichter Druck, um Nr. 4 auch durch die Strictur gleiten zu lassen. Wir werden also sehr schnell zur Sonde Nr. 5 gelangen können, welche wir dann längere Zeit gebrauchen, respective dem mit der Sondeneinführung vertrauten Patienten in die Hand geben.

Fig. 1.

Wie hieraus zu ersehen ist, wird die Dehnung der Strictur und somit auch die Heilung der chronischen Dacryocystitis sehr beschleunigt. Ein Vortheil dieser Sonden ist weiterhin, dass die Dicke derselben den ersten fünf Nummern der Charrière'schen Messplatte vollständig entspricht und deshalb jeder Arzt die Dicke der Sonden an dieser Platte selbst prüfen kann.

Was den weiteren Gebrauch der Sonden anbelangt, so will ich noch bemerken, dass ich es für höchst nothwendig halte, dass jeder Patient nur seine eigenen Sonden gebrauche; so ist es ausgeschlossen, dass er andere inficiert oder durch andere inficiert wird.

Die Sonden sollen nach jedesmaligem Gebrauche, besonders aber vor dem Gebrauch in einem Antisepticum gereinigt werden.

Ausserdem wäre es zweckmässig, jede Sondennummer einzeln verfertigen zu lassen, während die doppelten, zusammengelötheten Sonden nicht mehr verfertigt werden sollten. Letztere haben gar keinen Vortheil, wohl aber den Nachtheil, dass sie den Kranken auffällig machen, so dass der Kranke nach Einführung der Sonde noch 10—15 Minuten beim Arzte verbleiben muss, bis derselbe die Sonde entfernt. Mit der einzelnen Sonde kann jeder Kranke nach deren Einführung sich sogleich entfernen; ja die

Fig. 2.

Damen können sogar den Schleier über die Sonde hinweg über das Gesicht ziehen.

Nach jeder Sondierung halte ich es für nothwendig, den Thränensack und -Gang mit einem lauen Antisepticum auszuspritzen. Der Zweck des Ausspritzens ist, das eitrig-schleimige Secret aus den Thränenwegen zu entfernen. Doch hat das Ausspritzen des Thränenganges auch einen diagnostischen Wert. Wenn nämlich die eingespritzte Flüssigkeit nicht in

die Nase fliesst, ist dies ein Zeichen, dass sich am untersten Ende des Thränenganges eine Strictur befindet, welche durch die Sonde nicht geöffnet wurde.

Zum Ausspritzen gebrauchen wir die durch Nieden modificierte Anel'sche Spritze, bei welcher zwischen dem dünnen Thränenrohrende und der Spritze ein 5 *cm* langes dünnes Gummirohr angebracht ist. In jedem Falle gebrauchen wir laue Antiseptica, so Sublimat 1 : 1000, Hydrargyrum cyanatum 1 : 1000, Borsäure u. s. w. Durch die warme Flüssigkeit wird das schleimige Secret leichter hinausbefördert, und die Schleimhaut wird nicht irritiert.

In jenen Fällen, in welchen die Sonde Nr. 4 leicht einführbar ist, das Secret aber dennoch reichlich und schleimig-eitrig ist, gebrauche ich zum Ausspritzen des Thränenganges katheterartige Sonden, welche an dem untern Ende eine kleine runde, zu beiden Seiten aber, je nach der Nummer, von 1—4 *cm* lange und $^1/_1$—$^1/_2$ *mm* breite Oeffnung haben, während das obere Ende etwas trichterförmig erweitert ist. Die Seitenöffnung jeder Sonde von Nr. 2 angefangen ist um 0·5 *cm* länger als die der vorherigen Nummer, so dass die Seitenöffnung bei Nr. 1 1 *cm*, bei Nr. 7 aber 4 *cm* lang ist.

Beim Gebrauche dieser Sonden ist darauf zu achten, dass die Sonde so tief eingeführt sei, dass man von der Seitenöffnung oberhalb des Thränensackes nichts sehe. Im entgegengesetzten Falle würde die oben eingespritzte Flüssigkeit nicht in den Thränengang, sondern auf das Gesicht fliessen.

Die verschiedene Länge der Seitenöffnungen dient dazu, damit wir auch einzelne Theile des Thränennasenganges — z. B. den Thränensack bei nicht permeablen Strieturen — ausspritzen können.

Ueber den Wert dreier neuerer antiseptischer Mittel in der Augenheilkunde

von Dr. *Gustav Neupauer.*[1])

Der grosse Wert der Antiseptica wird heute von jedermann anerkannt. Die an das Wunderbare grenzenden Operationen der Chirurgie, die günstige Statistik der Augenoperationen, das gute Resultat bei der Bekämpfung von Epidemien verdanken wir der Asepsis und hauptsächlich der Antisepsis. Bei dem weiten Felde, welches sich der Anwendung antiseptischer Mittel darbietet, ist es nun leicht verständlich, dass die Zahl der antiseptischen Mittel in kurzer Zeit sehr ansehnlich wurde. Schon die mannigfache Art ihrer Anwendung, besonders aber die Erfahrung, dass viele Antiseptica, in grösseren Quantitäten oder stärkeren Concentrationen gebraucht, auf den menschlichen Organismus giftig wirken, weshalb wir auch bei manchen Operationen entweder gar kein Antisepticum oder nur dessen dilnierte Lösung gebrauchen können, berechtigt uns, solche Antiseptica zu suchen, welche relativ schwach giftig sind und doch eine entschiedene bakterientödtende Wirkung haben. Das Fehlen zweckmässiger antiseptischer Mittel fühlen wir besonders in der Augenheilkunde. Das Auge ist bekanntlich gegen alle chemischen Reize sehr empfindlich; nachdem aber beinahe alle Antiseptica, d. h. deren bakterientödtende Lösungen, auch chemisch wirken, so sind wir genöthigt, entweder die nachfolgende Entzündung des Auges zu dulden, oder aber müssen wir die Lösung des antiseptischen Mittels so weit dilnieren, dass dieselbe keine oder nur geringe Entzündung an dem Auge verursacht, wodurch wir natürlich das Resultat z. B. einer Operation sehr gefährden. Wie nöthig wir aber doch ein gutes Antisepticum in der Augentherapie brauchen, ist leicht ersichtlich, wenn wir bedenken, dass im Conjunctivalsack und im Thränensack schon normalerweise 1—2 pathogene Bakterien sich finden, vor deren Eindringen das Auge nur durch das gesunde Epithel bewahrt wird. Vor jeder Operation ist das ganze

[1]) Vorgetragen in den „Szemészeti értekezetek“ (augenklinische Conferenzen 10. November 1892 und mitgetheilt im Orvosi Hetilap „Szemészet“ 1893, Nr. 1.

Operationsfeld, die Instrumente u. s. w. zu desinficieren; ebenso antiseptisch muss auch die Nachbehandlung sein.

Ausserdem sind wir gegen einige infectiöse Augenkrankheiten bis jetzt beinahe gänzlich wehrlos. Gegen die acute Conjunctival-Blenorrhoe, Conjunctival-Diphterie und Croup, sowie gegen einige Keratitisformen haben wir kein einziges heilbringendes Mittel. Hieraus können wir leicht ersehen, wie nöthig wir in der Augenheilkunde zweckmässige Antiseptica brauchen. Um diesen Zweck möglichst zu erreichen, sollten wir mit jedem Antisepticum entsprechende Versuche anstellen. Ich untersuchte in dieser Hinsicht drei Antiseptica, nämlich: das Hydrargyrum cyanatum, das Lysol und die Cresylsäure.

Zuerst suchte ich den Concentrationsgrad jener Lösung zu bestimmen, in welcher das Mittel ans Auge gebracht werden kann; zweitens untersuchte ich die bakterientödtende Wirkung der ermittelten Lösungen.

Um den Concentrationsgrad zu finden, in welchem jedes Mittel am Auge angewendet werden kann, verfertigte ich von jedem Mittel einige Lösungen von 1 : 100 bis 1 : 1000, welche ich dann in die Augen mehrerer Kaninchen einträufelte. Es zeigte sich, dass die 1%ige Cresylsäure und das 1‰ige Hydrarg. cyanat., in das Auge eingetropft, keine Entzündung hervorrufen, während das Lysol auch in der Lösung von 1 : 1000 eine bis zwei Stunden dauernde Reizung hervorruft.

Die bakterientödtende Wirkung von 1% Cresylsäure, 1 ‰ Hydrarg. cyanat. und 1 ‰ Lysol untersuchte ich inbezug auf den Cholerabacillus, Anthrax-Bacillus und Staphylococcus pyogenes aureus. Zum Zwecke der Untersuchung gebrauchte ich ca. 1 *cm* lange, sterilisierte Stückchen der Seidensaite E und eine 9—10 *cm* im Durchmesser haltende runde und 3 *cm* hohe glatte sterilisierte Glasschale mit gut schliessendem Deckel, auf deren Boden eine dünne Schichte Agar-Agar gegossen war. Bei jedem Versuch legte ich 7 Stück sterile Seidenstückchen in die frische Cultur (meist Bouillon) des betreffenden Bakteriums, wo dieselben die Culturflüssigkeit bald in sich aufsogen. Nachher legte ich auf einmal 6 von diesen Stückchen in die zu untersuchende antiseptische Lösung. Nach einer Minute nahm ich ein Stück heraus, spülte es in sterilem Wasser ein wenig ab und legte es in die Agar-Agarschichte der oben beschriebenen Glasschale an die Peripherie derselben und bezeichnete es von aussen mit Nr. 1. Nach weiteren 2 Minuten nahm ich das 2. Stück heraus, verfuhr mit demselben ebenso und legte es ebenfalls an die Peripherie der Agar-Agarschichte, vom ersten Stückchen ca. 4—5 *cm* entfernt, und bezeichnete es von aussen mit 3 (= 3 Minuten Wirkung des Antisepticums), die übrigen Stückchen nahm ich je nach 5, 10, 15 und 20 Minuten heraus und verfuhr mit denselben wie mit den ersten beiden. Das 7. Stückchen, welches in der Cultur verblieb, legte ich in die Mitte der Agar-Agarschichte, um

auf diese Weise eine Controle zu üben, ob die gebrauchte Bakterienculture lebensfähig war. Die Glasschale wurde darauf in den Thermostat gestellt und nach 24 Stunden von neuem untersucht. Wenn sich um das Controlstückchen eine Cultur gebildet hatte, so war dies ein Zeichen, dass die Cultur lebensfähig war. Wenn sich nun um die mit 1 und 3 bezeichneten Stückchen eine Cultur gebildet hatte, aber um 5, 10, 15 und 20 nicht, so war das ein Zeichen, dass das antiseptische Mittel die betreffenden Bakterien in 3 Minuten nicht tödtet, wohl aber in 5 Minuten u. s. w.

Diese Versuche habe ich in dem bakteriologischen Institute des Herrn Dr. H. Preisz nach seiner gütigen Anweisung angestellt, wofür ich ihm bestens danke. Das Resultat meiner Versuche ist folgendes:

	Cholerabacill.	Anthraxbac.	Staphyl. pyog. aur.
Hydrargyrum cyanatum 1 : 1000	tödtet in 1 Min.	tödtet in 1 Min.	tödtet in 5 Min.
Cresylsäure 1 : 100	tödtet in 15. Min.	tödtet in 15 Min.	tödtet nicht in 20 Min.
Lysol 1 : 1000	tödtet nicht in 20 Min.	tödtet in 1 Min.	tödtet nicht in 20 Min.

Aus diesen Resultaten erhellt, dass Lysol und Cresylsäure in der Augentherapie unbrauchbar sind, während das Hydrargyrum cyanatum als Augendesinficiens bestens anzuempfehlen ist.

Zur Aetiologie des Pterygiums

von Professor *Wilhelm Schulek*.[1])

Verehrte Fachgenossen und Freunde! Flügelfelle darf man nicht weit in die Hornhaut vorrücken lassen. Das Mittel dagegen ist nur eine Operation. Schält man ein Pterygium los, so hat man den Augenschein dafür, dass eine Falte der Bindehaut frei gemacht worden ist. Das Flügelfell ist demnach eine Duplicatur der Conjunctiva, welche der Hornhaut angewachsen ist.

Das sind primäre Eindrücke, denen man sich nicht entziehen kann. Die übrige Lehre vom Pterygium muss ihnen Rechnung tragen und kann sich an dieselben nur anschliessen.

Vor dem Eingehen auf Einzelnheiten seien mir kurz zwei Aufstellungen gestattet. Flügelfelle pflegen im Sommer und nicht im Winter zu wachsen. Unsere Hornhäute frieren, trotz ihrer Gefässlosigkeit, im Winter nicht, dagegen gibt es im Hochsommer[2]) viel Bindehaut- und Hornhautentzündungen. Das sind wohl Fingerzeige, dass hier kosmisch-physikalische Potenzen mit im Spiele sind.

Die localen mechanischen Umstände, unter denen Flügelfelle entstehen, erkannt zu haben, ist v. Arlt's Verdienst. Die Gewebsveränderungen, zumeist entzündlichen Charakters, wurden wohl seit jeher der Beachtung gewürdigt, haben jedoch durch E. Fuchs' genaue Untersuchungen[3]) erst die volle Anschaulichkeit erhalten.

E. Fuchs findet, dass die Pinguecula das Gewebsmaterial für das Pterygium hergibt; dass das vordringende Gewebe des Flügelfelles sich auf die Hornhaut nicht einfach hinübergelegt, sondern zwischen die Hornhautschichten einlagert; dass Cornealgeschwüre fehlen, dagegen dem Pterygium vorlaufende Hornhautinfiltrate dessen Wachsthum einleiten; und dass die Natur der Gewebsalteration in der Bindehaut die einer senilen Decadenz ist. Er meint, dass dieser Vorgang nicht nach der v. Arlt'schen

---

[1]) Vorgetragen in den „Szemészeti értekezetek" (augenklinische Conferenzen) am 29. Mai 1893 und erschienen im Orvosi Hetilap „Szemészet" 1894, Nr. 4 und 5.

[2]) Phlyktänuläre Erkrankungen sogar schon mit Einbruch des ersten Frühlingswetters.

[3]) Archiv f. O. 1892, Band 38. Theil 2 und über Pinguecula Band 37, Theil 3.

Theorie abgeleitet werden kann, denn dieser gemäss ist es eine entzündliche Erschlaffung der Bindehaut, welche die Möglichkeit einer Faltenbildung gibt; und das Anwachsen der Falte komme durch geschwürige Abschliffe zustande, welche wiederum durch äussere Schädlichkeiten verursacht werden. Diese mechanische oder Fremdkörper-Theorie sei nicht mehr haltbar, denn von Geschwüren sei nie etwas zu sehen. Der Process müsse histiolytischer Natur sein.

Da ich mich der histiologischen Aufklärungen dankbaren Herzens freue, auch gegen den Begriff der Histiolyse nichts einzuwenden vermag, aber gar nicht die Nothwendigkeit, v. Arlt's Hypothese aufzugeben, einsehe, im Gegentheile dieselbe für tiefer und allgemeiner begründbar als bisher erachte: so sei mir erlaubt, vor Fachgenossen den Nachweis zu versuchen, dass der Widerspruch in dieser Frage sich lösen lässt.

Zunächst muss ich indessen bitten, mich vorerst noch ganz auf den alten Standpunkt stellen und mich selbst unbescheidentlich citieren zu dürfen. Sie kennen wohl die einschlägige Literatur, aber da ich eine eigene Anschauung nur mündlich in der kön. ung. Gesellschaft der Aerzte, u. zw. im Jahre 1877, vorgetragen habe, so bin ich genöthigt, sie hier der Vollständigkeit wegen zu wiederholen. Sie lautete damals folgendermaassen[1]:

Die Pathogenese des Flügelfelles wurde von v. Arlt und Mannhardt soweit klargelegt, dass wir verstehen, warum die Bindehaut auf die Oberfläche der Hornhaut hinwächst. Es wird begreiflich, dass dies langsam geschieht, u. zw. bei älteren Leuten mit lockerer Bindehaut, die sich überdies als Maurer, Feldarbeiter u. s. w. in einer mit schwebenden Schmutzpartikeln geschwängerten Atmosphäre aufhalten.

Warum sich aber das Flügelfell überwiegend von innen, höchstens noch von aussen entwickelt; warum die vorausgehende Geschwürsbildung am inneren Hornhautrande vorkommt; warum die Pinguecula eine vermittelnde Rolle spielt; schliesslich warum Pterygien leicht progressiv werden: ist damit noch nicht aufgeklärt.

Der Vortragende glaubt die v. Arlt'sche Auffassung vervollständigen und zugleich erklären zu können, warum die Erosionen in der Lidspalte und auch da am inneren oder allenfalls äusseren Rande der Hornhaut entstehen; durch welche Mechanik die wunden Flächen zur Berührung und Verklebung kommen; und endlich warum die Progression eben in der Richtung des Kopfes geschieht.

Es sind die Bewegungsverhältnisse der Lidspalte und die Krümmungen an der Oberfläche des Augapfels, aus welchen sich die Erklärung ergibt.

Beim Blinzeln bewegen sich die Lidränder vorwiegend senkrecht. Der obere Lidrand senkt sich bedeutend, der untere hebt sich nur wenig.

[1]) Referat über die Sitzung vom 1. December 1877 im „Orvosi Hetilap" Nr. 50. 16. December 1877.

Diese senkrechte Bewegung geschieht am Oberlide mit dem äusseren, am Unterlide mit dem inneren Theile etwas excursiver. Ausserdem ist noch ein Unterschied in der Zeit bemerkbar, indem der Schluss seine Vollständigkeit aussen früher, innen später erreicht. Daher werden die zwischen die Lidränder gekommenen und beweglichen Substanzen nicht bloss von oben und unten zusammengeschoben, sondern auch von aussen nach innen getrieben. Dass sie nicht ganz herausgepresst werden, da doch der untere Lidrand nach vorne schief abfällt, liegt besonders in der Oberflächlichkeit des gewöhnlichen Blinzelns. Da durch diesen Mechanismus die Thränen vom äusseren zum inneren Winkel gelangen und Secrete, wie bekannt, im inneren Winkel austrocknen, so ist es begreiflich, dass auch alle bei offener Lidspalte hineingelangenden Schmutzpartikeln denselben Weg nehmen müssen.

Doch können sie auf dieser Bahn nicht gleichmässig weiter gelangen, weil sie in Vertiefungen verweilen, vor Erhebungen sich anhäufen, über glatte Stellen fortgleiten und über Unebenheiten langsamer fortkommen. Glatt ist die Oberfläche der Hornhaut, uneben die der Bindehaut mit ihren Gefässen und Falten. Der mediale Antheil der Conjunctiva hindert mit seinen zahlreicheren Gefässen das Fortgleiten mehr als der temporale (besonders bei Katarrh und in der Nähe der halbmondförmigen Falte), wozu noch die vermehrte Faltung beim Arbeiten, also bei andauerndem Convergieren, hinzukommt. Vertiefungen sind der äussere und der innere Rand der Hornhaut, — ist er doch der in der Lidspalte befindliche Antheil jener flachen Einsenkung, welche der Cornealrand mit der Sclera bildet. Ein mächtiges entgegenstehendes Hindernis bildet neben dem inneren Hornhautrande eine Pinguecula.

Die in die Lidspalte gelangenden unansehnlichen, aber immerfort nachkommenden Fremdkörper entfalten demnach unter den geschilderten anatomischen und physiologischen Verhältnissen ihre Reizwirkung. Anfangs sind sie noch gleichmässig vertheilt. Alsbald drängt sie jedoch der abwehrende Lidschlag in den Thränenbach und treibt sie vom äusseren zum inneren Lidwinkel. Die beim äusseren Winkel befindlichen gerathen zuerst in Bewegung, die beim inneren zuletzt, verweilen also länger, was mit ein Grund ist, dass sie am inneren Winkel vermehrten Reiz ausüben. Die äussere Gegend wird nur von den herangeflogenen Partikeln berührt, während die innere nicht nur die hier abgesetzten, sondern auch die von aussen nach innen getriebenen Substanzen aufnehmen muss, so dass sie von den an ihr in vermehrter Menge vorbeiziehenden Schmutztheilen auch mehr insultiert wird und aus diesem zweiten Grunde einen vermehrten Reiz erdulden muss. Im inneren Winkel verweilen also die fremden Substanzen länger und sind da zahlreicher als im äusseren.

Da die Reizwirkung nicht nur dort, wo die vorbeiziehenden Schmutzpartikeln zahlreicher sind, sondern auch dort, wo sie einzeln länger ver-

weilen, grösser ist: so besteht in diesen Beziehungen ein wesentlicher Unterschied für den inneren Hornhautrand gegenüber dem äusseren. In der Vertiefung am äusseren Hornhautrande verweilen die Schmutzpartikeln nur kurze Zeit, weil die weitere Fortbewegung über die glatte Hornhaut geschieht, auf welcher sie sich leicht vorschieben. Am inneren Hornhautrande dagegen werden sie am längsten aufgehalten, weil sie in eine Vertiefung gerathen sind, aus welcher sie auf eine rauhe und faltige Erhebung gelangen sollen, wobei eine allenfalls vorhandene Pinguecula den Weg besonders verlegt und zur dichten Anhäufung der losen Substanzen Veranlassung gibt. Es ist daher der innere Hornhautrand diejenige Gegend, wo die meisten Schmutzpartikeln sich am längsten anstauen. Infolge dessen ist es dieser Ort, wo die Geschwürsbildung zustande kommt, welche unter der Begünstigung einer Pinguecula die Vorbedingung zur Bildung des Flügelfelles abgibt. Einen Beweis dafür gibt auch die oft beobachtete Erscheinung, dass Calomelpulver, welches man ohne Abziehen des Unterlides in die Lidspalte einstaubte, an der Pinguecula aufgehalten wird und vom inneren Hornhautrande sich nur langsam fortbewegt.

So gering die Wirkung dieser Factoren im Einzelnen und in beschränkter Zeit ist, so erhält sie doch grosse Bedeutung, wenn ihr Fortbestehen durch lange Jahre in Betracht kommt.

Ist die Geschwürsbildung einmal vorhanden, so verwachsen die des Epithels verlustigen und benachbarten Stellen der Bindehaut und Hornhaut leicht miteinander. Die katarrhalisch geschwollene und (bei alten Leuten an sich schon) schlaffe Bindehaut erhebt sich nämlich bei jeder Convergenz in eine vorstehende Falte, deren geschwürige Seite sich der Hornhaut zuneigt. Die Hornhaut hinwiederum wendet sich nach einwärts gegen diese Falte, so dass auch ihre geschwürige Stelle jener an der Bindehaut entgegenkommt.

Ist das Flügelfell einmal vorhanden, so ist es immer wieder sein Kopf, welcher den über die glatte Corneafläche herbeigleitenden Schmutzpartikeln im Wege steht, diese vor sich anstaut und sowohl am eigenen abfallenden Rande, als auch an der nachbarlichen Hornhaut neuerdings Epithelverluste veranlasst. Auf diese Weise werden weitere Verwachsungen bewirkt, und das einmal vorhandene Flügelfell geräth in Progression.

Wenn also jemand betonen wollte, dass das Pterygium ein Selbstheilungsprocess von Hornhautgeschwüren sei, so müsste auch im umgekehrten Sinne zugegeben werden, dass dieser Heilungsprocess, welcher im Herbeiziehen von Bindehaut besteht, zugleich zum Ausgangspunkt für neue Geschwürsbildungen an der Hornhaut wird.

Die geschilderten Verhältnisse machen, so meint der Vortragende, die Entstehung des chronischen Flügelfelles verständlich.

Soweit, verehrte Zuhörer, gieng meine mechanische Theorie vor 16 Jahren. Allmählich erfuhr sie noch Zusätze. So z. B., dass „das Pterygium, wie ein an dem Augapfel in der medialen Gegend vorragender Wall, dem Lidschlage im Wege steht, durch diesen gezerrt wird, sich leicht entzündet, auch die nachbarliche Bindehaut in Reizung versetzt und einen sich weiter ausbreitenden Katarrh erzeugt, — also dem Katarrh entstammt und Katarrh erregt, so dass beide Processe sich wechselseitig steigern“[1]) u. s. w.

Die geschilderten anatomischen und physiologischen Verhältnisse sind unzweifelhaft vorhanden, müssen daher in entsprechender Weise in Erscheinung treten. Sie wecken überhaupt die Vermuthung, dass sie mit der so auffälligen Prädilection des Flügelfelles für den inneren Hornhautrand in irgend einem causalen Zusammenhange stehen. Indessen will der positive Nachweis der Erosionen nicht recht glücken. Dies fiel auch mir auf, doch ich konnte als Einzelner die von mir zufällig gesehenen klinischen Bilder nicht für entscheidend halten. Uebrigens wenn auch der Behauptende den Beweis zu erbringen hat, so klärt doch ein positiver Befund mehr auf als noch so viele negative. Und ein Flügelfell kann man nicht Jahre lang unverwandt beobachten.

Nun sind uns seit 1891 über die äusseren Schädlichkeiten, welche das Auge treffen können, neue Kenntnisse zugekommen. Widmark[2]) hat ultraviolette Strahlen concentriert auf verschiedene Theile des Auges fallen lassen und innerhalb einiger Stunden umschriebene Entzündungen an der Bindehaut, anderemale an der Hornhaut hervorgerufen. An der Bindehaut des Augapfels konnte Hyperämie und Chemosis erzeugt werden. An der Hornhaut entstanden Epithelverluste und Trübungen des Gewebes[3]). Die Sclera absorbierte ebenfalls die photochemischen Strahlen und gerieth in Reizung[4]). Die Linse fluorescierte und wurde kataraktös.[5])

Widmark beruft sich auch auf den besonderen Einfluss pulverförmiger Körper in der Atmosphäre, von denen die meisten vor allem die kürzeren Lichtwellen zurückwerfen[6]), somit es begreiflich machen, warum das Schneelicht die Augen ausgiebig reizen kann. Die langwelligen (Wärme-) Strahlen dagegen wirken kaum Entzündung erregend, wahrscheinlich weil die Wärme von den Säften rasch aufgenommen und infolge ihrer Circulation rasch vertheilt wird. Die Versuche Widmarks eröffnen auch sonstige weitere Ausblicke.

---

[1]) Aus den vom Collegen Dr. Michael Mohr im Jahre 1884 herausgegebenen Vorlesungsheften, Seite 69.

[2]) Beiträge zur Ophthalmologie, Leipzig bei Veit & Comp., 1891, 502 Seiten. XVIII Abhandlungen aus dem Schwedischen 1884—1891.

[3]) A. a. O. Seite 382, 383, 414. 417, 426, 427, 469, 481, 483.

[4]) A. a. O. Seite 429, 430.

[5]) A. a. O. Seite 485, 488, 489.

[6]) A. a. O. Seite 420—421.

Mit diesen Angaben ist auch für das Verständnis des Flügelfelles ein neuer Anhalt gewonnen, der den von v. Arlt festgestellten Einfluss der fremden Körper in einer bisher nicht beachteten Weise deuten lässt. Man braucht statt der mechanischen Abscheuerung des Epithels nur den Einfluss der fremden Körper, die in die Lidspalte gelangt sind, auf die Vertheilung des Sonnenlichtes in Betracht zu ziehen.

Ich dachte mir beim Lesen der Widmark'schen Abhandlungen, dass die für die Entwicklung des Flügelfelles in Verdacht stehenden fremden Körper durch ihre Anhäufung am inneren Hornhautrande die Lichtstrahlen auf ihre Umgebung reflectieren und daselbst durch photochemische Wirkung umschriebene Hornhautveränderungen hervorrufen könnten, also die Erreger der Histiolyse, wie sie E. Fuchs betont, sein könnten.

Die physikaliche Möglichkeit muss im allgemeinen zugegeben werden, und damit wäre eine Brücke von den E. Fuchs'schen Befunden zur v. Arlt'schen Fremdkörpertheorie schon gewonnen. Der Zusammenhang lässt sich indessen noch weiter ins Einzelne nachweisen.

Nimmt man, wie die Photographen zum Copierprocesse, lichtempfindliches Papier und streut ein indifferentes Pulver darauf, so bewirkt die Belichtung nur an den pulverfreien Stellen des Grundes eine Schwärzung. Doch diese ist um jedes Körnchen herum dunkler als an den übrigen Stellen. Besonders deutlich war mir die Erscheinung, wenn ich Bromsilber-Gelatine-Papier mit Mehl, Russ, Gries, Kochsalz, Streusand, entfetteten Mohnkörnern, Semmelbröseln, Kaffeesatz, gestossenem schwarzen Siegellack bestreute, das Licht schief auffallen liess und bis zur mittleren Bräunung exponierte. Man sah darnach die Stelle der Körner als helle Flecke, diese vorne scharf, hinten verschwommen begrenzt, und den vorderen scharfen Rand dunkler, den hinteren verschwommenen Rand heller als den übrigen Grund gefärbt[1]). Es schien, als ob lichte Substanzen diese Wirkung stärker hervorriefen wie dunkle.

Am Hornhautrande oder am Kopfe eines Pterygiums verweilende Fremdkörper sind also fähig, die photochemische Wirkung des Lichtes um sich zu concentrieren, und sind gewiss auch fähig, auf ganz bestimmten kleinen, aber vielfachen Gebieten dieselbe Wirkung zu erzeugen wie die in Widmark's Versuchen auf grössere Theile gesammelten Strahlen.

---

[1]) Es genügt, den Fixierprocess in der einfachsten Weise durchzuführen. Die Wirkung sehr feinen Pulvers muss unter Vergrösserung beobachtet werden. Ob sonstige physikalische Eigenschaften der Substanzen feinere Unterschiede in der Wirkung erzeugen, wäre näher zu erforschen, da vielleicht Einzelnheiten der Pterygiumstatistik dadurch einer Erklärung zugänglich würden. Ebenso wären die Conjunctivalsecrete, als trübe Medien, auf ihre photochemischen Beziehungen zu prüfen.

Mit diesen Ergebnissen tritt die v. Arlt'sche Fremdkörpertheorie wieder in ihre alten Rechte, umsomehr, als die einleitenden Substanzverluste am Hornhautgewebe in den Befunden von E. Fuchs nur in der grobsinnlichen Form fehlen, im mikroskopischen Sinne jedoch, der Beschreibung gemäss, unzweifelhaft vorhanden waren. Doch davon weiter unten.

Noch ein für das Verständnis der Pathogenese wichtiges Mittelglied des klinischen Krankheitsbildes ist uns erst unlängst durch die Abhandlung Hoor's[1]) bekannt gemacht worden. Es sind das die Vorgänge zu Beginn der Bildung des Flügelfelles, von denen man bisher wenig genaues wusste — was mit ein Zeichen dafür ist, dass man wegen der langen Dauer des Vorganges nicht einmal über alle mit freiem Auge wahrnehmbaren Erscheinungen leicht ins Reine kommen kann.

Hoor schildert im Einzelnen, wie ein Pterygium schmäler und länger wurde, dem Limbus näher kam; wie beim Lidschluss in der Bindehaut Faltung entstand; wie dann die Pinguecula sich zur Bindehautduplicatur verzog, diese auf den Hornhautrand sich in Gestalt eines blassen Knöpfchens vorschob; wie vor diesem Knöpfchen die Hornhaut in einem kleinen Bogen trüb wurde; ferner wie sich das Knöpfchen vergrösserte und ein sehniges Aussehen bekam; endlich wie es beim Operieren sich mit der Sclera und Cornea verwachsen zeigte. Es war also dieses entschieden als Flügelfell anzusprechende Gebilde aus der Pinguecula hervorgegangen: die Pinguecula war es, welche anfänglich flacher wurde und dann ein Wachsthum in der Länge und (gemäss der mikroskopischen Untersuchung) eine Wucherung ihres Gewebes zeigte. Der Uebergang auf die Hornhaut war ohne Erosion oder Ulceration erfolgt. Hoor betont noch, die Gewebsvermehrung sei durch das bestehende Trachom angebahnt worden, und die zapfenförmige Ausgestaltung ebenso wie das Ueberschlagen auf die Cornea sei durch den Lidschlag bewirkt worden.[2])

Diese Darstellung bezeugt auf das bestimmteste, dass die Pinguecula sammt dem sie umgebenden Conjunctivalgewebe — oder wenn man will, die Conjunctiva mit dem in und unter ihr liegenden Gewebe der Pinguecula — sich als Duplicatur auf die Hornhaut legt. Ebenso wird gewiss, dass selbst dieser Vorgang unter dem Einfluss des Lidmechanismus steht.

Das stimmt recht gut zu den oben dargelegten Anschauungen, ergänzt sie sogar wesentlich. Nur die Lehre von den Insulten durch fremde Körper hat in Hoor's Auffassung keinen Platz, weil auch in seinen Fällen Erosionen gefehlt haben. Die äusseren Schädlichkeiten als Krankheits-

[1]) Adatok a pterygium . . . hoz (zur Entstehung, Structur und Morphologie des Flügelfelles) in Orvosi Hetilap „Szemészet" 1893, Nr. 1.

[2]) Die ersten Ansätze von Pterygien und deren Hervorgehen aus der Pinguecula hat schon Mannhardt vielfach beobachtet und in Graefe's Archiv f. O. 1868, 14. Band, III. Abth., Seite 26 beschrieben.

erreger vertrügen sich daher mit seiner Erklärung bloss in dem allgemeinen Sinne, dass sie die Entzündung steigern und die Gewebswucherung befördern.

Indessen muss man sich doch fragen, wie das Räthsel zu lösen sei, dass die Hornhaut nicht wund geworden ist und die Bindehaut dennoch angewachsen gefunden wurde? Sollte da nicht, trotz allen gegentheiligen Scheines, ein für das Verständnis wesentliches Moment im Befunde unerkannt geblieben oder zumindest ungenügend gewürdigt worden sein? Könnten nicht in der Hornhaut Gewebsverluste von so feiner Art vorkommen, dass sie mit freiem Auge nicht zu erkennen sind und doch den Verwachsungsprocess erklären würden? — Und hier muss ich auf die Befunde von E. Fuchs zurückkommen.

Da ist zunächst die Beschreibung wichtig, wie das Epithel der Bindehaut und der Hornhaut sich am Rande des Flügelfelles begegnen. Mit diesem Rande fällt nämlich die Grenze der beiden Epithelarten nicht immer zusammen; die Grenze ist schärfer als am normalen Auge; es kömmt auch eine Spalte zwischen beiden vor; am seitlichen Rande greift das Bindehautepithel etwas auf die Hornhaut selbst über u. s. w.

Alldies dürfte wohl so auszulegen sein, dass hier verschiedene Modalitäten der Ausfüllung von Gewebsdefecten vorliegen. Diese Defecte würden, falls das Material in anderen Phasen des Processes zur Untersuchung gekommen wäre, unausgefüllt gefunden worden sein. Wie denn auch von 10 Fällen in einem (oder mehreren?) ein Epithelspalt, also ein positiver Defect, gefunden wurde.

Es wird ferner dort, wo von den Veränderungen der Bowman'schen Membran und des Hornhautstromas berichtet wird, deutlich gesagt, dass dem Flügelfell eine histiolytische Gewebsveränderung in der Hornhaut vorangehen müsse. Die Browman'sche Membran fehle entweder ganz unter dem Pterygium (besonders unter dem kleinen), oder es fehle doch das Epithel (meistens unter dem grossen). Vom Stroma betheiligen sich jedoch nur die oberflächlichen Schichten, was in zweierlei Formen geschieht. 1. Das Flügelfell rückt zwischen die Lamellen der Hornhaut hinein, welche schon erweicht waren (Infiltrate vor dem Kopfe des Flügelfelles!) und drängt die obere Lage vor sich zusammen, so dass von dieser der Flügelfellrand einigermaassen überdeckt wird[1]) — und dies sei ein actives Vorrücken des Flügelfelles. 2. Oder das Flügelfell liege mit seinem vorderen Rande auf der Bowman'schen Membran und schiebe sich fast nur unter

[1]) Diese den Kopf des Flügelfelles überragende Hornhautlage muss, so sollte man glauben, doch mit dem Wachsthum des Flügelfelles in gleichem Schritte sich auch allmählich durch Gewebsabstossung zuschleifen, da sonst ein langes Pterygium ganz mit einer Lage von Hornhautlamellen bedeckt gefunden werden müsste.

dem Epithel vor; — und dies sei ein passives Vorwachsen. Im ersten Falle sei das Gefüge des Flügelfelles locker, im zweiten sei das Gewebe dichter.

Aus der ganzen Darstellung geht, wie mir scheint, unzweifelhaft hervor, dass sowohl die Bindehaut als auch die Hornhaut zuerst entzündliche und dann erst regressive Veränderungen erleiden, und zwar im Laufe der Zeit in einer sich immer an die früher erkrankten Stellen anschliessenden Reihenfolge. Es geht daraus aber auch klar hervor, dass sowohl im Beginne die Einleitung des Processes, als auch später (an den zuletzt verwachsenen Stellen) die Fortsetzung desselben bald mehr in der Bindehaut, bald mehr in der Hornhaut liegen kann. Hiemit hängt zusammen und ist auch aus der Beschreibung selbst zu entnehmen, dass die Bindehaut sich bald activ vorschiebt, bald passiv sich nachziehen lässt. Besonders aber muss ich hervorheben, dass trotz der Langsamkeit des Processes sich zwar keine freien Lücken, Gruben, oder klaffende Spalten, als Formen von Geschwürsbildung erkennen lassen, aber nicht, weil sich keine bilden, sondern weil die Bindehaut allsogleich den freigewordenen Raum ausfüllt und in einem Theile der Fälle sogar den Raum sich selbst schafft. Zu dieser Auslegung glaube ich nicht bloss berechtigt, sondern durch die Gesammtheit der Befunde geradezu gedrängt zu werden.

Die Fälle, in welchen das Flügelfell oberflächlicher liegt, aber aus dichterem Gewebe besteht (2.), sind offenbar solche, in welchen mehr die Bindehaut sich a u f die Hornhaut drängte. Dagegen ist in den Fällen, wo die Bindehaut zwischen die Hornhautlamellen eingedrungen zu sein schien (1.), ein Vorwiegen des histiolytischen Processes in der Hornhaut zu erkennen. Vermöge dieses Processes war aus dem Infiltrat in den tieferen Lagen ein Zerfall mit unterminiertem Rande (ähnlich dem ulcus serpens mit seinen vorspringenden Rändern) entstanden, und dieser Zerfall hat der Bindehautfalte das Einlagern in die Tiefe ermöglicht. Wenn dann in letzterem Falle die Bindehaut nachträglich auch noch anschwoll, so mussten die überragenden Hornhautlamellen gehoben, gegen die Hornhautmitte gedrängt und in ihrem Gewebe sammt ihrer Epitheldecke zusammengeschoben werden, — wie für einen Theil der in tieferer Lage vor sich gehenden Processe aus der Beschreibung gefolgert werden kann.

Es scheint also eher, dass die Bindehaut in den Fällen sub 1 (zumindest im Beginne) die passivere und in den Fällen sub 2 die activere Rolle spielt.

Man hat also im ganzen einen Geschwürs- und Vernarbungsprocess vor sich, der in gegebener Zeit sich nie flach, sondern immer steil gestaltet:

Es schreitet vom Rande der Hornhaut gegen ihre Mitte ein fast linearer Zerklüftungsprocess ganz allmählich vor, in den die gewucherte

Bindehaut sammt Pinguecula, als Füllmaterial, einbezogen wird, wobei aber das Füllmaterial gelegentlich selbst den Weg bahnen und alterierend auf die Hornhaut wirken kann. Wenn auch eine Gewebslücke nicht deutlich sichtbar sein sollte, so ist sie doch als Folge der Histiolyse und als Bedingung der Einwachsung anzunehmen, muss also in der Wirklichkeit vorhanden sein. Sie ist eben durch die gleich erfolgende Ausfüllung nur maskiert.

Die Verschiedenheiten in den Epithelgrenzen entstehen besonders dort, wo der Zerklüftungsprocess in der obersten Lage seine eigenen Wege geht oder sich auf diese Lage beschränkt.

Bei dieser Auslegung der Befunde ist es klar, dass die active und die passive Vergrösserung des Flügelfelles sowohl mit der Anhäufung von fremden Körpern, als auch mit dem Lidschlage in Verbindung stehen kann. Die fremden Körper einerseits werden in einem leichten Bogen am Rande des Pterygiums verweilen und nach den Seiten diesseits und jenseits ihre photochemische Reizwirkung ausüben, dadurch aber die geschwellte Bindehaut zum Einrücken in die zuerst infiltrierte, dann histiolytisch nachgebende Partie der Hornhaut geeignet machen. Der Lidschlag andererseits wird die Lidränder gegen das vermehrte Bindehautgewebe von oben und unten andrängen, dieses zum Ausweichen der Länge nach veranlassen, und wird bewirken, dass das vorgeschobene Ende sich in eine fertige Gewebslücke der Hornhaut allsogleich hineinlegt oder, wo letztere nur erst infiltriert ist, sich gewaltsam hineinschiebt.

Je nachdem der lineare Zerklüftungsprocess verschieden tief greift, bald nur das Epithel, bald auch die Browman'sche Membran betrifft, werden auch die zwei Formen, entweder der oberflächlichen Subepithelial-Verwachsung oder der tieferen Zwischenschichtvernarbung, entstehen. Dass mit der Verlängerung des Pterygiums die oberflächliche Anwachsung vorherrschend wird, erklärt sich daraus, dass gegen die Mitte hin die fremden Körper leichter nach oben und unten ausweichen können, also dort kürzer verweilen. Dass die Verwachsungsstelle gegen die Hornhautmitte breiter als am Rande wird, erklärt sich ebenfalls aus dem leichteren Ausweichen der fremden Körper, und zwar daraus, dass hier die Lidspalte breiter ist.

Mit diesen Verhältnissen stimmt es auch ganz gut, dass das Wachsthum des Flügelfelles, dessen Haftfläche gegen die Hornhautmitte breiter, aber auch oberflächlicher wird, sich schliesslich ganz erschöpft. Nicht unwesentlich für diese letztere Erscheinung ist auch der Umstand, dass die Kraft der Lider hier, in der Mitte der Lidspalte, gegen die Unterlage am grössten, aber gegeneinander am geringsten ist, ihre schiebende Wirkung daher weniger ausgiebig ist.

Dass die ältesten Verwachsungsstellen später lockerer sind als im Beginne, dürfte ebenfalls vom Lidschlage herstammen. Denn wenn auch im Beginne der Pterygiumbildung die zuerst verwachsenen Stellen straffes Gewebe hatten und dieses später locker gefunden wird, so wäre doch kaum zu verstehen, dass diese straffen Gewebstheile nachträglich ihren Ort so weit verlassen hätten, dass sie als Kopf des ganzen Gebildes weit vorgerückt wären und anderem, lockerem Gewebe Platz gemacht hätten. Dagegen ist leicht begreiflich, dass die am frühesten angewachsenen Theile der Bindehaut in ihrer ersten Lage durch die Lidränder lange Zeit hindurch hin und her bewegt werden, auch durch den Narbenzug anderer Gewebspartien, besonders derjenigen, die dem nun schon entlegenen Kopftheile angehören, gespannt werden und dadurch sich allmählich dehnen und lockern. Dies kann umso unbehinderter geschehen, als mit fortschreitender Abstossung der überlagernden Hornhautlamellen in dieser Gegend kein seitliches Hindernis mehr für eine Verschiebung über die Fläche besteht. Allerdings muss dabei ein fortschreitendes Umrollen der Bindehaut im Sinne v. Arlt's auch weiter zugegeben werden. Aber ohne diese Art einer Verlängerung des Flügelfelles bliebe das ganze klinische Bild selbst aus den E. Fuchs'schen Befunden unerklärlich. Denn wenn man auch den Schwellungen und Schrumpfungen zweifellos eine bedeutende Rolle zuerkennen muss, so bleiben sie doch unter dem Maasse, welches zur Erklärung aller Erscheinungen nöthig wäre.[1])

Dass die Richtung der Pterygien nicht ganz mit jener Linie zusammenfällt, welche die beiden Lidwinkel als Gerade verbindet, kommt daher, dass die Lidränder sich beim Lidschlusse nicht genau in dieser Linie treffen, und besonders daher, dass der Lidschluss im medialen Theile der Lidspalte höher liegt, im temporalen tiefer, und im ganzen eine schwach S-förmige Linie bildet.

Im Rückblicke auf das Abgehandelte möchte ich meine Meinung dahin zusammenfassen:

1. Dass die Entwickelung des Flügelfelles unter dem Einfluss äusserer Schädlichkeiten steht;

2. mit dem Mechanismus des Lidschlages über der Augapfeloberfläche zusammenhängt;

3. von localen Horhautveränderungen eingeleitet wird;

4. im Beginn in einem Hinüberlegen der Pinguecula sammt dem dieselbe einschliessenden Conjunctivalgewebe, später in einem fortgesetzten Nachziehen der Bindehautduplicatur besteht;

5. dass das Flügelfell die Pinguecula theilweise absorbiert, theilweise ausdehnt;

[1]) Darüber könnte das Experiment am Lebenden entscheiden. Man würde ungefähr so vorgehen, wie man das Vorrücken der Gletscher nachweist.

6. dass entzündliche Schwellungen und Gewebsvermehrungen der Conjunctiva ein wesentlicher Factor sind, dagegen die senile Degeneration nur nebenher läuft;

7. dass die Cornea Gewebsverluste erleidet, und

8. diese allsogleich durch Vordringen der Conjunctiva ausgefüllt werden;

9. dass trotz Abstossung von Cornealsubstanz diese Lücken makroskopisch nicht deutlich sichtbar werden, weil sie nicht flächenförmig sind, sondern immer, wenn auch mehr oder weniger, in die Tiefe greifen;

10. dass das Uebergreifen der Bindehaut auf die Hornhaut bald ein actives, bald ein passives ist;

11. dass ihre Schwellung, Schrumpfung und Faltung die Folge der wechselnden Phasen des Grundprocesses ist;

12. dass die anatomischen, physiologischen und senilen Verhältnisse nur die Disposition abgeben;

13. dass aber die Hauptschädlichkeit die chemise Wirkung des Lichtes ist, welche durch die fremden Körper auf den Hornhautrand und später auf den Kopf des Flügelfelles sich concentriert;

14. und dass schon gleich im ersten Beginne die langsame Anbildung der Pinguecula, die Hypertrophie der elastischen Fasern, die katarrhalischen Reizungen, die Vermehrung des Zellenmaterials in einer solchen Menge, dass es später nicht mehr gehörig ernährt werden kann, — dass alles dies in erster Linie von der photochemischen Reizwirkung ausgeht.

Falls ich mich nicht täusche, lassen sich die E. Fuchs'schen Befunde in der hier gegebenen Auslegung einheitlich zusammenfassen; während sie nach der E. Fuchs'schen Erklärung manche neue Frage wecken, aber ungelöst lassen.

Eigentlich sollte ich nun dem Schlusse zueilen. Doch gestatten Sie mir noch eine Nachlese zu diesem Thema, das schon so vielen Scharfsinn und so viele Mühe gekostet hat.

Es könnte widersprechend scheinen, dass von Zug, Verkürzung und Faltung der Bindehaut einerseits, von Wucherung, spontanem Vordringen und Herüberlegen andererseits gesprochen wird. Der Widerspruch löst sich dahin, dass letzteres zur Zeit der entzündlichen Schwellung, ersteres zur Zeit der Remission vorkommt. Zeitweilig hat eben je eine Art des Gewebslebens das Uebergewicht.

Ein Gegensatz ist auch in der Richtung vorhanden, wie die fremden Körper wandern, und wie die Bindehaut sich vorschiebt, obwohl beides mit dem Lidschlage zusammenhängt. Der Lidschlag führt die fremden Körper von aussen nach innen. Derselbe Lidschlag drängt auch die vermehrten Conjunctivalelemente in eine Querlinie zusammen, wobei die

Masse am inneren Hornhautrande höher aufsteigt, weil sie hier breiter gelagert war. Der Ueberschuss der angewucherten Conjunctivalmasse wird zur Prominenz, die sich als Zapfen zuspitzt und auf den Limbus umlegt. Derselbe Lidschlag bringt also die sich umschlagende Conjunctiva den fremden Körpern entgegen.

Glotz-Augen scheinen weniger zum Flügelfell zu disponieren. Es kann dies darin begründet sein, dass weiter hinten liegende Canthi oder vorstehende Bulbi eine stärkere Wölbung der Lider bedingen. Dadurch ist die Lidspalte weiter offen, der Lidschlag schwerer und unausgiebiger, aber der Druck auf den Augapfel grösser. Katarrhe werden hartnäckiger, die fremden Körper jedoch vertheilen sich freier.

Da die Mitte der Lider stärker auf die Unterlage drückt, so verdrängt sie das lose Gewebsmaterial kräftiger, wie schon oben angeführt wurde. Hiedurch wird auch die nahezu spitzig zulaufende Form des Pterygiums verständlich.

In der Bindehaut findet sich Wucherung und Zerfall (senile Degeneration). Das ist ein Zeichen vermehrter Ernährung, die zeitweilig doch wieder ungenügend zur Aufrechterhaltung des Angebildeten wird, also einen localen Wechsel der Ernährungsverhältnisse, mithin auch einen Wechsel der äusseren Einflüsse verräth. Damit würde besonders harmonieren, dass, wie ich den Befunden E. Fuchs' entnehmen zu können glaube, die hyalinen Nester nicht an den Blutgefässen, den Ernährungsquellen, sondern abseits von diesen liegen.

Die Ernährungsverhältnisse der Hornhaut können bei grossen Pterygien auch durch letztere selbst schon gebessert werden, denn sie liefern aus ihren Gefässen einen Zuwachs des Saftstromes in die Tiefe, auch für das Cornealgewebe. Dieser Umstand müsste zur Begrenzung des Pterygiums beitragen, wenn nämlich dieses durch die von ihm selbst verursachte Nahrungsbehinderung schuld an seinem eigenen Anwachsen wäre. Die Ursache des weiteren Wachsens kann also nicht in dem soweit fertigen Zustand liegen, sondern muss in anderen Verhältnissen begründet sein, darf somit schon aus Wahrscheinlichkeitsgründen in ektogenen Potenzen gesucht werden.

Auch die Verbreiterung der Anwachsungsstelle gegen die Mitte der Hornhaut spricht gegen das Ueberwiegen der vitalen Bedingungen. Denn je mehr zur Mitte der Hornhaut, umso mehr kann die Saftströmung von ihren freien Randstellen zur Geltung kommen. Eine schädliche Einwirkung der Pinguecula auf die Ernährung der Hornhaut müsste sich in ihrem Ausstrahlen bloss vermindern, nicht aber zugleich verbreitern. Die reichlichen klinischen Erfahrungen darüber, dass Hornhautveränderungen, welche durch Bindehautkrankheiten bedingt sind, nicht am Rande schmal

und gegen die Mitte breit, sondern eher umgekehrt gestaltet sind, sprechen ebenfalls gegen die Annahme, dass die Pinguecula und die durch sie bedingten Störungen im Ernährungsmateriale die Schuld an dem Breiterwerden der Verwachsungsstelle tragen sollten. Hiemit lässt sich auch das Verhalten des Epithels an den seitlichen Rändern des Flügelfelles sehr gut in Einklang bringen, während es sonst ohne Erklärung bleibt. Für die Erklärung der angeführten Erscheinungen kann der Mechanismus des Lidschlages mit grösserem Rechte in Anspruch genommen werden.

Flügelfelle von der Schläfenseite sind wohl die selteneren, auch lässt sich auf sie das hier Vorgebrachte nicht unbedingt, aber doch in vielen Punkten anwenden. Fremde Körper z. B. sammeln sich am äusseren Hornhautrande schwerer, aber mitunter doch in genügender Menge, um auch hier einen photochemischen Reiz auszuüben. Ueber die hiefür günstige anatomische Beschaffenheit gibt Dr. H. v. Hoffmann (seinerseits mit Bezug auf die Häufigkeit von Phlyktaenen an dieser Stelle) eine treffliche Schilderung [1]), die ich abschreibe: „Der Ort, wo die Phlyktaenen aufzuschiessen pflegen, ist die Stelle des Corneoscleralfalzes nach innen und nach aussen, wo die Lider beim Blinzeln zusammenschlagen, der einzige Ort, wo also die Lider den Augapfel (der höheren Wölbung der Cornea wegen) beim Blinzeln nicht berühren und gewissermaassen nicht reinigen können. Im Thränenstrome frei schwimmende Körperchen sieht man denn auch sich hier trotz heftigen Blinzelns anheften und mehr oder weniger lange liegen bleiben. Auch für den Flüssigkeitsstrom im Conjunctivalsack ist hier so zu sagen ein todter Punkt gegeben, und (bei der leichten Vulnerabilität der Gewebe serophulöser Individuen) liegt der Gedanke nahe, dass gerade an diesen beiden Punkten sowohl mechanische und chemische Reize, als auch Infectionskeime eher eindringen und wirksam werden können als an anderen Stellen der Conjunctiva, über welche sie rascher hinweggespült und geblinzelt werden“ u. s. w.

Die photochemische Wirkung des Lichtes auf das Auge ist bisher kaum gewürdigt worden. Und doch spricht schon die allgemeine Erwägung, dass sie im organischen Haushalte der Natur eine so grosse Rolle spielt, dafür, dass auch zum Sehorgane wichtige Beziehungen bestehen könnten. Widmarks Untersuchungen öffnen für unsere Wissenschaft hierin neue Bahnen.

Wenn man bedenkt, dass die chemische Lichtwirkung Conjunctiviten, Keratiten u. s. w. erzeugen kann; dass die fremden Körper in der Lidspalte die schädlichen photochemischen Strahlen concentriert localisieren, wie mir unzweifelhaft geworden ist; dass die chemische Lichtwirkung im

---

[1]) Baden-Baden und seine Curmittel. 1886. Verlag von C. Wild. Seite 145.

Sommer an 150mal so gross ist als im Winter[1]): so erscheinen uns manche Angaben über das Vorkommen von Augenkrankheiten von einer ganz neuen Seite. Für die Statistik der Pterygien und auch der Pinguecula wird damit die Frage wichtig, ob die Kranken sich ausser in unreiner Atmosphäre auch zugleich im Freien aufzuhalten pflegen. Dass erhöhte Wärme für die Conjunctiva nachtheilig, dagegen für die Cornea eher nützlich als schädlich ist, wissen wir aus vielen klinischen Erfahrungen. Von nun an werden wir in unserem klinischen Vorgehen auch mit den chemischen Wirkungen des Lichtes rechnen müssen.

Mit Beachtung dieses Momentes wird erst recht klar, warum Frauen weniger Pinguecula und Pterygium aufweisen als Männer, warum Pterygien meist im Sommer wachsen, und warum Pterygien im Süden öfter vorkommen als im Norden. Soweit meine Erinnerungen reichen, haben Müller weniger Pterygien als Maurer, und Rauchfangkehrer weniger als Strassenfeger[2]) — offenbar weil sie wohl dem Staube gleichmässig, aber nicht im gleichen Maasse dem grellen Lichte ausgesetzt sind.

Dass beim Pterygium die Conjunctiva in die Cornea eindringt, ist also in erster Linie der photochemischen Lichtwirkung zuzuschreiben.

Die ultravioletten Strahlen reizen sowohl die Bindehaut als auch die Hornhaut.

Da aber die gefässreiche Conjunctiva lebenszäher, die gefässlose Cornea hingegen in ihrer Ernährung empfindlicher ist, so bleibt im Zellenkampfe die Bindehaut obenauf und die Hornhaut muss ihr unterliegen.

---

[1]) Wie in Eder's Werk „Ueber die chemischen Wirkungen des Lichtes" nebst vielen anderen Einzelnheiten, die den Oculisten auch interessieren, zu lesen ist. Siehe darüber dessen Handbuch der Photographie 1891, 2. Aufl., Halle a/S. bei Knapp, I. Band, 2. Heft. Seite 320—342, in Vielem auch Seite 269—289.

[2]) In den Problemen des Cassius Felix (eines Jatrosophisten aus dem 2. Jahrh. n. Chr.) findet sich die Angabe, dass die am Meere beschäftigten (θαλαττουργοί), z. B. Fischer, Matrosen, häufiger als andere an Pterygium leiden. Er erklärt es als Anätzung und nachträgliche Narbenbildung der Conjunctiva am inneren Augenwinkel: „Diese wird durch die scharfen Exhalationen des Meeres angenagt" (ἐκ τῶν θαλαττίων ἀτμῶν ὀριμωτέρων ὄντων ἐστὶ βιβρωσκόμενος). — Mein Freund Professor Karl B. Hofmann in Graz machte mich auf diese Stelle gelegentlich aufmerksam, wofür ich ihm bestens danke.

Zur Operation des Pterygiums

von Professor *Wilhelm Schulek.*[1])

Die am häufigsten geübte Methode besteht bekanntlich darin, dass man das Flügelfell nicht nur von der Hornhaut bis an dessen Rand losschält, sondern noch einige Millimeter weiter über der Sclera mit dem Messer verfolgt, um es dann gegen die halbmondförmige Falte zurückzudrängen und die freie Sclera mit von oben und unten durch Nähte herbeigezogener Bindehaut zu bedecken.

Bei der Ausführung ergeben sich oft Schwierigkeiten, die wunde Stelle bis an den Hornhautrand mit Conjunctiva zu bekleiden. Legt man die eine Naht auch möglichst nahe dem Hornhautrande an, so bleibt doch die Gefahr, dass entweder die Naht ausreisst, oder dass eine dreieckige Stelle unbedeckt bleibt. War das Pterygium breit, so ist man sogar gezwungen, mit der Naht, die dem Hornhautrande zunächst ist, weiter als in durchschnittlichen Fällen von diesem abzurücken, da sonst das von oben und unten herangezogene Conjunctivalgewebe sich in schiefen, gegen den inneren Lidwinkel convergenten, Falten über den Hornrautrand herüberlegt. Diese Falten gleichen sich nachträglich schwer aus, verunstalten das Aussehen und können sogar zur Recidive mitwirken.

Um diesen Uebelständen zu begegnen, habe ich wiederholt zweierlei Aenderungen des Verfahrens mit bestem Erfolge vorgenommen:

1. War das Pterygium schmal, so legt man die erste Naht halb so weit vom Hornhautrande an, als die wunde Stelle des Hornhautrandes breit ist. Beim Knüpfen des Fadens verzieht sich die Bindehaut so stark, dass die beiden horizontalen Wundränder, soweit sie vom Limbus bis zur Durchstichstelle des Fadens reichen, sich ganz vertical an den Hornhautrand legen und mit einander in eine Senkrechte verlaufen. Dabei schlägt allerdings die Bindehaut von oben und unten als Duplicatur auf die Cornea über. Dem wird jedoch — und darin besteht die wesentliche Modification

[1]) Erschienen im Orvosi Hetilap „Szemészet“ 1894. Nr. 4.

— allsogleich abgeholfen, indem mit je einem Scherenschlage diese Falten bis an den Limbus eingeschnitten werden. Und zwar geschieht dies im gesunden Gewebe 2—3 Millimeter über und unter den Wundenden am Hornhautrande.

Die Falten verstreichen sofort bis auf den kleinen, der Naht benachbarten Theil. Dadurch ist schon eine Verbesserung der Lage gewonnen. Der restliche Theil der Falten glättet sich auch noch aus, nur nicht gleich, sondern in 1—3 Tagen, schon unter dem Verbande. Die erfolgte Trennung mit der Schere erleichtert somit auch diesem Reste der Falte das Verstreichen.

2. Ist das Flügelfell breit gewesen, so führe man den ersten Faden sehr nahe, etwa 1—$1^1/_2$ Millimeter am Limbus durch den oberen und unteren Wundrand, — also so nahe, dass ein Knüpfen ohne Durchreissen gar nicht möglich wäre. Vor dem Knüpfen jedoch führe man mit der Schere nach oben und unten je einen, nach Bedarf 2—4 Millimeter langen, senkrechten Schnitt in die Bindehaut, knapp vom Hornhautrande aus. Man schneidet zunächst sparsam ein, da man im Falle des Bedarfes leicht nachhelfen kann. Beim Knüpfen des Fadens folgt nun die Bindehaut von oben und unten gleichmässig in ihrer ganzen Linie, auch entlang des Hornhautrandes, und trifft in der horizontalen Mitte der Wunde aufs beste zusammen. Auf diese Weise wird die ganze wunde Fläche bis an den Hornhautrand in tadelloser Glätte bedeckt.

Hat man Grund zur Besorgnis, dass die an die halbmondförmige Falte gedrängte Masse des früheren Flügelfelles durch seitliche Verschiebung diese glatt vernähte Partie der Bindehaut (besonders durch den Druck des Lidschlusses und in den ersten Stunden nach vollzogener Operation) über den Limbus wieder einigermaassen auf die wund gebliebene Stelle der Hornhaut drängen könnte, so begegnet man dem im voraus dadurch, dass man die zwei entgegengesetzten Scherenschläge nicht genau senkrecht, sondern etwas weniges medial geneigt führt. Hierin liegt ein ausgiebiges Hilfsmittel, allen vorkommenden individuellen Verhältnissen gerecht zu werden.

Da ein Schutzverband 2—3 Tage lang nöthig ist, so kann man gewünschte kleinere Verschiebungen der bedeckenden Bindehaut auch nachträglich noch anbringen.

3. Das Abrasieren des Flügelfelles von der Hornhaut gelingt mit dem Messer oder (was vorzuziehen ist) mit der Irislanze kaum jemals in glatter Weise. Man wäre früher geneigt gewesen, die Schuld daran in erster Reihe dem Operierenden zur Last zu legen. Nach E. Fuchs' Aufklärungen über die Art der Anwachsung liegt indessen der Grund davon in dem Einbohren des Flügelfelles zwischen die Hornhautlagen.

Man wird als Regel einen Vorgang annehmen können, der wohlbegründet erscheint und darin besteht, dass das Flügelfell nur mit seinem lose

aufsitzenden Gewebsantheil, also ohne gleichzeitig eine Lage der Hornhautlamellen mit abspalten zu wollen, losgeschält werde, und dass dann, nach Verrichtung aller übrigen Acte, zum Schlusse die wunde Stelle der Hornhaut durch flaches Abbrennen geglättet werde.

Mit dem Galvanocanter würde sich das rasch und sehr befriedigend ausführen lassen. Ich that es mit dem Thermocanter, zu welchem Dr. Csapodi eigene Einsatzstücke für solche Zwecke angegeben hat. Das oft geübte Verfahren hat sich mir seit Jahren bewährt. Auch andere Fachgenossen möchten vielleicht schon auf diese Abänderung gekommen sein.

Eine neue Methode zum Färben der Hornhautnarben

von Dr. *Alexander Lippay.*[1])

Seit der Anregung Wecker's ist das Färben der Cornea unter den Oculisten so allgemein geworden, die Vortheile desselben sind so auffallend, und ein grosser Theil der Augenärzte hat sich aufgrund eigener Erfahrungen schon so oft davon überzeugt, dass eine Wiederholung der Einzelheiten ganz überflüssig wäre. Das Färben wird heutzutage schon überall gemacht, und zwar nach der Weeker'schen Methode, was nur beweist, dass dieselbe richtig ist und in den meisten Fällen genügt.

Ist eine einfache Narbe oder ein Leucom vorhanden, so kann die Färbung ganz ohne schädliche Folgen gemacht werden, wie es scheint, auch in den Fällen, wo eine Verwachsung der Iris mit der Narbe vorkommt: sogar die gesunde Hornhaut verträgt sehr gut die reine chinesische Tusche, wie dies Hirschberg bewies.

In den Fällen, wo eine Verwachsung der Iris mit der Narbe constatiert wurde, machte man zwar hie und da, von Seite des uvealen Traetes unangenehme Erfahrungen; ihre Zahl ist aber so gering, die Intensität der Reaction ist im Verhältnisse zu der Menge der wohlgelungenen Fälle so mässig, dass die Einwendungen gegen das Färben solcher angewachsener Narben kaum in Betracht kommen.

An der Augenklinik der Budapester Universität wurde die Wecker'sche Methode schon in zahlreichen Fällen und immer mit befriedigendem Erfolg angewendet. Wenn man daran etwas auszustellen hat, so ist es nur die Langwierigkeit der Operation, indem sie mehrere Tage, sogar Wochen in Anspruch nehmen kann. Zum Färben einer nur linsengrossen Trübung muss der Kranke doch öfter sitzen, 50—100 Stiche auf eine Sitzung gerechnet. Beim Färben von grösseren Flecken oder Leucomen müssen sich die Patienten, nach den Berichten, auch 30 Sitzungen unterwerfen, was im besten Falle, wenn nämlich das Färben jeden zweiten Tag wiederholt wird, doch schon zwei Monate in Anspruch nimmt.

---

[1]) Vorgetragen in den „Szemészeti értekezetek" (augenklinische Conferenzen) am 29. Mai 1893 und erschienen im Orvosi Hetilap „Szemészet" 1893, Nr. 4. August.

Dies ist ein ziemlich abschreckender Umstand mit Rücksicht auf die Bequemlichkeit und die damit verbundenenen Auslagen; ein ärmerer Kranker wird sich aus kosmetischen Gründen schwerlich dazu bewegen lassen oder ist gar nicht imstande, die Auslagen für mehrere Wochen zu bestreiten; weiters ist auch noch zu berücksichtigen, dass nach jeder Operation eine zwar unbedeutende Irritation des Auges entsteht, die aber bei öfterer Wiederholung nicht mehr gleichgiltig und dem Kranken keineswegs angenehm ist.

Um diese Nachtheile zu vermeiden, um dem Kranken sowohl wie dem Arzte Zeit und Mühe zu ersparen, hat unsere Klinik die Wecker'sche Methode gänzlich verlassen und tätowiert die narbige oder auch die etwa gesunde Hornhaut nach Anweisungen des Professors Schulek, nach einer neuen, einfacheren, bequemeren und dem Zwecke gänzlich entsprechenden Methode.

Das Wesentliche dieses Verfahrens ist folgendes:

Man macht mit einem convexen Messerchen sowohl in das Epithel, welches die zum Färben bestimmte Narbe bedeckt, als auch in das Gewebe der Hornhaut, der ganzen Trübung entlang, dicht nebeneinander oberflächliche, parallel laufende Einschnitte, beiläufig so, wie die Zeichner zu schattieren pflegen. Die Einschnitte dringen, ähnlich den Wecker'schen Stichen, nicht senkrecht, sondern schräge ein, so dass sie, von vorne betrachtet, nicht einer Linie, sondern einem länglichen, schmalen, schwarzen Blättchen ähnlich sind. Der Vortheil dabei ist der, dass die Einschnitte nicht so dicht aneinander gemacht werden müssen, dass sie sich fast berühren; wenn auch zwischen den Einschnitten freier Raum bleibt, wird er, von vorne betrachtet, nicht besonders sichtbar, denn der Grund zwischen zwei benachbarten Einschnitten wird von einer schwarzen, schräge stehenden Fläche gebildet.

In der Breite eines Millimeters genügen 3—4 Einschnitte. Es ist leicht verständlich, warum wir die Einschnitte den Stichen vorziehen. Ein Einschnitt entspricht einer ganzen Reihe in einer Linie liegender Stiche, die aber so dicht aneinander appliciert werden müssten, dass sich die Stichcanäle berühren.

Wenn wir so die trübe Oberfläche in einer Richtung scarificiert hatten, wiederholen wir die Procedur, aber so, dass die früher eingehaltene Richtung von den neuen Einschnitten gekreuzt wird. Ich fand es am bequemsten, wenn man vorerst die Einschnitte von rechts und oben nach links und unten macht und dann die sie kreuzenden.

Diese so scarificierte Stelle wird mittelst eines Spatels, mit dick geriebener Tusche fest eingeschmiert. Die Tusche muss so dick sein, dass sie eine teigige Masse bildet und vom Spatel nicht heruntertropft. Die Farbe

wird in die Furchen gut eingerieben, in senkrechter, horizontaler Richtung und dann in Kreistouren.

Nach der Operation waschen wir das Auge nicht aus, sondern legen einen trockenen Verband an, welcher nach einem halben Tag abgenommen wird. Den Ueberschuss der reichlich aufgeschmierten Tusche saugt der Verband auf, wir finden davon kaum etwas in der untern Uebergangsfalte vor.

Während der Scarification muss besonders darauf geachtet werden, dass die Lage der einzelnen Einschnitte parallel sei, und dass sich die Fläche zweier benachbarten Einschnitte nicht kreuze, denn sonst würde zwischen zwei Einschnitte ein Hornhautstreifen ausgeschnitten, der später herausfallen könnte.

Das könnte zu einer unangenehmen Complication Veranlassung geben, denn einestheils haftet die Tusche an der Stelle nicht, sondern löst sich in 1—2 Tagen los, anderntheils würde an dieser Stelle ein feiner Narbenstreifen entstehen.

Während der Operation wird der Bulbus nicht fixiert, nur dann, wenn man es mit Kindern oder sehr unruhigen Patienten zu thun hat. In diesen Fällen wird die Bindehaut oben angefasst, wohin von der Farbe nichts gelangt, und damit auch in diesem Falle, wenn sie mit der Tusche in Berührung kommt, keine Spur derselben zurückbleibe, gebrauchen wir den von Professor Schulek construierten und auch bei der Staraustreibung brauchbaren Fixator, der nicht gezackt sondern gerippt ist, die Conjunctiva nicht verletzt und sie doch fest fixiert. Mit diesem Fixator kann die Bindehaut wo immer ohne Nachtheil gefasst werden. Die Operation kann rasch beendet werden, denn sie nimmt je nach der Grösse des Cornealfleckes $^1/_2$—1—2 Minuten Zeit in Anspruch. Während der Operation röthet sich das Auge nur wenig, aber nicht stärker als bei der Wecker'schen Methode, doch sind wir, wenn die Röthung eintritt, mit der Operation auch schon fertig. Die Irritation ist, trotz der grösseren Menge Tusche, die in die Lidspalte eingeschlossen ist, nur eine geringe und mildert sich auch unter dem Verbande derart, dass wenn nach einem Tage der Verband herabgenommen wird, eine nur kaum bemerkbare Injection der Bindehaut vorhanden ist, welche binnen einem Tage gänzlich verschwindet. Bei der ersten Abnahme des Verbandes finden wir die gefärbte Fläche homogen schwarz; selbst von der Nähe angesehen oder mit einer Lupe beleuchtet, kann man kaum wahrnehmen, dass die schwarze Fläche aus linearen Einschnitten zusammengesetzt ist, nur an der Grenze der Trübung ist es etwas merklich, und hier ist auch die Färbung etwas lichter, die Linien sind weiter von einander und schütterer angebracht. Das rührt daher, dass wir den Kranken während der Operation so schauen lassen, dass die Narbe in die Mitte der Lidspalte fällt; der mittlere Theil ist also der am meisten vertretende Antheil der Hornhaut, und darauf werden die

tangentialen Einschnitte gemacht; daher wird das Messer am tiefsten in der Mitte der Narbe eindringen, am Rande derselben werden die Einschnitte immer seichter und kommen nur mit dem Epithel in Berührung, während sie nicht mehr bis in das vernarbte Gewebe reichen. Beim Färben von grösseren Flecken ist es zweckmässig, deren Ränder mit der Messerspitze noch besonders aufzufurchen, indem man die Einschnitte vom Rande gegen die Mitte der Trübung führt.

Die Oberfläche der Hornhaut ist am ersten Tage sehr holprig, ohne dass das Auge irritiert wäre. Nach 24 Stunden kann das Auge ohne Verband bleiben. Alsbald glättet sich die Cornealfläche, und in 5—6 Tagen spiegelt sie schon.

Auch die ganz durchsichtige Hornhaut verträgt das Tätowieren gut. Das beobachtete ich an einem Falle, wo ein sectorähnlicher Theil der Hornhaut noch gesund, der andere aber vernarbt war; die Iris war mit eingewachsen, und da fiel behufs Nachahmung einer runden Pupille auch der gesunde Theil der Hornhaut in das Gebiet der zu färbenden Pupille.

Auch in Fällen, wo die Iris mit der Narbe verwachsen war, trat keine Irritation ein. Um eine sich etwa einstellende Entzündung zu vermeiden, befreien wir an unserer Klinik vorerst die eingewachsene Iris aus der Narbe, und wenn der Fall dazu geeignet ist, machen wir eine Sphincterolysis nach der Methode von Professor Schulek. Nachher ist es sehr rathsam, mit dem Tätowieren 2—3 Wochen zu warten, bis die Wunde gut vernarbt ist.

Das Verfahren ist rasch, bequem, in keiner Hinsicht gefährlich, der Erfolg ist ein überraschend vollkommener und übertrifft den früheren beiweitem.

* * *

Die gesunde Hornhaut eines Kaninchens tätowierte ich in ähnlicher Weise; das Auge blieb ohne Verband. Nach der Operation war die Oberfläche der Hornhaut sehr holprig. Binnen 6—8 Tagen erlangte sie ohne jede Irritation wieder ihre glatte Oberfläche; die Farbe behielt die Hornhaut später ebenso, wie am zweiten Tage der Operation. Am 12. Tage darauf machte ich aus der Hornhaut Schnitte und sah folgendes: Die Epithelschichte war fast gänzlich glatt. Zwischen den Epithelzellen, aber nicht in denselben, so auch zwischen der Bowman'schen Membran und der Epithellage fand ich mehrere kleine Farbenklümpchen. An der Bowman'schen Membran ist keine Spur von den Einschnitten zu sehen.

Die Hauptmasse der Tusche lagert sich unmittelbar unter die Bowman'sche Membran und in den Cornealschichten ein, häuft sich hier in grösseren Nestern an, die parallel zur Oberfläche durch dicke Fortsätze verbunden sind, so dass sie eine zusammenhängende, bald dicker, bald dünner werdende Farbenschichte bilden.

Die Farbentheilchen nehmen ein Drittel der Hornhautstärke ein und lagern sich in den Spalten zwischen den fixen Zellen ein. In den tieferen

Schichten des Gewebes werden die Farbentheilchen immer kleiner und seltener.

Dass das Epithel die Farbe ausscheidet, das heisst sich selbst sammt derselben abstösst, ist an jenen Stellen, wo das Epithel verdickt ist, sehr gut sichtbar. Das Epithel wird, wie bekannt, von unten her nachgebildet, schiebt daher während des Wachsthums die oberen Schichten sammt der Farbe immer vor sich her; an diesen Stellen, also in den tiefsten Schichten des Epithels, ebenso wie auf der Oberfläche der Bowman'schen Membran finden wir keine Farbe, — nur in der mehr oberflächlich liegenden; später erreicht auch diese die Oberfläche und stösst sich ab. Bleibend ist daher nur jener Theil, der unter der Bowman'schen Membran und in den

Vacuolen zwischen dem Gewebe liegt, doch auch der nicht ganz, denn wie die Experimente von Archer beweisen, wird ein kleiner Theil von den Wanderzellen fortgetragen.

Browicz hatte Gelegenheit, eine schön tätowirte Hornhaut zwei Jahre nach dem Färben unter dem Mikroskop zu untersuchen. Er fand, dass die Farbe nur in den obersten Schichten Nester gebildet hatte, die zwar aus 6 Fortsätzen ausgegangen waren, aber die Farbe bildete keine zusammenhängende Schichte, und in der beigeschlossenen Abbildung ist die einverleibte Farbenmasse eine geringere als in dem jetzt angeführten Falle.

Ich will noch erwähnen, dass ich zur Nachahmung der Irisfarbe eine Mischung von chinesischer Tusche und Terra di Siena verfertigte und damit die Hornhaut eines Kaninchens in ähnlicher Weise tätowierte. Den zweiten Tag darauf war das Auge entzündet. Am dritten Tage wurde die Cornea trüb, am vierten krämpelte sich das Epithel über der gefärbten Stelle gleichmässig auf, bis sich später die tätowierte Stelle abstiess.

Am Grunde blieb die gelbbraune Farbe noch bis zum 4.—5. Tage, dann löste sie sich ab, worauf sich das Auge beruhigte.

Obzwar Archer nach dem Gebrauche dieses Mittels keine Entzündung entstehen sah, daher dasselbe für solche Zwecke empfiehlt, bewährte sich dasselbe in diesem Falle nicht, während die Färbung mit reiner Tusche am anderen Auge desselben Kaninchens gar keine Irritation verursachte.

Tumor cavernosus orbitae

von Dr. *N. Feuer*[1]), Universitätsdocent und Landes-Sanitätsinspector.

Auch die Chirurgie der Augenhöhle feiert ihre Triumphe. Wenn es z. B. gelingt, einen retrobulbären Abscess, resp. eine retrobulbäre Periostitis, die den Sehnerven oder den ganzen Bulbus mit Verderben bedroht, zeitlich zu entdecken und zu eröffnen, oder wenn wir einen Tumor, welcher den Bulbus durch Protrusion zu Grunde richten kann, mit Schonung des letzteren entfernen: dann reicht der Wert dieses Vorgehens an den der erfolgreichsten Glaucom-Operation heran.

Einen solch' dankbaren Krankheitsfall will ich im Folgenden mittheilen:

Es handelt sich um einen Tumor cavernosus orbitae, welcher den Augapfel derart hervordrängte, dass derselbe der Gefahr einer Keratitis xerotica und in weiterer Folge der vollständigen Zerstörung ausgesetzt war.

Tumor cavernosus orbitae ist an und für sich eine seltene Erscheinung; während aber in der weitaus grössten Zahl der bisher beobachteten Fälle das Neugebilde im hinteren Theile der Orbita, im sogenannten Muskeltrichter sass, so hat sich dasselbe im gegenwärtigen Falle, was besonders selten ist, derart seitwärts und vorne entwickelt, dass es unter Schonung des Augapfels leicht zu entfernen war.

Im Juni 1885, da ich noch im Szabadkaer Augenspital wirkte, brachte man mir einen 8jährigen Knaben, bei dem ein dunkelblauer, weich anzufühlender Tumor vom obern innern Theile der Orbita ausgieng und sich nach abwärts bis über den Orbitalrand erstreckte. Der Augapfel war in solchem Maasse nach aussen und unten gedrängt, dass die Cornea von den Lidern nur schwer bedeckt werden konnte und daher im Centrum fortwährenden Epithelialverlust zeigte. Während das rechte Auge vollständige Sehschärfe hatte, zählte das linke Auge nur Finger in 3 *m* Entfernung. Mit dem Augenspiegel war auf diesem Auge bei hochgradiger Hypermetropie unregelmässiger Astigmatismus und geschlängelte Netzhautvenen, aber sonst keine Abnormität zu constatieren.

---

[1]) Vorgetragen in den „Szemészeti értekezetek" (augenklinische Conferenzen). 23. Februar 1893 und mitgetheilt im Orvosi Hetilap „Szemészet" 1893, Nr. 2.

Die Operation vollführte ich derart, dass ich zunächst am unteren Lide, parallel zum Rande desselben, einen horizontalen Hautschnitt machte und anfangs durch diese Wunde hindurch, dann aber in der Lidspalte, durch die senkrecht eingeschnittene Bindehaut hindurch das Neugebilde von der Umgebung lospräparierte, bis es nur noch an dem inneren oberen Theile der Orbita hieng. Eine zarte Hülle umgab noch die Geschwulst, aus der sich beim Einschneiden ein gelbliches Serum entleerte. Endlich hiengen die Schlingen der Blutgeschwulst wie vollgesogene Blutegel nackt herab. Ich führte nun unter dieselben den mit einem Faden bewaffneten Unterbindungshaken; aber trotz aller Vorsicht wurde eine — wahrscheinlich am Knochen haftende — Schlinge verletzt. Denn ein Strom dunkelschwarzen Blutes ergoss sich plötzlich über das Gesicht. Die Blutung sistierte aber auch sofort — um dieselbe zu beobachten, wartete ich nämlich ein wenig mit der Unterbindung, — und nur ein leichtes Sickern dauerte noch an, woraus zu schliessen war, dass die Communication der Blutgeschwulst mit dem Muttergefäss eine enge sei. Die Unterbindung wurde hierauf möglichst hoch oben ausgeführt, der vor der Ligatur liegende Theil der Geschwulst abgeschnitten, der Faden an der Stirne befestigt, Haut und Conjunctivalwunde aber vernäht.

Einige Tage nach der Operation wurde der Faden herausgeschnitten. Nachblutung stellte sich nicht ein, und die Wunden heilten in normaler Weise. Der noch zurückgebliebene Theil der Geschwulst verkleinerte sich langsam, aber stetig.

Am 1. December 1885 wurde folgender Befund notiert: linkes Auge liegt tiefer als das andere, divergiert aber noch immer, H (mit dem Augenspiegel bestimmt) ca. $^1/_6$; die Retinalvenen auch jetzt noch weiter und geschlängelt. Am rechten Auge V $= {}^6/_6$ mit dem Augenspiegel bestimmte H $= {}^1/_{20}$. — Die tiefere Lage des linken Auges ist derart zu erklären, dass hier durch den Tumor das orbitale Gewebe theilweise zum Schwunde gebracht worden ist, so dass nach Entfernung des Tumors der Inhalt dieser Orbita kleiner war als der Inhalt der anderen Orbita.

Am 12. Jänner 1886 wurde am linken Auge behufs Erleichterung der Thätigkeit des inneren geraden Augenmuskels die Tenotomie des äusseren geraden Augenmuskels gemacht.

Ende 1887. Seit 6 Wochen stärkerer Husten, infolge dessen der Stumpf des Tumors sich vergrössert hat und der Augapfel entsprechend vorgedrängt ist. Wie lange diese scheinbare Recidive angedauert hat, ist mir nicht bekannt, da ich infolge meiner Uebersiedlung nach Budapest den Kranken von da ab nur einmal jährlich sah.

Am 24. August 1888. Das linke Auge wieder tiefer als das rechte: der Stelle des Tumors entsprechend zeigt sich unter der Binde- und Lidhaut nur ein hanfkorngrosser Varix. Trotz des Strabismus divergens, der

vom Tumor einmal eingeleitet, durch die hochgradige angeborene Amblyopie aufrecht erhalten wird, sind die Bewegungen des Augapfels nach innen freier als nach aussen.

Am 15. August 1891. L. A.: $V = {}^{4}/_{100}$, Um ${}^{1}/_{16}$ $V = {}^{7}/_{100}$. Im übrigen der Befund wie im vorigen Jahre; derselbe hat sich auch bis heute nicht geändert.

Der anfangs in Chromsäure, später in Alkohol gelegene Tumor zeigt an der Schnittfläche schwammiges Aussehen, weite, aber mit kräftiger Wandung versehene Venen und sonstige Höhlen, resp. Bluthälter. — An mikroskopischen Schnitten erkennt man schon mit der Lupe trabeculäres Gefüge, wobei die Trabekel, — wie das Mikroskop zeigt, — zum grössten Theile aus elastischen Fasern bestehen, viel Fettgewebe, — das ja in der Orbita so reichlich vorhanden ist, — ferner weite Venen und wandlose Bluthälter zwischen sich fassen. Ob letztere Endothel besassen, liess sich an diesem, erst spät zur Untersuchung gelangten Präparate nicht bestimmen.

Distichiasis-Operationen

von Doc. Dr. *N. Feuer* in Budapest.[1])

Bei ausgebreiteter Distichiasis oder Trichiasis wird an vielen Orten noch heute selbst am Oberlide nahezu ausschliesslich die Flarer'sche Operation, also die vollständige Abtragung des Haarzwiebelbodens ausgeführt. Nun ist es freilich nicht zu leugnen, dass dies das einfachste, kürzeste und radicalste Operationsverfahren ist; aber das betreffende Lid wird hiedurch nicht nur der sowohl in physiologischer, als auch kosmetischer Beziehung so wichtigen Wimpern für immer beraubt, sondern sein Rand wird auch sehr scharf. Am Unterlide haben diese beiden Nachtheile wohl wenig Bedeutung; desto schwerer aber fallen dieselben ins Gewicht am Oberlide. Dies ist nicht nur durch den Mangel der Wimpern, der hier viel mehr auffällt als am Unterlide, sehr entstellt, sondern es ist auch von nun ab unfähig das Auge gegen Staub, Schweiss und blendendes Licht gehörig zu schützen, und scheuert mit seinem scharfen Rande die Cornea.

Es wurden deshalb sowohl vor als auch nach Flarer zahlreiche Operationsverfahren empfohlen, welche die Sistierung der Trichiasis resp. Distichiasis bei Schonung der Wimpern bezweckten.

Unter diesen Methoden ist die bekannteste die von Arlt angegebene, welche auch den meisten späteren Methoden zur Grundlage diente.

Es unterliegt keinem Zweifel, dass mit der Arlt'schen Operation, wenn dieselbe mit der nöthigen Präcision ausgeführt wird, schöne Erfolge erreicht werden können, und auch ich habe in den 70er und 80er Jahren diese Methode in zahlreichen Fällen geübt; aber dieselbe hat die Nachtheile, dass aus der Haut des Oberlides ein solch breites Stück ausgeschnitten wird, dass besonders bei langer Lidspalte leicht Lagophthalmus eintritt; dass ferner die Verkürzung und das faltenlose Aussehen des Oberlides eine gewisse Entstellung involviert, und dass endlich der gehobene Wimpernboden durch die Schrumpfung der intermarginalen Narbe in solchem Maasse wieder herabgezogen wird, dass Recidiven nicht eben selten zu beobachten sind.

---

[1]) Vorgetragen auf der Wanderversammlung der ung. Aerzte und Naturforscher im Jahre 1894 in Pécs (Fünfkirchen).

Eine zweckmässige Modification dieser Operation sehen wir in dem Verfahren Bonchon's und Wecker's, die die Lidhaut nicht ausschneiden, sondern nach dem horizontalen Schnitt den unteren Wundrand mittels 4 Fäden, die hoch durch die Lidhaut geführt werden, in die Höhe ziehen.

Andere Operateure (Anagnostakis, Chronis, Hotz) führen mit oder ohne Vorausschickung des intermarginalen Schnittes, einige Millimeter vom Lidrande entfernt, den horizontalen Schnitt und nähen dann den unteren Wundrand hinter dem oberen an den convexen Rand des Knorpels oder gar an die Fascia tarso-orbitalis.

Wenn aber auch durch diese Modificationen die Haut des Oberlides geschont wird, gegen die Recidive bieten auch diese Methoden keine genügende Sicherheit. Diese kann nur eine in die intermarginale Wunde erfolgte Transplantation bieten. Wenn zwischen die vordere, den Wimpernboden enthaltende und die hintere Lefze ein quasi intercalares Gewebe eingeschoben wird, dann kann erstere nicht mehr auf ihren alten Platz herabgezogen werden.

Der erste Operateur, der solche Transplantationen vollführte, war Spencer Watson. Bei partieller Trichiasis oder Distichiasis in der Nähe des äusseren Winkels macht er einen entsprechend langen intermarginalen Schnitt, nimmt dann aus dem Oberlide einen Lappen, der am äusseren Winkel im Zusammenhange mit der übrigen Haut bleibt und nach Hinaufschiebung der den Wimpernboden enthaltenden und am äusseren Winkel durchgeschnittenen Platte, mit dieser den Platz wechselt.

Jakobson hat später einen senkrechten Lappen aus der Schläfe genommen, während sein Schüler Vossius wieder zum Oberlide zurückkehrte.

Waldhauer gieng ganz nach Arlt vor, transplantierte aber das aus dem Oberlide herausgeschnittene, mondsichelförmige Hautstück als stiellosen Lappen auf die nach Hebung des Cilienbodens zustande gekommene Wunde am Lidrande.

Andere, wie Franke und Raehlmann, nahmen, um die Lidhaut nicht zu verkürzen, den Lappen zur Deckung obgenannter (intermarginaler) Wunde von anderen Körperstellen (Arm), während Millingen statt Haut Mundschleimhaut auf die intermarginale Wunde legte.

* * *

Aus diesen verschiedenen Methoden habe ich mein eigenes Verfahren für ausgebreitete Trichiasis oder Distichiasis des Oberlides folgendermaassen zusammengestellt:

In jedem Falle mache ich zunächst den intermarginalen Schnitt, dem in einer Höhe von ca. 5 *mm* der Horizontalschnitt folgt. Nach Unterminierung und Emporschiebung des oberen Wundrandes resp. der Lidhaut nähe

ich die den Cilienboden enthaltende Brücke mittels 3—4 starker Fäden an die Fascia tarso-orbitalis, wodurch der Cilienboden so sehr gehoben wird, dass die intermarginale Wunde erheblich klafft, was wir übrigens dadurch, dass wir die hintere (Knorpel und Conjunctiva enthaltende) Platte mittels einer Pincette oder der Finger ein wenig herabziehen, noch steigern können. Ich schneide sodann von dem oberen Wundrande, wo jetzt überflüssige Haut ist, einen 2—3 *mm* breiten Streifen ab, lasse denselben aber an jenem Augenwinkel, wo die Trichiasis oder Distichiasis höhergradig ist, in Verbindung mit der übrigen Haut, d. h. ich forme aus dem Oberlide einen streifenförmigen Lappen, dessen Stiel an jenem Augenwinkel sich befindet, wo die genannte Lidrandveränderung höhergradig ist. Hier durchschneide ich dann die den Cilienboden enthaltende Brücke und schiebe das Ende in die Höhe, um mit dem streifenförmigen Lappen in die intermarginale Wunde gelangen zu können. Nachdem ich von der hinteren Fläche des Lappens das Fett mit der Schere entfernt habe, lege ich denselben auf seinen definitiven Platz i. e. in die intermarginale Wunde und befestige ihn dort, indem ich ihn lose in 1—2 feine Fäden fasse, die durch die ganze Dicke des Lides gelegt werden.

Auf die Wunde wird nach erfolgter Reinigung ein mit Borsalbe bestrichenes Stagniolpapier gelegt, worauf ein Binoculus angelegt wird, damit auch die Lider des anderen Auges zur Ruhe gezwungen werden.

Am folgenden Tage wird der Verband nur dann gewechselt, wenn derselbe durch Blut und Thränen durchtränkt worden ist, und bei dieser Gelegenheit werden auch die zu Fixierung des Lappens eingelegten feinen Fäden entfernt; für gewöhnlich aber bleibt der erste Verband 48 Stunden lang liegen. Die oberen 3—4 stärkeren Fäden, welche den Wimpernboden an die Fascia tarso-orbitalis fixieren, werden erst nach 3—4 Tagen entfernt. Nach 8—10 Tagen kann der Kranke das Spital verlassen.

Wenn aber — was leider seltener ist — beide Augenwinkeln frei von wilden Haaren sind, dann schneide ich den Streifen vom oberen Wundrande gänzlich ab und transplantiere ihn als stiellosen Lappen in die intermarginale Wunde, was in kosmetischer Beziehung ein besseres Resultat bietet als das früher genannte Verfahren, bei welchen man, damit der Lappen zur intermarginalen Wunde gelangen könne, die den Cilienboden enthaltende Brücke durchschneiden und übermässig in die Höhe drängen muss.

Vom November vorigen Jahres ab, wo ich die Leitung der Trachom-Abtheilung im hiesigen St. Stephan-Spitale übernahm, bis Juni laufenden Jahres habe ich 12 solche Distichiasis-Operationen und zwar 7 mit gestieltem Lappen und 5 mit ungestieltem Lappen — sämmtlich mit vollem Erfolge ausgeführt. Der Lappen heilte stets vollständig — ohne die geringste Necrosis — an, und es wurde nicht nur jede Recidive aus-

geschlossen, sondern auch der kosmetische Erfolg befriedigte im höchsten Grade die zufälligerweise vorwiegend jungen Patienten beiderlei Geschlechtes.

Man hat der Transplantation eines Hautstreifens in die intermarginale Wunde den Vorwurf gemacht, dass die Wollhaare des Hautstreifens die Cornea scheuern. Ich habe dieses nicht erfahren; denn einerseits erfährt das transplantierte Hautstück solch gründliche substantielle Umgestaltung, dass dessen Wollhaare meist verschwinden; andererseits aber liegt, wenn der Cilienboden genügend gehoben und der Hautstreifen nicht zu breit genommen worden ist, derselbe auf dem entblössten Knorpel, ohne denselben zu überschreiten, und kommt daher mit der Hornhaut gar nicht in Berührung. Darum halte ich es für überflüssig, statt äusserer Haut Schleimhaut zu überpflanzen und zu diesem Behufe dem Patienten auch an der Lippe, von wo Millingen diese Schleimhaut nimmt, eine Wunde beizubringen.

* * *

Endlich will ich hier auch mein operatives Vorgehen bei Distichiasis partialis in Kürze skizzieren:

Bei partieller Distichiasis kommen wir, wenn wir nicht übers Ziel hinausschiessen, das heisst: nicht gleich so vorgehen wollen, als wenn vollständige Trichiasis oder Distichiasis zugegen wäre, oft in Verlegenheit über das was zu thun ist. Partielle Flarer-Operation verunstaltet den Lidrand und durch die Narbe werden wieder die benachbarten Cilien in schlechte Richtung gebracht; aber auch partielle Transplantation schafft einen Zustand, der in kosmetischer Beziehung hinter dem physiologischen weit zurückbleibt, was bei jüngeren Individuen stark ins Gewicht fällt. Uebrigens können diese Operationen nur dann in Betracht kommen, wenn die sogenannten wilden Haare beisammen, nicht aber zerstreut stehen.

In dieser Verlegenheit vollführen wir gewöhnlich die Epilation, deren Nachtheile aber genügend bekannt sind.

An vielen Orten wird der Galvanocauter angewendet, dessen glühende Spitze an der Stelle des wilden Haares eingestochen wird, damit der Haarbalg ausgebrannt werde. Aber selbst der spitzeste Galvanocauter macht eine solch grosse Wunde nicht nur an der Haut, sondern auch an dem Knorpel, dass am Lidrande tiefe Narben, respective Einkerbungen entstehen, die später zu ausgebreiteterer Distichiasis führen können, als ursprünglich da war.

Ich gehe daher folgendermaassen vor:

Wenn nur einzelne, genügend weit von einander stehende wilde Haare vorhanden sind, dann steche ich nach Einlegung der Jäger'schen Platte (zum Schutze der Cornea) in den Balg des wilden Haares die Spitze einer überaus feinen Nadel ein; auf diese Nadel führe ich sodann

die Schlinge des Galvanocauters, wodurch jene so sehr erwärmt wird, dass die Haut an der Einstichstelle weiss wird, was die erfolgte Ausbrennung des Haarbalges annehmen lässt. Die bloss punktförmige Brandwunde zieht eine Einkerbung des Lidrandes nicht nach sich.[1])

Wenn aber die wilden Haare nebeneinander stehen, dann mache ich einen dieser Stelle entsprechenden, aber nach beiden Enden hin etwas längeren Intermarginalschnitt und nach Stillung der Blutung, die übrigens bei Anwendung der Knapp'schen Blepharostaten vorderhand gar nicht eintritt, hebe ich die den Cilienboden enthaltende Lefze ein wenig ab und brenne ihre hintere Fläche — wo die Haarzwiebel zu sehen sind — leicht mit einem breiteren Galvanocauter. Dass die Zwiebel gehörig zerstört worden sind, können wir erkennen, wenn wir die einzelnen Haare mit dem Epilator fassen. Folgt das Haar ohne jeden Widerstand dem Zuge, so ist dessen Zwiebel zerstört (die Wurzel des Haares ist dann auch nicht mehr licht, sondern schwarz); wenn aber das eine oder das andere Haar Widerstand leistet, dann muss diese Stelle abermals mit dem Galvanocauter berührt werden. Der bedeutende Vortheil dieses Vorgehens liegt darin, dass der Lidknorpel gänzlich unversehrt bleibt.

Der Kranke kann sofort entlassen werden; denn die leichte Schwellung, die am folgenden Tage zu bemerken ist, verlangt keinerlei Nachbehandlung.

Ich habe seit der oben erwähnten Zeit eine ganze Menge solcher Cauterisationen ausgeführt, und der Erfolg war stets ein sehr befriedigender. Die wilden Haare verschwanden, die benachbarten Cilien wurden nicht alteriert, meist blieb sogar die vor den distichiatischen Haaren stehende normale Wimperreihe unversehrt, der Lidrand aber blieb gerade, resp. glatt und genügend dick. Ich habe, als ich dieses Verfahren zu cultivieren begann, in der Budapester Gesellschaft der Spitalsärzte ein Mädchen vorgestellt, bei dem eine dichte distichiatische Reihe das äussere Drittel des oberen Lidrandes einnahm und seit Jahren an verschiedenen Heilanstalten epiliert wurde. Auf das geschilderte Verfahren verschwand dauernd die ganze distichiatische Reihe, während die vor derselben gestandene regelmässige Cilienreihe — ich hielt Patientin noch Monate lang in Beobachtung — unversehrt blieb, so dass das Lid ein geradezu physiologisches Aussehen erlangte.

Literatur.

Bouchon: L'operation de Distichiasis. Annal d'Ocul. 1879.
Wecker: Kl. Monatsbl. 1879, pag. 141.
Anagnostakis: Annal. d'ocul. T. 38, pag. 5.

---

[1]) Der Electrolyse gegenüber hat dieses Vorgehen den Vortheil der grösseren Raschheit und Sicherheit.

Chronis: Rec. d'ophth. 1875.
Hotz: Arch. f. Augenheilk. IX., pag. 68 (1880).
Spencer Watson: Med. Times and Gaz. Vol. 49, 1874.
Jakobson: Centralbl, f. pr. Augenh. 1887.
Vossius: Ber. d. Vers. d. ophth. Ges. in Heidelberg, 1887.
Waldhauer: Klin. Mon. f. A., 1883, pag. 432.
Franke: Münch. med. Wochenschr., 1890, Nr. 21.
Rählmann: Deutsche med Wochenschr., 1891, Nr. 1.
Millingen: Centralbl. f. pr. A., 1869, p. 193.

Die Indicationen der Enucleation des Augapfels

von Dr. *Emil Grósz.* [1])

Die Häufigkeit der präventiven Enucleation des Augapfels wurde durch den Umstand, dass die Enucleation den Ausbruch der sympathischen Augenentzündung nur dann verhindert, wenn die Operation zu einer Zeit, da am zweiten Auge noch keine Spur einer Entzündung vorhanden ist, ausgeführt wird, sehr gesteigert. Infolge dessen wurde der Widerwillen der Patienten gegen diese Operation nur noch grösser. Nicht wenig trugen hiezu jene Fälle bei, in welchen die Patienten in die vom Arzte in gewissenhafter Weise empfohlene Operation nicht einwilligten und die gefürchtete sympathische Entzündung ausblieb. Aber selbst die Augenärzte können sich nicht leicht mit einer Operation begnügen, welche unzweifelhaft eine Verstümmelung des Organismus nach sich zieht. Man suchte daher eine solche Methode, bei welcher die Erhaltung des Augapfels mit den Vortheilen der Enucleation verbunden wäre. Die Frage ist von grosser Wichtigkeit, weil in jedem Falle das Sehvermögen beider Augen, nicht selten die Erhaltung des Lebens in Frage steht. Und wenn wir schon wegen überflüssiger Entfernung eines Augapfels gerechten Vorwurf verdienen, so sind wir noch viel mehr verantwortlich, wenn durch Versäumung des richtigen Zeitpunktes vor unseren Augen ein Leben oder das Sehvermögen verloren geht. Es sei mir daher gestattet, zur Lösung dieser Frage dadurch beizutragen, dass ich die Literatur, die Notizen der Universitäts-Augenklinik und meine eigene Erfahrungen in Erwägung ziehe, um zu entscheiden ob die Enucleation, ohne das Resultat auf das Spiel zu setzen, durch eine andere Operation zu ersetzen wäre, und wenn nicht, nach welchen Indicationen wir sie mit gutem Gewissen empfehlen können?

* * *

In früheren Zeiten bildeten bösartige Geschwülste die einzige Indication der Enucleation. Bartisch beschreibt die Operation genau. Die Technik war

[1]) Grundriss des im August 1894 auf der XXVII. Wanderversammlung der Ungarischen Aerzte und Naturforscher in Pécs (Fünfkirchen) gehaltenen Vortrages. Erschienen im Orvosi Hetilap „Szemészet" 1894, Nr. 4.

die der Metzger, indem man das Auge mit einem Messer herausschnitt. Desault liess, damit Fixation leichter sei, den Nagel des Zeigefingers zu einer grösseren Länge anwachsen.

Dass man das Auge aus der Tenon'schen Kapsel ausschälen könne, ist die Idee Bonnet's, der in seinem 1841 in Lyon erschienenen Werke den Rath ertheilt, man solle das Auge in geeigneten Fällen mit Schonung der Muskeln und Bindehaut entfernen.

Stoeber vollzog in Strassburg die Operation an einem phthisischen Auge, welches unerträgliche Schmerzen verursachte. Als erster führte Prichard in Bristol 1851 die Ausschälung des Augapfels als Mittel gegen die von Mackenzie in ihrer Bedeutung erkannte sympathische Entzündung aus. Die noch heute geübte Technik der Operation und die Grundprincipien der Indication verdanken wir Arlt. Da die Operation gefahrlos schien, wurde die Enucleation immer öfter ausgeführt.

Im Jahre 1863 jedoch machte Albrecht v. Graefe auf dem Heidelberger Congress die Aufsehen erregende Mittheilung, dass zwei seiner Patienten, an denen er die Enucleation wegen Panophthalmitis ausführte, unter den Symptomen der Meningitis gestorben seien. Zur selben Zeit veröffentlichten auch Andere ähnliche Fälle, und bald ward es als Regel aufgestellt, dass man bei florider Panophthalmitis die Operation nicht ausführen dürfe. Man darf hiebei nicht vergessen, dass die erwähnten zwei Todesfälle vor der aseptischen Zeit vorkamen. Es lässt sich jedoch nicht leugnen, dass die Eröffnung der Tenon'schen Kapsel und der zum Gehirn führenden zahlreichen Lymphbahnen dem Zustandekommen einer Infection ausreichend Gelegenheit bietet.

Die Enucleation ist also keineswegs ungefährlich, und die Zahl derjenigen, die durchaus nicht zu dieser Operation zu bewegen sind, sehr gross. Es ist selbstverständlich, dass man andere Methoden suchte. Boucheron empfahl 1876 aufgrund seiner Thierexperimente die Durchschneidung der Ciliarnerven und des Sehnerven. Diese Idee wurde übrigens auch von Albrecht v. Graefe angeregt.

Schöler versuchte die Operation 1878 mehrmals an Menschen, Schweigger dagegen trat für die Resection des Sehnerven ein. Der Gedanke ist in der That verlockend. Wenn wir den Sehnerven und die Ciliarnerven durchschneiden, so ist jeder Weg für die Uebertragung der Entzündung verlegt. Es ist selbstverständlich, dass dadurch nur die präventive Enucleation ersetzt würde. Doch hat diese Methode auch ihre Schattenseiten. Die Operation dauert nämlich ziemlich lange, die reichliche Blutung verursacht gewöhnlich schmerzhaften Exophthalmus, auch pflegen die Schmerzen nicht selten lange anzuhalten, ja noch mehr, die sympathische Entzündung wird dadurch nicht in allen Fällen verhindert. Bisher ist uns von einem Todesfall noch nichts bekannt, wenn es jedoch bei der grossen Zahl der Enu-

cleationen 20 Jahre dauerte, bis der erste Todesfall zur Kenntnis kam, können wir zur Zeit nur so viel behaupten, dass die Gefahrlosigkeit der Operation noch nicht genügend erwiesen ist.

Im Jahre 1884 empfahl Alfred Graefe eine andere Operation, indem er die Evisceration des Augapfels ausführte, welche mit geringen Abweichungen schon von Barton geübt ward. Der Vortheil der Operation wäre, dass sie weniger gefährlich ist als die Enucleation, weil die Tenon'sche Kapsel und die Lymphbahnen nicht eröffnet werden; sie ist daher auch gegen Panophthalmitis ausführbar; ausserdem erhält man für die Prothese einen besseren Stumpf. Hingegen hat die Operation den Nachtheil, dass sie länger dauert; in den darauffolgenden Tagen stellen sich grosse Schmerzen ein, in zahlreichen Fällen entsteht eine heftige Reaction, und der Verlauf ist viel langsamer. Oft schrumpft der Stumpf so sehr zusammen, dass er ganz nutzlos wird, und schliesslich liegt der grösste Nachtheil, trotzdem uns noch nicht genügendes Material zur Verfügung steht, darin, dass man doch schon Sterbefälle beobachtete. Ausserdem erwähnt Cross, dass in zwei Fällen trotz der ausgeführten Evisceration die sympathische Entzündung eintrat.

Den Operationen zum Ersatz der Enucleation können wir hiemit kein Vertrauen entgegenbringen. Wir müssten also unsere volle Aufmerksamkeit wieder der Enucleation widmen.

Auf der Universitäts-Augenklinik wird die Operation auch gegenwärtig nach der Technik Arlt's ausgeführt. Ich halte das Vorgehen, welches in Frankreich und Deutschland geübt wird, dass man nämlich die geraden Muskeln mittels eines Hakens einzeln hervorzieht und so durchschneidet, für gar nicht gerechtfertigt. Man kann die Enucleation mittels einer stumpf endenden, geraden Schere durch 7—8 Schnitte in einem Zeitraume von kaum einer halben Minute ausführen. Die Anlegung von Nähten halte ich für völlig überflüssig. Eben diese Technik ermöglichte es, dass wir anstatt der Chloroformnarkose zuerst die Betäubung mit Bromäthyl versuchten und zuletzt auch diese wegliessen, und durch die subconjunctivale Einspritzung von 1—1½ *cgr* Cocain in den meisten Fällen die Narkose vollständig entbehren können. In den Fällen jedoch, wo der Kranke auf der Narkose beharrt oder aber die Verhältnisse derart complicirt sind, dass ein ganz glatter Verlauf der Operation nicht zu erwarten ist, nehmen wir auch jetzt die Chloroformnarkose in Anspruch.

Nachdem bei Operationen unter aseptischen Cautelen die Wunde ohne jede Reaction per primam heilt, ist der Kranke schon nach wenigen Tagen arbeitsfähig. Der durch den Muskeltrichter gebildete Stumpf genügt vollständig für eine gewisse (mässige) Bewegung des künstlichen Auges. Was die Gefährlichkeit anbelangt, so sind wir in der glücklichen Lage, zu

constatieren, dass in den letzten 20 Jahren — also seit das Institut unter der Leitung des Herrn Prof. Schulek steht — nach Enucleation kein einziger Todesfall verzeichnet wurde. Nachdem während dieses Zeitraumes mehr denn 400 Enucleationen ausgeführt wurden, geht hervor, dass die von Wecker und Graefe erwähnte Sterbezahl von 3 ‰ zu hoch ist, und mit Recht weist Becker darauf hin, dass die Enucleation gegenwärtig nicht so gefährlich ist als vor der Zeit der Asepsis.

Aus all diesem folgt, dass die Enucleation heute mehr denn je ihrem Zwecke entsprechen kann. Die Entfernung eines schmerzhaften, blinden und in den meisten Fällen entstellten Auges bildet denn doch keinen so grossen Verlust, dass dadurch die Unterlassung dieses sicheren Vorgehens gerechtfertigt würde.

Die Indicationen, nach welchen wir die Enucleation ausführen, sind folgende:

1. Bei bösartigen Geschwülsten (Carcinom, Sarcom, Gliom).

2. Zur Verhütung der sympathischen Entzündung, und zwar *a)* wenn in dem erblindeten Auge ein Fremdkörper vorhanden ist, welcher einen beständigen Reizzustand (eine beständige Entzündung) aufrecht erhält. *b)* wenn das (erblindete) Auge an einer continuierlichen oder recidivierenden Iridocyclitis traumatischen Ursprungs leidet, *c)* wenn das phthisische oder atrophische Auge schmerzhaft ist.

3. Gegen Schmerzen, und zwar meistens wegen absoluten Glaucoms im Stadium der Degeneration.

4. Aus kosmetischen Gründen bei Ektasia bulbi totalis und Staphylom, wenn keine andere Operation möglich ist.

Wir unterlassen die Operation bei florider Panophthalmitis, ebenso führen wir die Operation nicht aus, wenn die sympathische Entzündung am zweiten Auge in der Form einer plastischen Iridocyclitis ausgebrochen ist und auf dem Höhepunkt steht. Wir warten wenigstens so lange, bis die Entzündung ein wenig nachlässt. Auf der Universitäts-Augenklinik wurden diese Principien in folgender Weise praktisch verwertet. In den letzten 10 Jahren entfielen auf 8670 grössere Operationen und 54.708 Patienten 306 Enucleationen, folglich 3·5 % sämmtlicher Operationen. und zwar:

1. Aus vitaler Indication 33, d. i. 10·7%.

2. Zur Verhütung der sympathischen Entzündung 196, d. i. 66%.

3. Gegen Schmerzen 30, d. i. 9·8%

4. Aus kosmetischen Gründen 47, d. i. 15·4%.

In keinem Falle hatten wir Ursache, unser Vorgehen zu bereuen.

Unter solchen Verhältnissen können wir unsere Indicationen mit vollem Rechte aufrecht erhalten. Die Aufgabe des praktischen Arztes ist in vielen Fällen bei dem Widerwillen der Patienten gegen diese Operation eine schwere.

Es genügt nicht, die Enucleation zu empfehlen, man muss den Patienten auch von der Nothwendigkeit des Vorgehens überzeugen. Hierzu gehört, dass der Arzt selbst von der Nützlichkeit seines Vorschlages überzeugt sei.

Diese Ueberzeugung zu fördern, war der Zweck meines Vortrages.

Die Erythropsie.

„Blutflecken" auf Schneeflächen und Rothsehen in der Dämmerung.

Von Professor *Wilhelm Schulek.*[1])

In der im Jahre 1890 erschienenen Arbeit von Angelucci [2]) las ich über die Gestaltsveränderungen, welche die Elemente der Netzhaut unter dem Einflusse des verschiedenfarbigen Lichtes eingehen. Ferner las ich in den Arbeiten von Johann Widmark, Docenten in Stockholm,[3]) welche Wirkung im Newton'schen Sonnenlichtspectrum der dem gefärbten entsprechende Theil an sich, welche die darunter befindlichen Wärmestrahlen für sich und endlich die darüber befindlichen photochemischen Strahlen auf das Auge ausüben, und insbesondere ersah ich daraus (XVI. und XVIII. Abhandl.), dass die ultravioletten Strahlen Augenentzündungen verursachen.

Ich war begierig, zu erfahren, was durch die einzelnen Stellen des Newton'schen Spectrums am Sehen geändert würde, wenn ich damit mein Auge ermüdete und dann sofort zu gewöhnlichen Sehverhältnissen zurückkehrt. Ich fand dabei eine interessante Wirkung des ultravioletten Theiles, die ich hier im Detail mittheilen will.

Es ergab sich als zweifellos, dass die unter dem Namen der Erythropsie schon seit Jahren in der Fachliteratur abgehandelte Erscheinung, der zufolge eine grosse Zahl der an grauem Star Operierten in der Dämmerung roth sieht, auf physiologischen Sehverhältnissen beruht, was daher kommt, dass das Auge vorher in einem bisher ungewohnten Grade der Wirkung der ultravioletten Strahlen ausgesetzt war.

Die Erscheinungen der Erythropsie können sich in geringem Grade bei jedem Menschen zeigen und sind thatsächlich seit Alters her bekannt.

---

[1]) Vorgetragen in der Sitzung der III. Abth. der ung. Akademie der Wissenschaften am 13. März 1893 und erschienen in deren math. und naturw. Berichten XI. Bd., 6. u. 7 Heft, sowie im Orvosi Hetilap „Szemészet" 1893, Nr. 2.

[2]) Untersuchungen über die Sehthätigkeit der Netzhaut und des Gehirnes, 231 Seiten bei E. Roth in Giessen.

[3]) Beitr. z. Ophthalm., Leipzig bei Veit u. Co, 1891, 502 Seiten. XVIII. Abhandl. aus dem Schwedischen, 1884—1891.

Die feineren Details dieses Phänomens wechseln bei Herstellung des Experimentes dem Anscheine nach launenhaft, obwohl die Hauptmomente in regelmässiger und sogar in sehr sinnfälliger Weise fixiert sind. Es wird daher am besten sein, wenn ich unter Nr. 1, 2 und 3 von den vielen Experimenten zuerst ein directes, hierauf ein ergänzendes Gegenexperiment und endlich den Gang des die beste allgemeine Orientierung gewährenden Versuches skizziere, denn so wird es dann am augenfälligsten, was in dem Wechsel sicher und gesetzmässig ist. Vorher will ich jedoch mit einigen Worten die Hauptpunkte hervorheben.

Wenn man in dem Ophthalmospectroskop, das durch Kalkspat zwei aneinander entgegengesetzt und flächenhaft verschieden verschiebbare Spectren liefert, das rothe Ende des Spectrums ganz bis übers violette Ende (also A—G) verschliesst[1]) und nun nach Art der Photographen den Kopf mit einem dichten Tuch bedeckt und $^1/_4$ Minute (15″)[2]) betrachtet, so bemerkt man, wenn man nun in ein tief verdüstertes Nachbarzimmer tritt, dass hier jeder halbwegs beleuchtete Gegenstand vollständig roth erscheint. Wenn ich dagegen in das helle Zimmer zurückgehe, fällt mir hier nichts Besonderes auf; wenn ich aber nun dadurch, dass ich die Hände röhrenförmig zusammenlege oder durch ein enges stenopäisches Loch den hellen Lichtkreis verkleinere, erscheint derselbe roth. Mein gesundes Auge, das ich so durch kurze Zeit, aber gesondert, durch den jenseits von G gelegenen Theil sättigte, wurde so nach zwei Richtungen rothsehend: bei grossen Flächen mit schwacher Beleuchtung und bei stark beleuchteten Flächen von geringer Ausdehnung.[3])

Ich fühlte mich daher bewogen, jede dieser Erscheinungen näher zu untersuchen.

1. Ich stellte neben den Spectralapparat das Förster'sche Photometer. Sonst liefert darin ein Viereck von $^1/_2$ *mm* Seitenlänge genügendes Licht, um an der 1 Fuss entfernten Rückfläche des dunkeln Kastens auf weissem Grund die schwarzen Linien zu erkennen. Jetzt aber, als ich nach Betrachtung des ultravioletten Spectraltheils in dasselbe blickte, blieb alles

---

[1]) Was am besten geschieht, indem man die Lichtspalten in den beiden Röhren in ihrer ganzen Länge öffnet, die in entgegengesetzter Richtung verschiebbaren Spectren mit ihren ultravioletten Theilen übereinanderbringt und von rechts und links die zu jedem Spectrum gehörigen farbigen Partien mit Schiebern bedeckt.

[2]) Wenn der Versuch vorbereitet ist und beginnt, habe ich beide Hände frei, kann also den Puls fühlen und brauche nicht auf die Uhr zu sehen.

[3]) Also unter Umständen, die an die Wirkung der stenopaeischen Oeffnungen erinnern: Verminderung der Beleuchtung und Verkleinerung des Gesichtsfeldes. Hier kommt jedoch immer nur eine von diesen Wirkungen in Betracht.

dunkel, und ich musste die Beleuchtungsöffnung zu einem Viereck von 10 *mm* Seitenlänge erweitern, um die schwarzen Linien zu sehen, wobei der sonst weisse Grund lebhaft roth erschien. Nur wenn ich seitlich bis auf 7 *cm* öffnete, erschien der Grund weiss.

Alldas verhielt sich anders nach 5, 10, 15 und 20 Minuten. Gradatim nahm die Intensität der rothen Farbe ab. Gradatim musste ich das beleuchtende Fenster vergrössern, um die Röthe zu sehen, gradatim wurden auch bei Verkleinerung des Fensters die schwarzen Streifen sichtbar. Gradatim blieb auch der Grund weiss, wenn die Oeffnung genügend klein war. Schliesslich ergaben sich normale Verhältnisse.

2. Ich begann den Versuch in der gleichen Weise wie zuvor, anstatt aber dann in das Photometer zu sehen, blickte ich mich im tageshell erleuchteten Zimmer um, wobei der Eindruck der war, dass mich das Licht belästigte, ferner waren die an der Rückwand gegenüber dem Fenster aufgehängten Schriftproben in ihren untern Zeilen ungenügend zu erkennen, selbst die Pupille erschien, im Spiegel besehen, enger, aber in der Färbung war nichts besonders Auffälliges. Um die seitlichen Lichtstrahlen abzuhalten, sah ich durch die röhrenförmig gehaltene Faust hindurch und konnte nun kleinere Schriftzeichen lesen als zuvor, nur erschien der weisse Grund roth, selbst als bei einer Entfernung von 6 *m* noch eine Fläche von 10 *cm* übrig blieb [1]). — bei einer kleineren waren die Buchstaben nicht zu erkennen, eine grössere erschien nicht mehr roth.

Alldies ergab andere Verhältnisse nach 5, 10, 15 und 20 Minuten. Gradatim musste man durch Oeffnen der Hand das Feld vergrössern, damit noch eine Röthe sichtbar sei. Gradatim wurde, ohne Zuhilfenahme der Hand, bei umfangreichen Flächen, die man in ihrer gewöhnlichen Färbung sah, die Feinheit der Wahrnehmung besser. Ebenso trat mit zunehmender Fläche die rothe Farbe immer schwerer und blässer hervor und zeigte sich bei Verengerung gar nicht. Schliesslich kehrten normale Verhältnisse wieder.

3. Aus den beiden beschriebenen Versuchen leitete ich einen dritten, vermittelnden Versuch ab, den ich ebenso begann, aber bei Lampenbeleuchtung, worauf ich dann in das Nebenzimmer gieng, das von einem Ditmar'schen Petroleum-Rundbrenner Nr. 18 erleuchtet war. So fiel mir nichts Besonderes auf. Als ich aber die Lampe fast bis zum Erlöschen abdrehte, sah ich in der dämmerigen Umgebung jeden hellen Gegenstand roth.[2])

---

[1]) Um genauer zu messen, machte ich in zwei steife Papiere *V*-förmige Ausschnitte, um auf diese Weise durch Verschieben übereinander die Grösse des Vierecks bestimmen zu können, doch sah ich bald ein, dass bei der Unbeständigkeit des Rothsehens eine solche Feinheit in der Untersuchung die Erkenntnis nicht unterstützt.

[2]) Diesem Versuche entsprechende Beobachtungen sind es, die bisher die meiste Aufmerksamkeit erregt haben. Ich möchte mich da auf Stellen in Helmholtz „Physiol.

Alldas gestaltete sich anders nach 5, 10, 15 und 20 Minuten. Die Rothfärbung schwand immer mehr, und ich musste die Flamme allmählich vergrössern, um die rothe Farbe zu sehen, wobei sie immer schwächer wurde. Zum Schluss war die Beleuchtung eine gewöhnliche, und weder so noch anders konnte man eine Rothfärbung erzielen.[1])

Da das Phänomen in seinen feineren Einzelnheiten an mir auch Unbeständigkeiten zeigte, so vertraute ich seiner Constanz selbst in den groben Zügen nicht, bis ich an Anderen Controlversuche machte. Aber da alle Mitglieder meiner Familie und meine beiden Privatsecretäre, zusammen 6 Personen, in den Hauptzügen dasselbe erfuhren, so scheint die Annahme berechtigt, dass das Phänomen eine constante physiologische Erscheinung ist.[2])

Die Qualität der rothen Farbe möchte ich an der untern Seite der Fraunhofer'schen Linie C unterbringen, dem entsprechend ihre Schwingungszahl überwiegend 0·66 μ. Die untere Grenze kann aber einen Wert von 0·68 μ, die obere einen von 0·63 μ erreichen. Ich befragte darüber meine Secretäre; H. Gustav Bartha stimmte mehr für erstere, H. Johann Barlay mehr für letztere. Meiner Meinung nach haben beide Recht, den ich empfieng an mir selbst den Eindruck, als ob einmal die eine, ein andersmal die andere mehr vorherrscht, ja dass sogar nervenermüdliche Reizbarkeit das dunklere begünstige. Uebrigens ist es wahrscheinlich, dass verschiedene Verhältnisse bei und vor dem Versuch denselben beeinflussen. So kann ich behaupten, dass ich feine Unterschiede finde, je nachdem, ob ich den Versuch ausgeruht oder ermüdet anstellte, wenn das Fenster offen war, wenn ich durch die Brille sah u. s. w.

Merkwürdig ist, dass am gesunden Auge die Erythropsie nur in so beschränktem Maasse hervorzubringen ist. Deshalb hielt man sie offenbar bisher für etwas Krankhaftes. Doch ist ja auch das gewöhnliche Tageslicht röthlich.[3])

Diese Erscheinung wird bei Leuten mit Linsendefect (bei Staroperierten) sehr hochgradig, besonders bei gleichzeitiger Irisexcision, wie dies bei der Gräfe'schen Staroperation immer der Fall ist, weshalb man darauf hinarbeiten müsste, die Gräfe'sche Operation durch eine andere zu ersetzen, die die Iris nicht verstümmelt.

Nach Entfernung von grauem Star und bei anderen Zuständen kommt Rothsehen so oft zur Beobachtung, dass seit 1881 in jedem Band von

---

Optik", II. Aufl., S. 471, 469 und 415 berufen, aber die auf Seite 416 ausgesprochene Verwahrung macht mich schwanken.

[1]) Uebergangsfarben von Roth in Weiss konnte ich nicht erkennen.

[2]) Später machte ich noch mit zahlreichen Individuen Versuche, die alle meine Beobachtungen bestätigten.

[3]) Ernst Brücke, Vorlesungen über Physiologie, Wien, 1873, II. Bd., S. 135 und Sitzungsberichte der k. k. Akademie d. Wissenschaften in Wien, 51. Bd., II. Abth., S. 461.

Nagel's „Jahresbericht für Ophth." reichliche Angaben darüber vorhanden sind. Die wertvollste ungarische Beschreibung hat Dr. Ignaz Hirschler von seinem eigenen Auge im „Szemészet", dem Beiblatte des „Orvosi Hetilap" geliefert. (1883, Nr. 1 und 2).[1])

Aus seinen interessanten Mittheilungen wäre hervorzuheben, dass das Rothsehen 5 Monate nach der Operation zuerst auftrat, sich auf die Dämmerung beschränkte; dass es besonders nach längerem Aufenthalt in freier Luft, und zwar hauptsächlich bei starker Tagesbeleuchtung, hervorgerufen wurde; dass er es nur bei seinen touristischen Ausflügen wahrnahm; dass es im erleuchteten Zimmer sofort verschwand, ebenso durch Zukneifen des Auges. Zwar ist es nicht erwähnt, wäre aber eingetroffen, dass er, im Gegensatz zur anderen Wahrnehmung, beim Zwinkern im erleuchteten Zimmer einen rothen Fleck gesehen hätte; ebenso wäre ihm beim Abendessen ein unter dem Tisch befindlicher heller Gegenstand, z. B. ein dort liegender weisser Pudel oder eine Serviette roth erschienen, und doch wäre beim Erwachen am Morgen von alldem nichts zu sehen gewesen. Zweifellos spielte die ausgeschnittene Lücke in der Iris eine Rolle beim Zustandekommen des Phänomens. Doch im Wesen der Erklärung blieb er, wie fast alle bisherigen Forscher, soweit ich darüber in der Literatur nachforschte, auf halbem Wege stehen, indem sie nur von einer Blendung, d. h. von einer Uebermüdung durch übermässigen Lichtreiz sprechen.

Die ganze Erscheinung kommt derart zustande, dass die Retina zuerst von den ultravioletten photochemischen Strahlen ermüdet wird, dieser Ermüdung folgt jedoch die Anbildung neuer Sehsubstanz und steigende Anhäufung derselben. Da nun die Ermüdung bezüglich der Farbenschwingungen ungleichmässig ist, so ist auch der Ersatz ein ungleichmässiger. Die Anbildung der, dem violetten Ende des Spectrums entsprechenden Sehsubstanz bleibt anfangs hinter der Anhäufung der, für das rothe Ende des Spectrums empfindlichen Substanz zurück. Bis nun die Menge der vorräthigen Substanz das physiologische Gleichgewicht erreicht, ist eine gewisse Zeit erforderlich. Während also der ultraviolette Theil ermüdet ist, überwiegt die Erregbarkeit für roth. Natürlich offenbart sich die daraus entstandene Erythropsie zunächst an sehr schwach beleuchteten Gegenständen, die aber von der im allgemeinen ebenso schwach beleuchteten Umgebung durch ihre lichtere Färbung abstechen. Später aber, wenn die Reizbarkeit im ganzen schon zugenommen hat, erzeugt die Störung des Gleichgewichtes im Falle der schwachen Beleuchtung keine besondere Wahrnehmung mehr, und das Rothsehen zeigt sich so nicht. Da aber eine gesteigerte Beleuchtung mehr Reiz erweckt, so offenbart sich die Verschiedenheit im Gleichgewichte der vermehrten, jedoch noch immer ungenügenden Substanz zwar

[1]) Gleichzeitig in der Wiener med. Wochenschrift.

abermals durch Rothsehen, aber in geringerem Grade, d. h. die weissen Gegenstände sind in tiefer Finsternis nicht röthlich, aber deutlicher, im Halbschatten dagegen sind sie doch roth; bei starker Beleuchtung erscheinen sie wieder weiss, denn ein solches Licht erzwingt sich mit allen seinen Theilen Aufnahme[1]), und die rothe Farbe kann unter diesen Umständen in der Empfindung nicht überwiegen.

Dadurch werden die Erscheinungen unter 1, 2 und 3, bei deren Aufzählung ich absichtlich alle nebensächlichen Details wegliess, im allgemeinen verständlich.

Ich ermüdete absichtlich meine Netzhaut mit dem ultravioletten Ende des Spectrums. Bei andern, die unerwartet Rothsehen beobachteten, geschieht dies unbewusst.

Otto Beeker[2]) fand, dass der graue Star durch Spaltung der Linse in Lamellen entsteht, wodurch die Katoptrie wächst, die Dioptrie aber im Verhältniss abnimmt, d. h. die Linsensubstanz wird nach aussen weisslich, nach innen dagegen kaum durchlässig für Licht.

Theodor Leber[3]) erklärte die Entstehung eines Stares, der nach einem Blitzschlag, welcher aber den Körper und nicht das Auge traf, entstanden war, auf katalytischem Wege.

Johann Widmark zeigte auf experimentellem Wege, dass der ultraviolette Theil des Spectrums (von H bis L—M) die Linse spalte, überhaupt die Fluoreszenz der Linse bewirke und die gesammten Lichtschwingungen herabsetze.[4])

Die Retina zeigt physiologisch eine bläuliche Fluoreszenz. Diese Erscheinung spricht dafür, dass die ultravioletten Strahlen absorbiert werden, oder dass raschere Aetherschwingungen in langsamere umgewandelt werden. Wirken die photochemischen Strahlen in grösserer Menge ein als gewöhnlich, so werden sie nicht genügend absorbiert und wirken dann photochemisch reizend.

So wird es verständlich, dass bei allen denen, die eine weite Pupille besitzen oder sogar eine Lücke darin, denen die Linse fehlt, die sich viel im Freien bewegen, verschiedenen Lichteindrücken ausgesetzt, dabei erschöpft und reizbar sind, auf Hochebenen oder Schneefeldern wandern[5]).

---

[1]) So zeigt sich im kranken oder erschöpften (mit Ersatzmaterial ungenügend versehenen) Gewebe das Endergebnis in Form einer verminderten Sehschärfe.

[2]) Zur Anatomie der gesunden und kranken Linse. Wiesbaden, Bergmann. 1883.

[3]) Ueber Katarakt durch Blitzschlag. Arch. f. Opht., 1882, 28. Bd., 3. Abth., Seite 255—282. „Man wird also nur die directe, physikalisch-chemische Wirkung der Elektricität auf die Linsensubstanz als Ursache der Katarakt betrachten können . .“ (S. 277.)

[4]) Beiträge zur Ophthalm. bei Veit u. Co., 1891. S. 463—502.

[5]) Reich in Gräfe's Archiv f. Ophthalm., 1880, Bd. 26, Heft 3, S. 135.

leicht Erythropsie eintritt. Meine Experimente vermitteln also das Verständnis aller hierher gehörigen pathologischen Beobachtungen.

Das Rothsehen ist demnach keine krankhafte Erscheinung. Seine Symptome sind andeutungsweise schon lange bekannt. Es besteht nicht in der Ermüdung. Das Auge bleibt für das rothe Ende des Spectrums noch empfänglich, daher sieht es roth. Nicht die Ermüdung ist das wesentliche, sondern, dass die Erregbarkeit wiederkehrt, und wenn dies vollständig geschehen ist, ist auch das Sehen normal. An der vorausgehenden Erschöpfung trägt der ultraviolette Theil des Spectrums von H—O die Schuld. Wie der weitere Theil bis U wirkt, ist mir unbekannt: das Experiment würde mich für viele Stunden arbeitsunfähig machen, was meine Verhältnisse nicht erlauben.

Als auffällig möchte ich hervorheben, dass, wenn ich im Spectroskop das eine Auge durch den ultravioletten Theil des Spectrums nur stellenweise ermüdet hatte, doch die ganze Netzhaut rothsehend wurde. Ebenso ist hervorzuheben, dass bei weiterer Ausschliessung dieses Auges am andern Auge dieselben Erscheinungen zutage treten. Doch ist der Eindruck und die Beurtheilung eine sicherere, wenn man die Folgen mit beiden beobachtet.[1])

Aus den beiden hervorgehobenen Beobachtungen könnte man folgendes folgern:

1. Bei der Aufnahme eines Reizes, der einen Theil der Retina trifft, nimmt bezüglich der Herstellung der Substanz die ganze Netzhaut theil, und so wird das, was Prof. Hering schon lange vom gewöhnlichen Sehen sagt, auch bei der für eine pathologische Erscheinung gehaltenen Erythropsie bewahrheitet.

2. Wird das eine Gesichtsfeld rothsehend gemacht, so ändert sich das andere in der gleichen Weise, ein Beweis, dass die Sehnervenkreuzung weder vollständig ist, noch ganz fehlen kann, sondern bloss halb ist (semi-decussatio).

3. Ein Reiz, der die eine Retina nur theilweise trifft, erregt nicht nur dessen psychischen Gesichtskreis, sondern auch den andern in seiner ganzen Ausdehnung.

4. Die Schrumpfung eines Augapfels bedingt bloss das consecutive Absterben der zugehörigen Sehnervenfasern, nicht aber der gesammten Ganglienzellenherde.

5. Die Werkstätte für die Wahrnehmung der Erythropsie ist weder der Anfangs- (Retina), noch End-Apparat (Hirnrinde), sondern die primären

[1]) Dr. Hirschler erwähnt in seinem Artikel (1883) nur das Schliessen des rechten starbehafteten Auges. Schade, dass er darüber nichts schreibt, was sich bei Schliessung des gutsehenden aphakischen linken Auges am noch starkranken rechten zeigte.

Hirncentren. Von hier strahlt die Reizwirkung bereits verarbeitet zu den Sehfeldern der Hirnrinde aus.

6. Der am Sehnerven des gereizten Auges natürlich absteigende Nervenstrom (Katatonus) findet sich zur Zeit des Rothsehens auch am andern Sehnerven. Ein Reiz, der eine der beiden Netzhäute inzwischen trifft, kann nur dann aufsteigen (Anatonus), wenn er jenen (den Katatonus) überwiegt. Die Schwächung und Abnahme des Rothsehens, die so auffällig eintritt, beweist unabweisbar diesen physiologischen Schluss.

7. Die an einem Auge durchgeführte Erschöpfung durch Ultraviolett, verändert natürlich nur den chemischen Zustand der Elemente dieser Netzhaut. Aber die zum Hirn aufsteigende Veränderung umfasst beide Hemisphären gleichmässig und verbreitet sich daher auf die gesammten Sehcentren. Während dem könnte man die andere Netzhaut nicht mit dem Erfolg wie sonst reizen.

8. Die Rückkehr des einen Auges vom Rothsehen zum normalen Farbensehen wird durch das andere Auge unterstützt.

Ob diese und die obigen Schlüsse ganz einwandfrei sind, darüber möge das Urtheil berufener Fachmänner entscheiden. Auf die Resultate meiner Experimente musste ich aber aufmerksam machen und hielt ihre Veröffentlichung für meine Pflicht.

Bezüglich dieser Folgerungen sind auch die Erfahrungen der Photographen sehr lehrreich. Die Umstände der photochemischen Wirkung sind ihnen ausreichend bekannt. Zu Aufnahmen lieben sie einen leicht bewölkten Himmel, damit keine beschatteten Stellen ohne ultraviolette Strahlen bleiben und so der Hintergrund des Bildes im ganzen zwar dunkel, aber doch nicht ohne Zeichnung bleibe. Gelbe und grüne Gegenstände lassen sich schlecht photographieren. Das Uebergiessen nach der Aufnahme vollziehen sie nur in dämmerigen Kammern mit rothen Fenstern.

In reflectiertem oder durch Nebel fallendem Lichte ist Rothsehen schwer zu erzielen. Daher entsteht es auch in Zimmern nicht von selbst. Die nach Anblick der Sonnenscheibe auftretenden schwarzen Flecke und wechselfarbigen Nachbilder sind zwar bekannter [1]), doch bekommen wir die Erscheinungen der reinen Erythropsie, wenn wir schnell die Sonne anblicken und dann sofort in einen beschatteten Ort treten, wo wir auf dunklerem Grunde helle Gegenstände finden.

In der Literatur sind zahlreiche Fälle angegeben, wo nach dem Anblick von Schneefeldern vollständige Blindheit eintrat. Doch ist damit

[1]) Dobrowolsky beschrieb die Erscheinungen der unter solchen Umständen acquirierten Erythropsie im A. f. O. 1887, Bd. 33, II. Th., S. 211. Ich glaube, da er mit gemischtem Lichte arbeitete und nicht nur mit dem photochemisch wirkenden, dass sich die Erscheinungen des Rothsehens mit andern Seherscheinungen mischten und sich nicht allein darboten.

die ultraviolette Blendung, die eine geringere Augenläsion darstellt, und die darauffolgende Erythropsie nicht ausgeschlossen.

Auf reinen Schneeflächen sieht man oft bei Sonnenschein rothe Flecke, wenn man zur Erholung von der Blendung zeitweise häufiger blinzelt. Dies habe ich vor mehr als 20 Jahren an mir selbst erfahren und viel darüber nachgedacht, konnte aber damals keine Erklärung finden. Es ist so verständlich, dass leichtgläubige und phantasievolle Menschen, bei mangelndem intellectuellen Gleichgewicht, solche Wahrnehmungen falsch deuten, sie für Blutspuren halten und sie zu mystischem Glauben und sträflichen Handlungen verdrehen.

Wenn ich im Sonnenschein auf der Strasse gieng und dann eine an der Innenfläche eines Thores hochangebrachte Kundmachung lesen wollte, erschienen mir die Buchstaben roth. Im Sommer bemerkte ich oft, wenn ich im Wagen fuhr und las, dass die Buchstaben roth waren, während das aufgeschlagene Wagendach meine Zeitung beschattete, ringsum aber das Pflaster strahlendes Licht auf mich reflectierte. Der Fettglanz der Buchstaben war das Licht, von dem die mit Ultraviolett gesättigte Netzhaut mir hauptsächlich den rothen Bestandtheil zum Bewusstsein brachte.

Elektrisches Glühlicht enthält die Farben des Spectrums in angenehmem Gleichgewicht. Das Bogenlicht dagegen ist durch seinen Reichthum an ultravioletten Strahlen gefährlich. Vor einem Jahre betrachtete ich ein solches Licht mit dem ringsum schwebenden Heer von Staubpartikelchen.[1]) Hierauf drehte ich mich um und entfernte mich und sah nun in meinem eigenen Schatten jeden lichten Gegenstand roth. Als ich in einem elektrisch beleuchteten Bahnhof nach längerem Warten in den Zug stieg und mein Gepäck unterbrachte und dabei der in der Mitte des Coupés brennenden Lampe den Rücken kehrte, erschienen mir im Schatten die in helles Papier gewickelten kleinen Gepäckstücke, die Zeitung, das Taschentuch etc. roth. Alldies bewog mich zu den mitgetheilten Untersuchungen.

Auffälligerweise kommen von den schädlichen Wirkungen des elektrischen Bogenlichtes hauptsächlich die bleibenden Schädigungen, besonders Erblindungen zur Kenntnis. Diesen gieng vielleicht Rothsehen voraus, da aber diese Erscheinung mehr absonderlich als störend ist und nur gelegentlich wahrnehmbar ist, so wird sie leicht übersehen.

So sind also die natürlichen Factoren des Rothsehens nur ein Glied jener bleibenden, aber in Umwandlungen sich offenbarenden Kräfte, die beleben, leuchten, wärmen und bewegen.

---

[1]) Die vielleicht aus Glaspulver bestehen, das durch die elektrische Kraft abgesprengt wird, denn Insecten konnten es nicht sein — es war im Monate März — die Substanzen waren ganz gleich, punktförmig und flatterten nicht.

Nachtrag.

Zwei Monate nach Einreichen dieses Aufsatzes in der ungar. Akademie der Wissenschaften ist in der „Zeitschrift für Psychologie und Physiologie der Sinnesorgane", Band V, Heft 3 und 4 (ausgegeben am 20. Mai 1893) die „Theorie des Farbensehens" von H. Ebbinghaus erschienen. Die Ansichten von Young-Helmholtz und von E. Hering werden da einer kritischen Prüfung unterzogen und die physiologischen Vorgänge unseres Farbensehens mit den W. Kühne'schen lichtempfindlichen Substanzen in den äussersten Schichten der Retina in Beziehung gebracht.

Es scheint, dass meine allgemein gehaltene Erklärung der Erythropsie sich an jene Anschauungen anschliessen und durch dieselben noch mehr ins Einzelne ausbilden liesse. Ich berufe mich diesbezüglich besonders auf das Seite 188, 189, 198, 202, 206, 207, 220 in jener Arbeit Ebbinghaus' Gesagte und citiere aus der Zusammenfassung das in Bezug auf die Rothgrünsubstanz Seite 236 kurz Wiederholte:

„Eine dritte Substanz (Rothgrünsubstanz) ist beim Menschen bloss in den Aussengliedern der Zapfen vorhanden. Sie hat also die beschränkteste Verbreitung, ist aber etwas leichter zersetzlich als der Sehpurpur. Von Hause aus ist sie grün gefärbt und existiert möglicherweise isoliert in den grünen Stäbchen der Froschretina. Da ihre Farbe beinahe complementär ist zu der des Sehpurpurs, so neutralisieren die beiden Substanzen da, wo sie zusammen vorkommen, ihre Färbung gegenseitig, und die Aussenglieder der Zapfen erscheinen deshalb farblos. Die physikalischen Eigenschaften dieser Rothgrünsubstanz und ihre Bedeutung für das Sehen sind ganz analog zu denken den Eigenschaften und der Bedeutung des Sehpurpurs. Bei geeigneter Belichtung (durch Strahlen längster und kürzester Wellenlänge) verschiesst die ursprünglich grüne Substanz zunächst in ein rothes Zwischenproduct, ähnlich also wie die absterbenden Blätter des wilden Weins. Dieses wird durch Strahlen mittlerer Wellenlänge weiter zersetzt, und aus den letzten Spaltungsproducten wird dann durch die Kräfte des Organismus die grüne Ausgangssubstanz regeneriert. Von Orange bis Gelbgrün greifen die Absorptionsspectren der beiden Substanzen übereinander.

Bei jenen beiden Zersetzungen nun wird Energie frei, deren Einwirkung auf den nervösen Apparat wieder als Helligkeit zum Bewusstsein kommt. Bei beiden überträgt sich die Erregung auf den Nerven mit einem specifischen Nebencharakter, in einem besonderen Rhythmus, durch den die Helligkeitsempfindung eine chromatische Tönung erhält. Die Zersetzung der ursprünglichen Substanz empfinden wir auf diese Weise als Roth, die ihres rothen Zwischenproductes als Grün. Beide specifischen Rhythmen endlich haben auch hier wieder etwas

Antagonistisches, sich Störendes, so dass bei einer geeigneten Mischung von Roth und Grün die chromatischen Charaktere beider Empfindungen sich neutralisieren und wir nur die Summe ihrer Helligkeiten als Weiss empfinden."

Aus dieser Darstellung würde sich naturgemäss ergeben, dass, wenn die Rothgrünsubstanz durch Strahlen (längster und) kürzester Wellenlängen, also besonders im Falle einer intensiven Einwirkung von Ueberviolett, gänzlich erschöpft war und darauf die Regeneration dieser Substanz wieder in Gang gekommen ist, nun die Zersetzung der ursprünglichen Substanz beginnt, d. h. dass Rothsehen eintritt; während erst mit allmählich nachfolgender Anhäufung des rothen Zwischenproductes, also später, auch die Grünempfindung hinzukommt; diese kann jedoch nicht als solche, sondern nur mit der schon früher eingetretenen Rothempfindung gemeinsam als neutralisierte Helligkeitsempfindung erscheinen.

Es würde sich also zwanglos erklären, warum die Erythropsie ohne Zwischenfarben, wie ich fand, direct in die auch ihrerseits zunehmende Empfindung des Hellen übergeht.

Voransgesetzt, dass das alles sich als richtig erweisen liesse, so würde die Erythropsie dahin zu definieren sein, dass sie der Regenerationszustand der rothgrünen Sehsubstanz nach einer, durch photochemischen Reiz bewirkten Erschöpfung derselben sei.[1])

[1]) Die Erythropsie auch dem Namen nach von anderen Arten des objectiven und subjectiven Rothsehens zu unterscheiden, erschiene zweckmässig. Hier handelt es sich begrifflich um eine Zwischenstufe: dieses Rothsehen ist an das Object gebunden und doch nur subjectiv. Der Begriff ist somit dem verwandt, was das Wort Metamorphopsie ausdrücken soll. Die Wortbildung des letzteren nachahmend, würde sich „Meterythropsie" als Bezeichnung empfehlen.

Die Staroperationen der Klinik des Prof. Schulek im Schuljahre 1876/77.

Von Dr. *Ludwig Juhász.*[1])

Die beigefügte Tabelle umfasst alle Star-Operationen, welche an der Budapester Klinik im dritten Wirkungsjahre des Professor Schulek ausgeführt wurden. In derselben sind alle in der Klinik geübten Operationsmethoden sammt Heilungsverlauf, Ausgang und erreichtem Sehrfolg enthalten.

Wir wollen uns vorzugsweise mit den Gräfe'schen Starextractionen beschäftigen, welche nicht nur an Wichtigkeit, sondern auch an Zahl alle übrigen bei weitem überwiegen.

Unser Operationsvorgang und die Nachbehandlung haben keine Veränderung erlitten, und nachdem dieselben schon durch Dr. Imre in den Statistiken der vorangegangenen zwei Jahre genügend besprochen wurden, wollen wir hier nichts weiter darüber erwähnen.

Die überraschenden Erfolge des ersten Jahres konnten wir nicht wieder erlangen, die hier zu behandelnden Ergebnisse vielmehr, sowie auch die Summe der Extractionen sind beinahe mit denjenigen des zweiten Jahres gleich geblieben.

Wenn wir von den 121 Gräfe'schen Extractionen die traumatischen und complicierten Stare vorläufig ausschliessen, bleiben uns 112 Operationen zur Verfügung, die an 94 Personen ausgeführt wurden.

Unser Zweck ist, in erster Reihe darnach zu forschen, welchen Einfluss die verschiedene Reife des Stares, die einzelnen Abnormitäten der Operationen und die Vorfälle der Nachbehandlung auf den Endausgang ausüben können.

* * *

Von den verschiedenen Reifegraden des Stares kann die Cataracta Morgagniana einen directen Einfluss — durch die Reizung ihrer zerfallenen Elemente — ausüben. Wir hatten auch in den verflossenen Jahren thatsächlich Gelegenheit, zu sehen, dass Augen, welche die beste Prognose

[1]) Autoreferat nach dem Original im Orvosi Hetilap „Szemészet" 1878, Nr. 1 u. 2.

darboten, nach ganz normalen Operationen zu Grunde gegangen sind, wobei wir die Schuld einzig und allein auf die schädliche Einwirkung der zerflossenen Rinde schieben konnten.

Die übrigen Starformen können nur indirect den Heilungsverlauf beeinflussen, indem sie die Operation modificieren oder zur Bildung eines namhafteren Nachstares beitragen. Es ist z. B. sehr natürlich, dass ein unreifer Star eine längere Reibung der Cornea nothwendig machen und durch Zurücklassung der fester haftenden Rindenmasse demnach öftere Gelegenheit zur Nachstarbildung geben wird. Bei den überreifen Staren dagegen reisst die erschlaffte Zonula leichter ein, die Glaskörpervorfälle mehren sich, das Vorziehen der verdickten Kapsel mittelst Pincette wird öfter unvermeidlich, und öfter wird dieselbe in Form einer feineren oder gröberen Membran zurückbleiben. Dies beweist auch die folgende Tabelle wo die Starform, die Art der Operation und die Ausgänge einander gegenübergestellt sind:

	Summe	Davon abnorme Operationen	Nachstar
Catar nond. mat.	23	12 = 52·3 Proc.	17 = 73 Proc.
„ matura	29	10 = 34·5 „	15 = 51·7 „
„ hypermatura	54	30 = 55·6 „	34 = 62·9 „
„ Morgagn.	6	3 = 50 „	5 = 83·3 „
	112		

Aus diesen selbstredenden Zahlen ergibt sich wieder die altbekannte Lehre, dass ein reifer Star zur Operation am geeignetsten ist.

Dass wir dessen ungeachtet so viel unreife Stare in unserer Statistik aufzuweisen haben, findet seine Erklärung in dem Umstande, dass unsere — grösstentheils arme — Kranken in vielen Fällen die wiederholten Kosten einer langen Reise nicht aufbringen könnten, wenn wir sie nach ihrer ersten Vorstellung wegen Unreife des Stares abweisen würden.

* * *

Aus der obigen Tabelle konnten wir ersehen, was für einen Einfluss die Starform auf den Gang der Operation ausüben kann. Jetzt müssen wir den Zusammenhang suchen, in welchem die normal verlaufenden und die in ihrem normalen Gang gestörten Operationen mit dem Heilungsverlauf stehen, wobei wir finden, dass 57 normale Operationen 28mal (49 Proc.), 55 abnorme Operationen aber nur 21mal (39 Proc.) einen ungestörten Heilungsverlauf in ihrem Gefolge hatten.

Der Unterschied ist nicht sehr gross, und unsere diesbezügliche Erfahrung könnte auf den ersten Blick die vielfach verfochtene Ansicht bestätigen, nach welcher die einwurffreie Ausführung der Operationen sehr wenig Einfluss auf die Gestaltung des Erfolges haben kann.

Die Sache gestaltet sich aber ganz anders, wenn wir alle die Complicationen, — welche in unseren Fällen den normalen Gang entweder der Operation oder der Heilung störten, — strenger ins Auge fassen und hievon alle diejenigen ausschalten, welche weniger wesentlich oder ganz unschuldig sind.

Schliessen wir also von den Abnormitäten des Heilungsverlaufes: die lange Zeit klaffende Wunde, die Nachblutungen, die Wundsprengungen, die anhaltende Bindehautreizung aus, welche in der vorangehenden grossen Tabelle enthalten sind, welche aber einerseits von dem Gang der Operation unabhängig, andererseits aber ziemlich ungefährlich sind; wenn wir weiterhin die ganz unschuldige Keratitis striata ausser Betracht lassen und nur die Iritis, Cyclitis, Iridocyclitis, Corneavereiterung und Panophthalmitis als wahre und schwere Complicationen der Wundheilung betrachten: dann stellt es sich heraus, dass die weniger wichtigen Abnormitäten der Operation gar keinen Einfluss auf das Entstehen der genannten schweren Vorfälle haben. Einzeln betrachtet, finden wir folgendes:

Die verhältnismässig (also nur im Vergleich zum Kerne) grosse Wunde, welche aber die gewöhnliche Länge des Gräfe'schen Schnittes nicht übersehreitet, bildet eher eine günstige als nachtheilige Complication, weil sie das leichte Entbinden der Linse sammt Rinde ermöglicht und höchstens dadurch schädlich werden kann, dass sie den Glaskörpervorfall begünstigt. In den sieben hierher gehörigen Fällen hatten wir thatsächlich dreimal Glaskörperverlust im Gefolge, aber — wenn andere Störungen der Operation nicht vorhanden waren — nie eine erwähnenswerte Entzündung.

Die verhältnismässig kleine Wunde würde schon folgenschwerer sein, wegen Zerrung der Wundränder während der Expulsion. Um dieser Gefahr auszuweichen, griffen wir sofort zur Schere, wenn die Kürze der Oeffnung ein nur merkenswertes Hindernis bildete. Dies erklärt die grosse Zahl unserer Wundverlängerungen und der Umstand, dass unsere in dieser Rubrik stehen gebliebenen zwei Fälle, — weil eben das Missverhältnis zwischen Kern und Wunde ein sehr geringes war — ohne jeden unangenehmen Vorfall heilten.

Die Luxation des Kernes während der Operation ist durch Einführung eines sehr dünnen Instrumentes — des Hakens mit Kapselspaltung, — und durch Reposition leicht zu corrigieren. Uns ist es wenigstens immer gelungen, so dass dieser Vorfall aus der Reihe der Complicationen ganz zu streichen wäre.

Das Fehlen eines Bindehautlappens, welchen man bei narbiger Conjunctiva manchmal nicht bilden kann, würde nur im Falle einer Secretion gefährlich werden können, wobei ein Lappen, — der die Wunde zeitweilig schliesst und schützt und die Integrität des Auges manchmal mehrere Tage lang einzig aufrecht hält, — nicht genug hoch zu schätzen ist. In unseren Fällen gab es keine Secretion: dieser Operationsvorfall hatte auch keine Bedeutung.

Die Fälle also, bei welchen nur die hier erwähnten Vorfälle die einzige Complication der Operation bildeten, können ohne besonderen Fehler als normal verlaufende Operationen angesehen werden, wodurch sich die Zahl derselben auf 62 erhebt. In diesen 62 Fällen sahen wir siebenmal (11·3 Proc.) Iritis, einmal Iridocyclitis und zweimal Panophthalmitis auftreten.

Wenn wir jetzt zu den wichtigeren Abnormitäten der Operation übergehen, so finden wir, dass in den 12 Fällen, wo eine stärkere Blutung in die vordere Kammer die einzige Complication gebildet hatte, die Heilung zweimal (16·6 Proc.) durch geringgradige Iritis gestört wurde. Dieser Vorfall ist also nicht sehr bedeutend, aber ebensowenig ist die günstige prognostische Bedeutung des in der vorderen Kammer zurückgebliebenen Blutes — welche auch theoretisch nicht zu erklären wäre — aufrecht zu erhalten.

Viel ungünstiger ist das Verhältnis in den 5 Fällen, wo die starke Blutung sich mit der Verlängerung der Wunde combinierte und wobei zweimal (40 Proc.) Iritis (einmal mit totalem Pupillar-Verschluss) die Folge war. In zwei weiteren Fällen mit nachträglicher Vergrösserung der Wunde sind namhafte Rindenmassen zurückgeblieben; an dem einen Auge sank die Sehkraft, durch Dazwischenkunft der Cyclitis, in die dritte Ordnung herab. Ausserdem wurde die Schere zur Vergrösserung der Wunde noch viermal angewendet; von diesen ist ein Auge durch Iritis (25 Proc.) zu Grunde gegangen. Es ist also offenbar, dass die Wunderweiterung an und für sich, sowie mit starker Blutung oder Hinterlassung einer massenhaften Rindensubstanz compliciert, eine sehr gefährliche Abweichung von der normalen Operation bildet. (Wir greifen ja eben zu der Schere, wenn die Unzulänglichkeit der Wunde sich schon manifestiert und ein guter Theil der Rinde von dem eingekeilten Kerne sich schon abgestreift hat). Hieraus ergibt sich, dass wir mit der Wundlänge nicht allzusehr sparen sollen.

Das Eingehen mit einer Pincette zur Entfernung verdickter Kapselpartien lernten wir schon in der Vergangenheit fürchten, und dennoch führten wir es in 9 Fällen aus, weil es einerseits so verlockend ist, die Pupille ganz rein und eine Nachoperation überflüssig zu machen, anderseits aber so schwer zu glauben und zu verstehen ist wie das Eindringen eines verhältnismässig so feinen Instrumentes wie der Pincette in die vordere

Kammer so gefährliche Entzündungen erregen könne. Die Folge war viermal Keratitis striata (eine sehr hohe Zahl im Verhältnis zu den normalen Operationen) und einmal Corneavereiterung. Geräth vielleicht in den Kerben der Pincette ein unentfernbarer Schmutz in die Kammer, oder ist diese kleine Quetschung der Wunde und der Ciliargegend schon unerträglich für die Augen? Wir gehen ja mit der Pincette in die vordere Kammer auch zum Herausbefördern der Iris ein, ohne dadurch die Wundheilung zu gefährden. Es ist wahr, dass wir in diesem Falle keinen so grossen Druck auf die hintere Wundlefze ausüben, wie dies nach dem Austritt der Linse jedenfalls geschehen muss; es ist wahr, dass in diesem Falle der an der Pincette möglicherweise haftende, inficierende Stoff mit dem ausgeschnittenen Irisstück wieder entfernt wird, während er sich an dem ergriffenen, aber wieder ausgeglittenen Kapselstücke sehr leicht abstreifen kann; aber wenn wir auch in den genannten zwei Momenten die Ursache der Misserfolge vermuthen können, können wir dennoch keine vollauf genügende Erklärung der Thatsache geben.[1]) Denn die Thatsache ist handgreiflich, nachdem wir es nicht dem Zufall zuschreiben können, wenn dieselbe Ursache so oft von denselben Folgen begleitet wird.

Das Zurückbleiben grösserer Rindenmassen ist bei sechs Augen aufgezeichnet. Niemals ist dasselbe ohne andere Complication vorgekommen, und deswegen können wir seine Wirkung an und für sich nicht bestimmen, obwohl es schon à priori einleuchtend ist, dass die Quellung der Starreste für die Heilung nicht gleichgiltig sein kann.

Anstatt des fünften Momentes der normalen Operation wandten wir sechsmal stärkeres Streichen der Cornea mit dem Daviel'schen Löffel an zur vollständigen Entfernung der Starreste. Da diese Manipulation nie das erlaubte Maass überschritt, so ist sie auch ohne Folgen geblieben, einmal entstand eine geringfügige Iritis (16·6 Proc.).

Bei Glaskörpervorfällen hatten wir keine üblen Folgen zu verzeichnen (zwei geringgradige Iritiden = 16·6 Proc.), wobei wir aber nicht genöthigt waren, die Linse mit in den Glaskörperraum eingeführten Instrumenten zu entfernen. Von den fünf Fällen aber, wo eine Auslöffelung nothwendig war, hatten wir einmal eine schwere Cyclitis zu verzeichnen, woraus eine Sehkraft dritter Ordnung resultierte.

Die schönsten Resultate hatten wir in den drei Fällen, in welchen die Linse sammt Kapsel entfernt wurde. Die tiefschwarze Pupille nach solchen Extractionen würde in uns leicht den Wunsch erwecken,

[1]) Die Erfahrung der seit dem Erscheinen dieser Statistik verflossenen 15 Jahre hat die Frage mit ziemlicher Sicherheit im Sinne des Inficiertwerdens entschieden.

die Methode von Pagenstecher zur Norm zu erheben, wenn er uns nicht selbst in seinem Werke (Die Operation des grauen Stares in geschlossener Kapsel, 1877) überzeugende Argumente gegen diese Operation an die Hand gäbe. Er hat nämlich 5·5 Proc. Verluste bei den gelungenen Operationen, wenn aber die Kapsel während der Operation einreisst ($^1/_5$ der Fälle), so erhebt sich die Verlustziffer auf 14 Proc., während er selbst bei seinen Extractionen nach Gräfe nur 3·8 Proc. Verluste zu verzeichnen hat.

Der grösste Vortheil, den Pagenstecher von seiner Methode erwähnt, ist das vollständige Fehlen von primären Entzündungen der Iris. Aber die Cyclitisfälle sind desto zahlreicher. Einen solchen haben auch wir zu verzeichnen in dem oben erwähnten Falle, der jedenfalls der Quetschung der Wundränder zuzuschreiben ist.

Die Wichtigkeit dieses Umstandes erkennend, unterlässt der Leiter unserer Klinik den Gebrauch des Pagenstecher'schen Löffels auch im Falle eines Glaskörpervorfalles, wenn die Linse schon nahe der Wunde oder in derselben schon erschienen ist. Bei solchen Gelegenheiten stellt er den Daviel'schen Löffel mit der Kante auf die Hornhaut, drückt dieselbe dem unteren Starrande entsprechend ein, und hebt dann die Linse durch Vermittlung der Hornhaut heraus. Die Expulsion wird also durch die Aushebung ersetzt, wie dies in unserer Klinik in zwei Fällen sehr gut und ohne einen nennenswerten Glaskörperverlust geschehen ist.

Wenn wir jetzt die normalen Operationen, sowie auch die wichtigeren Abweichungen derselben von der Norm mit den schwereren Störungen der Wundheilung und den Resultaten dritter Ordnung zusammenstellen, bekommen wir folgende Tabelle:

Verlauf d. Operation	Summe	Iritis	Cyclitis	Irido-cyclitis	Hornhaut-vereiterung	Panoph-thalmitis	Resultate III. Ordn.
		%	%	%	%	%	%
Normal	62	7 = 11·3	.	1 = 1·6	.	2 = 3·2	3 = 4·8
Starke Blutung . . .	12	2 = 16·6	.	.	.	.	.
Starke Blutung u. Wundverlängerung . . .	5	2 = 40	.	.	.	.	1 = 20
Wundverlängerung . .	4	1 = 25	.	.	.	.	1 = 25
Wundverlängerung mit massigen Starresten .	2	.	1 = 50	.	.	.	1 = 50
Längeres Streicheln mit d. Löffel	6	1 = 16·6	.	.	.	.	.
Glaskörpervorfall . . .	12	2 = 16·6	.	.	.	.	.
Glaskörpervorfall u. Auslöffelung d. St. . . .	5	.	1 = 20	.	.	.	1 = 20
Eindringen m. d. Pincette	9	.	.	.	1 = 11·1	.	1 = 11·1
	.	.	.	.	.	.	.

Ein flüchtiger Blick auf diese Tabelle zeigt schon, dass die gefährlichsten Abnormitäten der Operation folgende sind: die zu kleine Wunde, welche eine nachträgliche Erweiterung nöthig macht, zweitens das Eindringen mit Instrumenten in den Glaskörperraum oder — nach Expulsion der Linse — in die vordere Kammer. Diese Eventualitäten sind aber grösstentheils derart, dass sie durch verdoppelte Sorgfallt und weitere Ausbildung der Operationstechnik — bis auf sehr wenige Ausnahmsfälle — vermieden werden können.

Aus der Tabelle können wir auch die Ursache ergründen, welche in fünf Fällen unsere Resultate dritter Ordnung bedingte. Unerklärt bleiben aber die drei Verluste, welche ganz normalen Operationen folgten. In den Krankengeschichten der entsprechenden Fälle werden wir aber vielleicht eine leise Spur finden, welche uns wenigstens zum Versuche einer Erklärung auch dieser Misserfolge führen wird.

Wenn wir jetzt die Abnormitäten der Wundheilung und ihren Einfluss auf den Eudausgang ins Auge fassen, so müssen wir (abgesehen von der fatal endigenden Horhautvereiterung und den zwei Fällen von Panophthalmitis) erwähnen, dass die Iridocyclitis zur Schrumpfung des Auges, und die zwei Cyclitisfälle zum Resultat dritter Ordnung geführt haben.

Die fünfzehn Fälle von Iritis zogen nur zweimal Pupillensperre nach sich. Hiebei ist aber zu bemerken, dass wir den kleinsten — gerade noch erkennbaren — Grad einer Entzündung mit diesem Namen belegten.

Wir müssen noch einen Blick auf diejenigen Störungen der Wundheilung werfen, welche wir in der obigen Erörterung von den gefährlicheren Complicationen absichtlich ausschlossen. In erster Reihe soll das längere Offenbleiben der vorderen Kammer in Betracht kommen, welches niemals von schlechten Folgen begleitet wurde, selbst wenn sich die Wunde erst nach 2—4 Tagen schloss. Im Gegentheil, wir machten die Erfahrung, dass das Fehlen der vorderen Kammer — mit ziemlicher Sicherheit — jede Entzündung im Bereiche der Hornhaut und Iris ausschliesst, so dass es sehr gerathen erscheint, beim Auftreten gefährlicher Entzündungen nach dem Vorschlage von Wecker die Wunde zu sprengen und dem Kammerwasser einen freien Abschluss zu schaffen. Die Immunität der Cornea beim Fehlen der vorderen Kammer wäre leicht zu erklären, wenn wir an die Herabsetzung des intraocularen Druckes denken. Aber gerade dieser Umstand unterhält in der Iris eine ständige Hyperämie, und von der Blutfülle zur Entzündung ist eben nur ein Schritt. Zur Erklärung dieses Umstandes müssen wir voraussetzen, dass die (nicht eitrigen) Entzündungen der Iris immer durch die Starreste bedingt sind, welche auch nach der sorgfältigsten Reinigung zurückbleiben können. Diese Voraussetzung scheint durch die Statistik Pagenstechers

genügend bewiesen, nach welcher die primären Iritiden in allen Fällen gänzlich fehlen, wo die Entfernung der Linse in geschlossener Kapsel gelang. Steht dies aber fest, so kann es auf die Iris nur eine wohlthätige Wirkung haben, wenn die quellenden Starreste durch das fortwährend aussickernde Kammerwasser — sozusagen — weggespült werden. Wenn aber das Fehlen der Kammer Entzündungen hintanhalten kann, könnte es vielleicht auch auf schon ausgebrochene Entzündungen von gutem Einfluss sein. Das Experiment in dieser Hinsicht (Sprengen der Wunde) ist sehr motiviert.

Der Wahrheit gemäss muss ich hier bemerken, dass in einem unserer Fälle, wo die Vorderkammer durch den vorgefallenen Glaskörper längere Zeit offen gehalten wurde, sich eine plastische Cyclitis abgespielt hatte, deren Entstehung aber einer anderen Ursache zuzuschreiben ist. Die genannte Immunität ist übrigens auf den Ciliarkörper durchaus nicht auszudehnen.

Die anderswo sehr gefürchtete Wundsprengung, die auch Arlt als einen sehr gefährlichen Zufall bezeichnet, ist bei uns 12 mal vorgekommen, einmal ohne und 11 mal mit Nachblutung. (Die Ursache konnten wir immer finden: in einem directen Trauma oder in dem unzweckmässigen Verhalten unserer Patienten.) Die Heilung ist in jedem der Fälle ohne Entzündung erreicht worden; das Blut wurde aufgesaugt oder durch Punction entfernt, und der schädliche Einfluss des Vorfalles äusserte sich nur in der Verlängerung der Heilungsdauer.

Gestützt auf diese günstigen Erfahrungen, müssen wir den Aeusserungen Beckers zustimmen, der der Wundsprengung nur dann eine drohende Bedeutung beimisst, wenn ihr eine Iridocyclitis vorhergegangen ist und dieselbe durch die begleitende Druckerhöhung verursacht hatte, in welchem Falle die Wundsprengung also nur als eine secundäre Folge innerer Vorgänge anzusehen ist.

In vieler Hinsicht interessant sind die in unserer Tabelle sogenannten spontanen Nachblutungen, wobei wir an der Wunde nicht die geringste Verletzung finden konnten und als Quelle der Blutung nur die Iris ansehen mussten. Dies war in einem Falle unmittelbar zu beobachten, wo das Blut der Mitte des einen Colobomschenkels entsprang, und auf der Irisfläche herunter sickernd, dieselbe in Gestalt eines Dreieckes roth gefärbt hatte. In diesem Falle hat sich die Blutung in hartnäckigen Recidiven wieder und wieder eingestellt, und die angewandten Punctionen machten nur neuen Blutungen Platz. Zuletzt gelang es nur durch systematische Behandlung mit kalten Umschlägen, dieses unangenehme Hindernis der Heilung zu beseitigen.

Von den fünf hierher gehörigen Fällen hat sich in einem die Blutung an eine (geringfügige) Iritis angeschlossen, entsprechend der Behauptung

Becker's, der unter den Ursachen die die Iritis begleitende Hyperämie hervorhebt.

Unter den Störungen des Heilungsverlaufes steht in unserer Tabelle an letzter Stelle die langwierige Bindehautreizung. Eine sehr unangenehme, die Heilung verzögernde Complication, die aber nie bedenkliche Folgen nach sich zog.

Die Ausgänge anlangend, haben wir sehr wenig zu sagen:

Die Nachstare sind in unserer Statistik sehr zahlreich, weil wir eben Cataracta secundaria in jedem Falle verzeichneten, wenn wir mit der sorgfältigsten seitlichen Beleuchtung nur das dünnste Fädchen in der Pupille entdecken konnten. Wir haben ja einen dicken Nachstar auch in dem einzigen Falle verzeichnet, in dem wir $^{20}/_{20}$ Sehschärfe erreichten.

Die Iriseinklemmung in die Wunde ist nur einmal vorgekommen. Ein kräftiges Argument gegen Einwendungen, welche der Gräfe'schen Methode als Hauptnachtheil die häufige Einheilung der Iris in die Wunde und die dadurch verursachten Secundärglaucome oder sympathischen Erkrankungen vorwerfen.

Unter den Nachoperationen ist die geringe Zahl der Discissionen auffällig, welche dadurch erklärt wird, dass wir unsere einmal entlassenen Kranken in der Mehrzahl der Fälle nicht wiedersehen.

Die Punctionen haben wir nach Gräfe'schen Extractionen ausschliesslich zum Abzapfen des in der Vorderkammer befindlichen Blutes ausgeübt. Der Erfolg war immer befriedigend und die Heilungsdauer dadurch abgekürzt.

In zwei Fällen führten wir die Iridotomie nach Wecker aus. Einmal mit vollem und einmal mit negativem Erfolg.

Der interessanteste Theil einer Operationsstatistik ist vielleicht immer die Tabelle der Erfolge:

Einen Erfolg erster Ordnung hatten wir in 98 Fällen (87·5 Proc.). Davon S.: $^{20}/_{20} = 1$, $^{20}/_{30} = 8$, $^{20}/_{40} = 9$, $^{20}/_{50} = 22$, $^{20}/_{70} = 22$, $^{20}/_{100} = 27$ und $^{20}/_{200} = 9$]. Ich muss bemerken, dass diese Angaben meistentheils vom Zeitpunkte der Entlassung stammen. Spätere Untersuchungen würden höchstwahrscheinlich bessere Resultate liefern.

In die zweite Ordnung wurden sechs Fälle eingereiht. Bei allen war die Ursache Nachstar oder Glaskörpertrübungen, welche natürlich eine nachträgliche Besserung zulassen. Eben deswegen ist es gerathen — nach dem Vorgange von Arlt — auch jene zwei Fälle dritter Ordnung hierher zu rechnen, welche mit guter Lichtempfindung und einer begründeten Aussicht auf eine Verbesserung durch Nachoperation entlassen wurden, was 1·7 Proc. ergäbe.

Dass diese Verbesserungsfähigkeit nicht eine willkürliche Voraussetzung ist, wird durch die betreffenden Fälle des vergangenen Jahres

bewiesen, von welchen die Sehkraft des einzigen Auges, das wieder in unsere Behandlung gerieth, auf $^{18}/_{200}$ gebessert wurde, ferner wird es bewiesen durch den einen Fall, der in unserer jetzigen Tabelle in die dritte Ordnung eingereiht ist, bei welchem sich aber das Sehen — nach Privatberichten — ohne jeden weiteren Eingriff bis zur Erkennung gröberer Gegenstände gebessert hatte. Demnach können wir den Procentsatz der verbesserungsfähigen Fälle mit 7·1 Proc. feststellen.

Die Zahl der gänzlich verlorenen, in der Hälfte der Fälle aber mit Lichtempfindung davongekommenen Augen ist 6 (5·3 Proc.). Eine ziemlich hohe Zahl, welche unseren gewöhnlichen Erfolgen nicht nahe kommt.

Wollen wir die Ursache dieser grossen Verlustziffer etwas näher ergründen, so ist nicht überflüssig, die Krankengeschichten dieser acht Fälle dritter Ordnung in gedrängter Kürze hier wiederzugeben:

I. K. M. 72jähriger gesunder Bauer. L. A. 14—15 Jahre alter, in hohem Grade überreifer Star, mit verdickter Kapsel. Extraction am 21. September 1876. Längeres Streichen der Hornhaut und mehrfaches Eindringen mit der Pincette zum Herausholen der Kapsel, was aber nicht gelang. Nachmittag kerat. striata. Am 22. Kammerwasser getrübt, Chemosis. Am 23. Hornhaut in der Wundgegend dicht infiltriert. Am 24. Ringsabseess. (Nach Becker sollte eine derartige Abseedierung nach Gräfe'schen Extraetionen gar nicht vorkommen.) Später Vereiterung der Cornea, Leucombildung. Lichtempfindung erhalten geblieben.

II., III. F. G., 76jähriger Grundbesitzer. Trinker mit mässigen Symptomen des Alkoholismus. Am rechten Auge sieht er seit sechs, am linken seit einem Jahre nicht. Pupillen erweitern sich sehr schwer und in kaum merklichem Grade auf Atropin.

R. A., operiert am 10. Jänner 1877. Nachträgliche Verlängerung der Wunde mittelst der Schere. Am zehnten Tage fängt die bis jetzt schleichende Iritis an, grössere Exsudatmassen zu liefern. Langsam bildet sich vollständige Pupillensperre aus. Am 3. März Iridotomia simplex, ohne Erfolg. Am 8. Mai Iridotomia duplex, deren Oeffnung sich aber verschliesst. Iris legt sich ganz an die theils narbige, theils gräulich verfärbte Hornhaut an. Ein weiterer Eingriff wäre zwecklos. Lichtempfindung.

L. A., operiert am 10. Februar. Auch hier muss die Wunde mit der Schere verlängert werden; grössere Blutung. Am neunten Tage Iritis. Am 3. März Punctio corneae, wodurch das Blut entfernt wird, später vollständige Pupillensperre. Am 8. Mai Iridotomia duplex, die eine linsengrosse Pupille zur Folge hat, welche aber durch Blut verdeckt ist, so dass Patient bei seiner Entlassung nur die Handbewegungen sieht. Später konnte er — wie uns berichtet wurde — grössere Gegen-

OPHTHALMIC HOSPITAL

stände erkennen, so dass eine gute Sehkraft zweiter Ordnung zu erwarten ist.

IV. P. A., 58jähriger Bauer, gesund, kräftig gebaut, wurde am rechten Auge mit gutem Erfolge operiert. L. A., Cataracta tumescens. Am 8. Februar Extraction, während welcher sich Patient sehr unruhig verhält. Im dritten Momente zeigt sich Glaskörper in der Wunde, der auch während der Excochleation mit dem Pagenstecher'schen Löffel nicht zu fliessen aufhört, so dass beiläufig $^1/_6$ davon verloren geht. Der Wundverschluss wurde dadurch bis zum zwölften Tage verzögert. Die grossen Schmerzen nach der Operation, sowie die nach einigen Stunden schon aufgetretene Chemosis haben — bei vollständigem Fehlen iritischer Symptome — die Annahme einer schweren Cyclitis gerechtfertigt, deren Existenz dann gänzlich ausser Zweifel gesetzt wurde, als sich die Wundgegend am 23. Tage einzuziehen begann. Dieser Process gieng später so weit, dass eine tiefe Furche die obere Hälfte der Hornhaut von der Sclera — sozusagen — ganz abgeschnürt hatte.

Am 16. Tage konnte Patient noch die Finger zählen, am 35. aber hatte er nur mehr Lichtempfindung. Bei einer späteren Untersuchung konnten wir es constatieren, dass die Schrumpfung des cyclitischen Exsudates eine Netzhautablösung nach sich gezogen hatte. Die Retina hatte sich nämlich in ihrer äusseren Hälfte ganz abgelöst, wurde gegen die Wunde gezerrt, bis zur Mittellinie vorgezogen, so dass sie das Auginnere wie eine senkrechte Scheidewand in zwei Hälften getheilt hatte. Dem entsprechend blieb auch die Lichtempfindung nur in der äusseren Hälfte des Gesichtsfeldes erhalten.

V. K. G., 54jähriger, kräftig gebauter Schäfer, am linken Auge ein reifer Star. Extraction am 4. Juni 1877. Wundverlängerung durch Scherenschnitt: grosse Menge zurückgebliebener Rindensubstanz. Grössere Reizung nach der Operation, am neunten Tage Chemosis und cyclische Symptome. Bei seiner Entlassung ist die Entzündung noch nicht abgelaufen, in der Pupille dicker, quellender Nachstar, ausgezeichnete Lichtempfindung. Wie er sich im laufenden Schuljahre wieder vorstellt, ist die Pupille schon ganz frei, aber grosse Glaskörpertrübung vorhanden.

VI. D. G., 54jähriger Taglöhner, zeigt die ausgesprochensten Symptome eines Alcoholismus chronicus. Nasen- und Gesichtshaut scharlachroth, sein Blick blöde, das Seelenleben herabgedrückt, seine klägliche Erscheinung jede Spur einer Energie entbehrend. Sein rechtes Auge ist im vergangenen Jahr nach ganz normaler Operation zugrunde gegangen. Am linken Auge ein reifer Star, Pupille kann durch Atropin durchaus nicht erweitert werden. Operation am 21. October 1876. Nachmittag schon Iritis, dann Panophthalmitis und Schrumpfung.

VII. V. G., 74jähriges Mütterchen, mit schlaffer Haut, ungesundem Aussehen und atonischen, beinahe wassersüchtigen Schleimhäuten. Am linken Auge, den 7. April 1877, eine ganz normale Operation. Schon am ersten Tage eine eitrige Iridocyclitis, dann Panophthalmitis und Schrumpfung. Wunde und Hornhaut nehmen an der Entzündung geringen Antheil.

VIII. F. B., 38jähriger Bauer mit enormer Fettleibigkeit. Der überreife Star seines rechten Auges wird am 18. Mai 1877 durch ganz normale Operation entfernt. Iridocyclitis, Ringabscess und dann Schmelzung der Cornea, Schrumpfung.

Aus diesen Krankengeschichten ergibt sich, dass in den fünf ersten Fällen die schlechten Erfolge abnorm verlaufende Operationen begleiteten. Ganz ungezwungen lässt sich der ungünstige Ausgang von den betreffenden operativen Eingriffen im Fall I, IV und V ableiten, wo die Entzündung bei ganz gesunden, die beste Prognose gestattenden Patienten geradezu dem Operationsvorgange zuzuschreiben ist. Nicht so ins Auge fallend ist dieser Einfluss im Fall II und III, wo eine kleinere Reizung zwar der Operation auf dem Fusse folgte, die grössere Entzündung aber am zehnten, respective neunten Tage auftrat.

Wir finden aber auch in diesen, wie auch in den drei letzten Fällen — wo die Operation ganz normal verlief — etwas, das uns der Erklärung der Misserfolge etwas näher bringen kann: nämlich den Habitus der Patienten.

Es ist eine altbekannte Thatsache, dass die Operationen bei Alkoholismus eine schlechtere Prognose zulassen. Die Fälle II, III und IV beziehen sich aber auf Trinker, bei denen es nicht dem Zufall, sondern zweifellos constitutionellen Ursachen zuzuschreiben ist, dass sie durch die Extraction beide Augen verloren.[1] Bemerkenswert ist ausserdem, dass die Pupillen in allen diesen Fällen dem Atropin hartnäckig Widerstand leisteten.

Diese schlechte Prognose wird auch auf sehr fettleibige Personen ausgedehnt, die Erklärung aber, welche die schlechteren Resultate nur dem unruhigen Verhalten solcher Patienten zuschreiben will, kann uns durchaus nicht befriedigen. Wir wären viel geneigter anzunehmen, dass eine enorme Fettleibigkeit die Lebensfähigkeit des Organismus untergräbt. Wir können uns hier nicht in die Auseinandersetzung des „Wie" einlassen, wir verweisen einfach auf die schlechte Prognose, welche die internen Aerzte bei Typhus oder Lungenentzündung fetter Personen stellen. Wenn der fette — oder sagen wir — verfettete Orga-

[1] Ich bin überzeugt, dass auch heutzutage — in der Aera der sorgfältigen Asepsis und Antisepsis — manche Augen von Trinkern durch Operation zugrunde gehen.

nismus bei diesen entzündlichen Krankheiten nicht genügenden Widerstand leisten kann, warum sollte sich die Sache nach Verwundungen verschieden gestalten? Ich zögere nicht, den Misserfolg in unserem VIII. Falle der aussergewöhnlichen — in solchem Maasse selten sichtbaren — Fettleibigkeit zuzuschreiben.

Unerklärt bliebe noch die Panophtalmitis in unserem VII. Falle. Es ist aber auch noch nicht erschöpft, was wir von dem — eine schlechte Prognose bietenden — Aussehen sagen wollten.

Es ist ein kühnes Unternehmen, mit Worten wiedergeben zu wollen die schwer zu beschreibenden Veränderungen in der Gesichtsfarbe, im Ausdruck, im ganzen Wesen solcher — unsere Hülfe suchenden — Personen, welche auf den ersten Blick einem Praktiker ominös erscheinen, so dass er nur sehr unwillig nach dem Messer greift, da er weiss, dass sein Eingriff von gefährlichen Entzündungen gefolgt werden muss. Ich werde dennoch versuchen — wenn das Bild auch unsicher und unvollständig wird — mit einigen Zügen diesen Habitus zu skizzieren.

Wir können — wenn die Person sonst auch ganz gesund und auch genügend genährt erscheint — keine glatte Heilung nach Extractionen erwarten, wenn das Individuum an seinem ganzen Organismus die Zeichen einer Atonie und eines Herabgekommenseins zeigt, seine Haut und Schleimhäute schlaff sind, die ausgedehnten Venen an dem beinahe wassersüchtig gedunsenen Gesicht ein feines Netzwerk bilden, und — fügen wir bei, wenn es auch ein wenig übertrieben erscheint — wenn diese Gedunsenheit dem ganzen Gesicht einen gewissen, blöden Ausdruck verleiht. (In unseren Fällen hatten wir wenigstens dieses letzte Symptom auch nicht entbehrt.)

Dies wäre beiläufig das — mit blassen Farben wiedergegebene — Bild des Habitus, welchen wir uns nach einer Beschreibung sehr schwer vorstellen können, der sich aber nach einmaliger Betrachtung unauslöschlich in unser Gedächtnis einprägt. Das hier geschilderte Herabgekommensein können wir als Ursache der Panophthalmitis in unserem VII. Falle beschuldigen.

Aus einigen der obigen Krankengeschichten musste sich noch ein vierter Umstand ergeben, der einen Einfluss auf die Prognose hat. Das ist nämlich die Unmöglichkeit, die Pupille durch Atropin zu erweitern. Eine öfters gemachte Erfahrung hat uns gelehrt, dass in solchen Fällen die Extraction immer wenigstens eine geringergradige Iritis, meistens aber stärkere Entzündungen zur Folge hat.

Und so hätten wir die Erklärung aller unserer Verluste. Können wir aber die so gesammelten Erfahrungen auch praktisch verwerten?

Ich glaube ja. Ich bin fest überzeugt, dass wir wenigstens einen Theil der sonst zweifellos verlorenen Augen durch die vorbereitende Iridektomie retten können. Diese kleinere Operation können auch die weniger lebensfähigen Organismen ertragen, die Operation selbst aber kann den Stoffwechsel der Iris und des ganzen Uvealtractus so günstig umstimmen, dass das Auge dann die mit der Extraction einhergehende grössere Verwundung auch überleben kann. Wir brauchen nur an die günstige Wirkung der Iridektomie bei chronischer Iritis zu denken. Wenn durch dieselbe bestehende Entzündungen zu heilen sind, so können wir auch erwarten, dass sie auch die Neigung zu Entzündungen bekämpfen kann und wird.[1])

Arlt empfiehlt — in seiner Operationslehre — die vorbereitende Iridektomie bei weichen Staren als Voroperation des Starschnittes, wenn die Pupille sich auf Atropineinträufelungen nicht erweitert. Ich würde die Indicationen erweitern und die Iridektomie empfehlen: 1. Für alle jene Fälle, in welchen die Pupille dem Atropin hartnäckig widersteht, 2. für Stare der Trinker, 3. für Stare aussergewöhnlich fetter Personen und 4. für jeden Fall mit dem oben beschriebenen herabgekommenen Habitus.

Wir können zwar noch nicht den Wert eines derartigen Vorganges mit vielen Beispielen belegen, wir können aber dennoch schon einen Fall erwähnen, an welchem die oben erwähnten Voraussetzungen eine mächtige Stütze finden.

K. J., Bauer, kam im Frühjahr 1877 in unsere Klinik. L. A., Catar. amaurotic. R. A., einfacher überreifer Star. Am Gesicht der oben geschilderte ominöse Habitus, der uns dazu bewog, bei ihm die Iridektomie der Starextraction vorauszuschicken. Dies geschah auch in der glattesten Weise und siehe da, schon diese — in unserer Klinik gewöhnlich sehr harmlose — Operation hatte eine ungewöhnlich starke Reaction nach sich gezogen. Unter anderem hat eine mehrere Tage andauernde Chemosis unseren Verdacht bezüglich der grossen Empfindlichkeit des Individuums vollauf gerechtfertigt. Schliesslich beruhigte sich das Auge, und die Extraction wurde an demselben im Laufe des Sommers (am Lande) gemacht und die Wundheilung verlief unter geringen entzündlichen Symptomen, so dass das erwünschte Ziel endlich doch erreicht wurde.

---

[1]) Wir dürfen nicht vergessen, dass die vorbereitende Iridektomie auch dadurch günstig wirkt, dass die Wunde der Iris schon verheilt ist, bevor wir zur Extraction schreiten, und dadurch wird die bei der Staroperation gesetzte, der Infection besonders zugängliche frische Wundfläche bedeutend verkleinert.

Die übrigen Rubriken unserer Tabelle werden wir sehr kurz behandeln.

Die Gräfe'schen Extractionen in einem Falle von Catar. traumatica und achtmal bei complicierten Staren (zweimal Hornhautnarben, siebenmal beschränktes Gesichtsfeld, einmal hochgradige Myopie und einmal totale hintere Synechie) boten nichts Erwähnenswertes.

Von den Extractionen nach Weber werden wir bei einer anderen Gelegenheit ausführlicher sprechen. Von acht Operationen einmal Panophthalmitis 12·5 Proc. Verlust.

Lappenextraction nach Beer haben wir nur bei einem Individuum, das an beiden Augen cataracta dislocata hatte, ausgeführt. Am R. A. zerriss der zur Extraction angewandte Löffel die Linse in der Mitte. Die zurückgebliebene Hälfte zog Iridocyclitis und Pupillarverschluss nach sich. Am L. A. ist die höchst schwierige Extraction sehr gut gelungen. S. = $^{18}_{200}$.

Eine Wenzel'sche Extraction machten wir an einer Cataracta accreta traumatischen Ursprunges, wo auch die Lichtempfindung schlecht und die Hoffnung auf Erfolg sehr gering war. Nach der Operation schwand auch die Hoffnung auf Besserung.

Einfache Linearextractionen (nach Jäger) und Discissionen wurden in diesem Jahre nur bei complicierten Staren angewendet. Daher die weniger befriedigenden Erfolge. Bei einem traumatischen Stare jedoch ist die Sehschärfe auf $^{20}/_{20}$ gestiegen.

Damit unsere Tabelle alle gegen Cataract angeführten Operationen enthalte, sind darin mit gutem Erfolg gemachte Iridektomie und sieben Discissionen verzeichnet. Letztere wurden gegen Nachstare, die aus vergangenen Jahren oder von fremden Operateuren stammen, ausgeführt, während die übrigen (sich auf die diesjährigen Nachstare beziehenden) Discissionen in der Rubrik der Nachoperationen enthalten sind. Ihre Gesammtsumme beträgt 21. Ihre Wirkung war gewöhnlich nicht mehr als dass sich die Sehkraft um eine Reihe der Snellen'schen Tafeln (z. B. von $^{20}/_{100}$ auf $^{20}/_{70}$) besserte.

Was endlich die uralte Reclination anbelangt, so wurde sie nur zweimal und nur bei Staren mit trockener Hülse gemacht. Der erste Patient (ein kleines Kind) ertrug die Operation sehr leicht, bei dem zweiten (einem erwachsenen Manne) verursachte aber schon diese leichte und durchaus nicht quellungsfähige Starform eine langwierige Reizung.

Methode der Operation	Starform	Klinik	Filiale	Ablauf der Operation: Normal	Verhältnism. grosse Wunde	Zu kleine Wunde	Wundverl. m. d. Schere	Starke Blutung i. d. vord. Kammer	Glaskörper im II. Moment	Glaskörper im III. Moment	Glaskörper im IV. Moment	Eindringen m. d. Pincette	Extr. sammt Kapsel	Längeres Streichen d. C.	Grössere Starreste	Verrenkung des Kernes	Fehlen d. Bindehaut-Lappens	Heilungsverlauf: Normal	Mehrtägiges Kladen der Wunde	Nachblutung m. Wundsprengung
A. Gräfe.	1. Einfache																			
	Cat. nond. mat.	18	5	11	1	.	3	2	.	2	2	1	.	3	3	.	1	11	1	2
	Catar. matur.	21	8	19	1	2	4	2	1	.	1	1	1	1	1	.	.	15	1	3
	Cat. hyperm.	42	12	24	5	.	4	11	2	1	8	7	2	2	2	.	1	19	4	5
	Cat. Morgagn.	3	3	3	.	.	.	2	.	.	1	.	.	.	.	2	.	4	.	1
	Summe . .	84	28	112	57	7	2	11	17	3	3	12	9	3	6	6	2	2	49	6	11
	2. C. traumat.	1	.	.	.	.	.	.	.	.	.	.	.	.	1	.	.	.	1	.	.
	3. C complicata	8	.	2	.	.	.	.	.	3	1	2	.	.	2	1	.	4	2	.
	Summe der E. v. Gräfe . .	121		59	7	2	11	17	3	6	13	11	3	7	8	3	2	54	8	11
B. Weber.	Cat nond. mat.	3	1	4	.	.	.	.	.	.	.	.	.	.	.	.	.	1	.	.
	Catar. matur.	2	1	2	.	.	.	.	.	.	.	1	.	1	.	.	.	1	.	.
	Cat. hypermat.	1	.	1	.	.	.	.	.	.	.	.	.	.	.	.	.	.	.	.
	Summe . .	8		7	.	.	.	.	.	.	.	1	.	1	.	.	.	2	.	.
C. Beer.	Cat. dislocata	2	.	.	.	.	.	.	.	.	1	.	.	.	1	.	.	.	.	.
D. Wenzel.	Cat. accreta	1	.	.	.	.	.	.	.	.	.	.	.	.	1	.	.	.	.	.
E. Extr. lin. splex. Jäger.	C. accreta	1	.	.	.	.	.	.	.	1	.	.	.	.	.	.	.	.	.	.
	C. natatilis c.	1	.	1	.	.	.	.	.	.	.	.	.	.	.	.	.	.	1	.
	C. membr. compl.	1	.	1	.	.	.	.	.	.	.	.	.	.	.	.	.	1	.	.
E. l. s. c. iridec.	C. traumatica	3	.	3	.	.	.	.	.	.	.	.	.	.	.	.	.	1	.	.
		6	.	5	.	.	.	.	.	1	.	.	.	.	.	.	.	2	1	.
F. Discissio.	C. partialis	2	.	2	.	.	.	.	.	.	.	.	.	.	.	.	.	2	.	.
G. Reclinatio.	C. aridosiliqu.	2	.	2	.	.	.	.	.	.	.	.	.	.	.	.	.	1	.	.
H. Iridectomia.	C. polar. post	1	.	1	.	.	.	.	.	.	.	.	.	.	.	.	.	1	.	.
I. Discis. p. c.	Cat. secund.	1	1	2	.	.	.	.	.	.	.	.	.	.	.	.	.	2	.	.
K. Disc. p. scler.	Cat. secund.	4	1	5	.	.	.	.	.	.	.	.	.	.	.	.	.	5	.	.
Summe der Staroperationen .		118	32	150	.	.	.	.	.	.	.	.	.	.	.	.	.	.	.	.

Heilungsverlauf									Ausgänge										Nachoperationen					Erfolg				
Spontane Nachblutung	Wundsprengung ohne Blutung	Keratitis striata	Hornhautvereiterung	Iritis	Cyclitis	Irido kyklitis	Panophthalmitis	Langwierige Bindeh.-Reizung	Normal	Feiner Nachstar	Dichter Nachstar	Glaskörpertrübungen	Iris-Einklemmung	Ablatio retinae	Pupillensperre	Pseudocornea	Schrumpfung	Discissio per corneam	Discissio per scler.	Punctio	Iridotomia	Reizung nach d. Nachoperation	I. Ordnung	II. Ordnung $^{20}/_{200}$—$^{10}/_{200}$	II. Ordnung $^{10}/_{200}$—$^{20}/_{200}$	III. Ordnung Lichtempfindung verbesserungsfähig	III. Ordnung Lichtempf. unverbess.	III. Ordnung 0
2	.	4	.	4	1	.	.	.	5	12	5	.	.	1	.	.	.	3	1	1	.	1	22	.	.	.	1	.
.	.	7	.	3	1	.	1	2	11	12	3	.	1	.	1	.	1	1	2	1	1	.	25	1	.	2	.	1
3	1	11	1	8	.	1	1	8	14	25	9	2	.	.	1	1	2	1	3	4	1	.	45	2	3	.	2	2
.	.	.	.	.	.	.	.	1	1	5	.	.	.	.	.	.	.	.	.	.	.	.	6	.	.	.	.	.
5	1	22	1	15	2	1	2	11	31	54	17	2	1	1	2	1	3	5	6	6	2	1	98 (87·6%)	3 (7·1%)	3	2	3 (5·3%)	3
.	.	.	.	.	.	.	.	.	.	1	.	.	.	.	.	.	.	1	.	.	.	.	1	.	.	.	.	.
1	.	1	.	.	.	.	.	2	3	1	4	.	.	.	.	.	.	1	1	.	.	.	4	2	1	1	.	.
6	1	23	1	15	2	1	2	13	34	56	21	2	1	1	2	1	3	7	7	6	2	1	103	5	4	3	3	3
.	.	1	.	2	.	.	.	.	.	3	.	.	1	.	.	.	.	.	.	.	.	.	3	.	1	.	.	.
.	.	1	.	.	.	.	1	.	1	1	.	.	.	.	.	.	1	.	.	.	.	.	2	.	.	.	.	1
.	.	1	.	.	.	.	.	.	.	1	.	.	.	.	.	.	.	.	.	.	.	.	1	.	.	.	.	.
.	.	3	.	2	.	.	1	.	1	5	.	.	1	.	.	.	1	.	.	.	.	.	6	.	1	.	.	1
.	.	.	.	.	1	1	.	.	1	.	.	.	.	.	1	.	.	.	.	.	.	.	.	1	.	1	.	.
.	.	.	.	1	.	.	.	.	.	.	.	.	.	.	1	.	.	.	.	.	.	.	.	.	.	.	1	.
.	.	.	.	1	.	.	.	.	.	.	1	.	.	.	.	.	.	.	.	.	.	.	1	.	.	.	.	.
.	.	.	.	.	.	.	.	.	1	.	.	.	.	.	.	.	.	.	.	.	.	.	.	.	1	.	.	.
.	.	.	.	.	.	.	.	.	1	.	.	.	.	.	.	.	.	.	.	.	.	.	.	.	1	.	.	.
.	.	.	.	2	.	.	.	.	.	2	.	.	.	.	1	.	.	.	.	1	.	.	2	.	.	1	.	.
.	.	.	.	3	.	.	.	.	2	2	1	.	.	.	1	.	.	.	.	1	.	.	3	.	2	.	1	.
.	.	.	.	.	.	.	.	.	1	1	.	.	.	.	.	.	.	.	1	2	.	.	1	.	1	.	.	.
.	.	.	.	.	1	.	.	.	2	.	.	.	.	.	.	.	.	.	.	.	.	.	2	.	.	.	.	.
.	.	.	.	.	.	.	.	.	1	.	.	.	.	.	.	.	.	.	.	.	.	.	1	.	.	.	.	.
.	.	.	.	.	.	.	.	.	1	1	.	.	.	.	.	.	.	.	.	.	.	.	2	.	.	.	.	.
.	.	.	.	.	.	.	.	.	4	1	.	.	.	.	.	.	.	.	.	.	.	.	5	.	.	.	.	.
.	.	.	.	.	.	.	.	.	.	.	.	.	.	.	.	.	.	.	.	.	.	.	123	6	8	4	5	4

Starextractionen der Budapester Augenklinik in den Schuljahren 1877/78 und 1878/79.

Von Dr. *Ludwig Juhász.*[1])

In den zwei — oben bezeichneten — Schuljahren sind in unserer Augenklinik im Ganzen 326 starkranke Augen operiert worden.

Diese Summe vertheilt sich in Bezug auf die Operationsmethode und die Starform folgendermaassen:

Extractio sec. Gräfe	Catar. senil. simpl.	239
„ „ „	„ „ complicat.	26
„ „ Weber	„ „ simpl.	6
„ „ „	„ „ mollis	3
„ linear. simpl.	„ totalis moll.	12
„ „ „	„ membranac.	4
Discissio per corn.	„ total.	15
„ „ „	„ membranac.	2
„ „ scler.	„ „	7
Dislaceratio	„ „	2
Reclinatio	„ calcar. et aridosil.	3
Extr. sec. Beer	„ accreta	1
„ „ Wenzel	„ „	3
Iridectomia	„ cystic et partial.	3
	Summe . .	326

Zu dieser Summe sind dann noch 101 Vor- und Nachoperationen zu rechnen, welche an den 326 Augen noch vollzogen wurden.

Für die überwiegende Mehrzahl der uncomplicierten Stare haben wir auch in diesen Jahren die Gräfe'sche Extraction beibehalten, welche in den sämmtlichen 239 Fällen folgende Resultate lieferte:

[1]) Autoreferat. Das ungarische Original ist im Orvosi Hetilap „Szemészet" 1880, Nr. 2 und 3, erschienen.

Starform	Zahl der Operationen	Davon: Durch Zufälle complicierte Operationen	Davon: Durch Zufälle complicierte Heilungen	End-Resultate: I. Classe	II. Cl. $^{20}/_{200}$—$^{10}/_{200}$	II. Cl. $^{10}/_{200}$—$^{1}/_{200}$	III. Classe: Lichtempfind. verbesserlich	III. Classe: Lichtempfind. unverbesserl.	III. Classe: 0
Catar. nond. mat. . . .	24	8	12	22	.	2	.	.	.
„ matura	72	19	28	66	3	1	. .	.	2
„ hypermat.	126	46	45	116	3	3	1	1	2
„ Morgagnian. . . .	17	5	5	15	1	.	.	1	.
Summe . . .	239	78	90	219	7	6	1	2	4
		32·6%	37·6%	91·6%	5·9%			2·5%	

Wenn wir diese Tabelle mit unserem letzten Ausweise vergleichen, fällt uns nicht nur das günstigere Verhältnis (2·5 %) der Verluste, sondern auch die bei weitem geringere Zahl der Zufälle auf, welche die Operationen complicierten.

Und wenn wir in Betracht ziehen, dass bei den 78 von der Norm abweichenden Operationen eine:

übergrosse Wunde in . . . . . 5 Fällen
Erweiterung der Wunde (mit der Schere) in . . . . . 10 „
stärkere Blutung in . . . . . 27 „
Glaskörpervorfall in . . . . . 15 „
„ mit Auslöffelung des Starkernes in . . 3 „ } 20
„ und Auslöffelung des Stares sammt Kapsel in . . . . . 2 „
Eindringen mit der Pincette zur Entfernung der Kapsel in 6 „
Zurückbleiben grösserer Starreste in . . . . . 22 „

vorkam: so wird es allsogleich klar, dass gerade diejenigen Zufälle seltener wurden, welche wir am ehesten vermeiden können. Der Gebrauch der Schere zur Wundvergrösserung kommt nämlich in 4·2, Glaskörpervorfall in 8·4 und das Eindringen mit der Pincette in 2·5% der gesammten Operationen vor, im Gegensatz zu den 9·8, 16 und 8% des vergangenen Jahres.

Den Einfluss der Operationen auf den Heilungsverlauf und die Ausgänge soll folgende Tabelle ersichtlich machen:

Ausführung der Operation	Zahl der Operationen	Heilungsvorgang								Ausgänge						
		Normal	Wundsprengung	Nachblutung aus der Iris	Iritis	Cyklitische Schmerzen	Iridocyklitis	Keratitis suppurat.	Panophthalmitis	Normal	Feiner Nachstar	Gröberer Nachstar	Iridenklatis	Occlusio pupill.	Pseudocornea	Phthisis bulb.
Normal	161	103	31	4	26	5	1	1	2	18	106	32	1	2	1	2
Uebergrosse Wunde . .	5	2	.	.	2	.	1	.	.	.	3	1	1	.	.	1
Wundvergröss. m. d. Schere	9	6	.	1	2	.	.	.	.	1	7	1	1	.	.	.
Grosse Blutung	26	14	8	1	4	.	.	.	.	3	17	6	1	.	.	.
Glaskörpervorfall	8	5	2	.	1	.	1	.	.	1	5	2	.	.	.	.
„ und Auslöff. s. der Kapsel . .	2	2	.	.	.	.	.	.	.	2	.	.	.	.	.	.
Glaskörpervorfall und Auslöff. des Kernes . . .	3	1	.	.	1	.	1	.	.	.	1	1	1	.	.	1
Eindringen m. d. Pincette	5	4	.	.	.	.	1	.	.	1	1	2	.	1	.	.
Zurückbleibende grössere Starreste	20	12	4	1	2	1	2	.	.	1	2	17	.	.	.	.
Summe . . .	239	149	45	7	38	6	7	1	2	27	142	62	5	3	1	4

Aus dieser Tabelle — wo diejenigen Operationen, welche in mehr als einer Hinsicht von der Norm abweichen, nur einmal, und zwar unter dem Namen des wichtigsten Zufalles eingereiht sind — ist neuerdings ersichtlich, dass die stärkere Blutung, die Erweiterung der Wunde und der Glaskörpervorfall, wenn sie ohne anderweitige Complication vorkommen, kaum auf die Heilung störend einwirken. Dagegen erregen die massenhafteren Starreste etwas häufiger Entzündungen und verursachen selbstverständlich gröbere Nachstare. Das Eindringen mit der Pincette endlich, sowie auch die — durch harte Stare gebotene — übergrosse Wunde, besonders aber diejenigen Fälle des Glaskörpervorfalles, in welchen mit Hinterlassung des grössten Theiles der Rinde nur die Auslöffelung des Starkernes gelang, bilden die gefährlichsten Zufälle der Operation.

Was die grosse Zahl der Iritiden anlangt, die den Heilungsvorgang stören, so muss ich bemerken, dass hier nicht nur grosse Entzündungen, sondern schon die allerkleinsten, eben nur erkennbaren Grade einer Iritis mit eingerechnet sind, was schon dadurch bewiesen wird, dass von den 38 Fällen nur ein einziger eine Occlusio pupillae nach sich zog, und seitdem wurde auch diese durch Iridotomie bereits in einen Erfolg I. Classe umgewandelt.

Die unschuldige Keratisis striata liessen wir aus unseren Tabellen gänzlich weg, worin aber in einer umso grösseren Zahl die Wundsprengungen vorkommen. Zu bemerken ist nur, dass weder in den hieher gehörigen 45, noch in den 7 Fällen, wo eine Nachblutung aus der Iris sich eingestellt hatte, ein ungünstiger Ausgang nachfolgte, nicht einmal die Zahl der unschuldigen Iritiden wurde dadurch gesteigert.

In der Rubrik der Ausgänge fällt die kleine Zahl (27) der ohne Nachstar (normal) geheilten Augen auf, was aber nur beweist, dass auch die winzigsten Fälle einer Cataracta secundaria mit der grössten Sorgfalt aufgezeichnet wurden. Bei Hinterlassen der Kapsel erreichten wir nur 18mal eine tiefschwarze Pupille, in den übrigen Fällen wurde das ganze Linsensystem mit dem Löffel entfernt (2mal), oder — Dank der verdickten und nicht eingerissenen Kapsel — mit dem Häkchen heraus befördert.

Von den übrigen Formen der Ausgänge will ich nur noch auf die geringe Zahl (5) der in die Wunde eingeheilten Iriszipfel hinweisen. Mit Rücksicht auf die Gefahren der Iridenkleisis trachteten wir auch noch diese Zahl zu verringern. Zu diesem Zwecke schnitten wir nachträglich den Zipfel, wo die Wunde noch nicht fest verklebt war, aus, oder machten eine Sphincterotomie, wenn schon Wochen seit der Operation verstrichen waren. Dieser letztere kleine Eingriff ist sehr empfehlenswert wegen seiner leichten Ausführbarkeit sowie seiner Ungefährlichkeit. Wir stechen eine sichelförmige Nadel — gleichgiltig ob durch die Hornhaut oder Sclera — in den eingeheilten Irisschenkel ein und schneiden dessen Ringmuskel durch eine kleine hebelartige Bewegung des Nadelgriffes durch und entfernen somit jede Gefahr für die Zukunft.

Und so sind wir bei den Nachoperationen angelangt, deren Zahl und Vertheilung aus der folgenden Tabelle zu ersehen ist.

Nachoperation	Zahl	Hat einen Erfolg gehabt	Reaction wurde verursacht
Nachträgliche Ausschneidung eines Iriszipfels	1	1	.
Sphincterotomie	1	1	.
Punction zur Blutabzapfung . .	24	6	4
Discissio per scleram	20	14	10
Dislaceratio	2	1	1
Iridotomia dupl.	2	2	.
Summe . .	50	35	15

Die grosse Zahl der Punctionen ergiebt sich aus dem häufigen Vorkommen von Nachblutungen. Einen Erfolg schrieben wir auf, wenn gar

kein oder nur sehr wenig Blut zurückblieb. Die Reaction bestand in einer Injection der Bindehaut, geringfügiger Iritis oder cyclitischen Schmerzen.

Nach den Discissionen stellte sich oft (10mal) eine Reaction ein, welche übrigens nach einer geringen Chemosis oder kurzdauernder Schmerzhaftigkeit ohne Spuren verschwand. So ganz unschuldig ist aber der Eingriff nicht.

Die Dislacerationen stammen von halb vollzogenen, einfachen Linearextractionen her, wobei der Haken den Nachstar zwar zerriss, aber nicht aus der Wunde heraus befördern konnte. Der Nachstar kehrte in einem Fall in seine Stelle zurück, im anderen blieb eine schwarze Pupille bestehen.

Die zwei Iridotomia duplex hatten einen vollständigen Erfolg; durch diese wurde die Zahl der Occlusionen um zwei verringert, und dadurch erreichten wir die Endresultate, welche unsere zweite Tabelle aufweist.

Nach derselben war der errungene Erfolg I. Classe bei 219 Fällen (91·6%). Davon war die Sehschärfe $^{20}/_{20}$ bei 3, $^{20}/_{30} = 12$, $^{20}/_{40} = 26$, $^{20}/_{50} = 30$, $^{20}/_{70} = 69$, $^{20}/_{100} = 49$ und $^{20}/_{100} =$ bei 30 Augen.

Von diesen 219 Fällen will ich mich im Folgenden nur mit zweien etwas eingehender befassen.

Der eine betrifft den 54jährigen Fuhrmann A. M. aus Eger, der durch den Vorgänger unseres jetzigen klinischen Chefs, durch Dr. Lippai, operiert wurde. In den Annalen der Klinik vom Jahre 1870 (Nr. 58) ist nach dem Namen von A. M. die Diagnose: Cataracta oc. utr. angemerkt und weiterhin stet da zu lesen: „Die Operation gesehah am linken Auge durch Extraction, den 19. Februar. Erfolg gut; er sieht gut.“ Im Jänner des Jahres 1872 hatte er die Klinik neuerdings aufgesucht. Im Protokolle aus dieser Zeit steht die Diagnose Cataracta oc. d. und die Bemerkung: „Extraction am rechten Auge, den 14. Februar. Erfolg gut.“

Derselbe Kranke kam nun im Mai 1878 in unsere Behandlung. An seinem rechten Auge entdeckten wir einen gewöhnlichen, massenhafteren Nachstar, den wir durch Dislaceration operierten (Sehkraft erhob sich von $^{8}/_{200}$ auf $^{20}/_{70}$). Ueberrasehend war aber das linke Auge, an dem wir ausser einer — der Beer'sehen Extraction entsprechenden — Hornhautnarbe, am unteren Pupillenrande eine hintere Synechie, hinter der Pupille aber einen vollständigen Star erblickten. Derselbe war gleichförmig bläulichgrau, enthielt keinen Kern, war mit dem Spiegel nicht zu durchleuchten und trug an seiner Kapsel ein paar mohnkorngrosse, kalkige Auflagerungen. Die vordere Kammer war nicht tiefer als gewöhnlich. Sehkraft $= {}^{1}/_{100}$.

In diesem Falle haben wir durch die bestimmten Angaben des Protokolles und des Kranken — der mit vollständiger Gewissheit behauptet,

dass er sein operiertes Auge zwei Jahre lang ganz gut gebrauchen konnte — den unzweifelhaften Beweis, dass wir eine neugebildete Linse vor uns haben, welche aber kataraktös entartete und sich verflüssigte, bevor ihre Fasern sich zu einem Krystallkörper consolidieren konnten.

Obzwar wir Fälle genug kennen, wo die eingerissene vordere Kapsel sich mit der hinteren verlöthet, den äquatorialen Theil der leeren Kapselhöhle in einen geschlossenen Schlauch umwandelt und dadurch zur Bildung des sogenannten Krystallringes Veranlassung gibt; und wenn wir auch aus den Versuchen von Milliot wissen, dass die Linse bei jungen Thieren beinahe gänzlich regeneriert werden kann durch neugebildete Fasern, so ist unser Fall — meinem Wissen nach — doch der einzige, wo nach Extraction nicht nur partielle, sondern vollständige Neubildung der Linse beim Menschen zustande gekommen ist, infolge Verschlusses der Kapselwunde und bei Intactbleiben der Kapselhöhle. Dadurch, dass die neue Linse dann starig entartete, wird der Fall nicht weniger interessant.

Es ist zu bedauern, dass aus den spärlichen Angaben der alten Klinik nichts vom Vorgange bei der Operation, von der Art und Weise der Kapselspaltung und von der Masse des etwaigen Nachstares zu ersehen ist. Es ist weiter zu bedauern, dass die Kapsel durch die geplante Pagensteeher'sche Extraction nicht in unseren Besitz gelangt ist. Als wir nämlich — zur Vorbereitung der Auslöffelung — die hintere Synechie mit dem stumpfen Haken lösen wollten, riss die Kapsel ein und die ziemlich grosse Menge des Stares zerfloss. Die Heilung verlief ungestört, Sehkraft — bei der Entlassung — $^{20}/_{70}$.

Der andere bemerkenswerte Fall betrifft den 58jährigen Geistlichen D. L., der im Juni 1877 an beiden Augen mit sogenanntem schwarzen (in der Wirklichkeit braunen) Star in unsere Behandlung kam. Ins linke Auge träufelten wir ihm Atropin ein. Schon nach etlichen Stunden waren die Lider in hohem Grade geschwollen, ihre Haut eczematös, schrundig, die tarsale Bindehaut starkt verdickt und — wie wenn eine dünne Speckschichte darüber ausgebreitet wäre — matt rosenfarbig; an der astförmig injicierten Conjunctiva bulbi kleine Blutunterlaufungen, an der Cornea endlich zwei kleine Randinfiltrate. Dabei war eine profuse Schleimsecretion vorhanden. Nach weiteren Atropintropfen wird die Entzündung noch intensiver, es stellt sich Chemosis und Iritis ein, so dass wir den Kranken vorläufig wegen Ende des Schuljahres, ungeheilt entlassen mussten.

Zum zweitenmal stellte er sich im Mai 1878 vor. Abends Atropin in beide Augen. Am Morgen dieselben Erscheinungen wie im vergangenen Jahre, nur in einem etwas geringeren Grade. Nicht einmal die Randinfiltrate blieben aus.

Unter solchen Umständen standen wir von der sofortigen Extraction ab und machten nach 11 Tagen an dem nach Weglassung des Atropins wieder beruhigten linken Auge die vorbereitende Iridektomie, die wir an dem höchst vulnerablen Auge für sehr nöthig erachteten. Dieselbe, sowie die im September erfolgte Extraction, hatte einen ganz glatten Verlauf und der Kranke erhielt eine Sehkraft von $^{20}/_{50}$. Bei diesen Operationen wurde das Atropin natürlich gänzlich vermieden, das angewandte Hyoscianin zwar gut vertragen, blieb aber ohne jeden Einfluss auf die Pupille.

Der Fall ist für uns nicht nur deswegen interessant, weil es innerhalb 5 Jahren die einzige, sicher constatierte Atropin-Conjunctivitis in unserer Klinik war, sondern auch deshalb weil die Entzündung gleich nach der ersten Einträufelung mit ganzer Heftigkeit ausbrach und nicht — wie gewöhnlich — erst durch längeren Gebrauch des Mittels verursacht wurde. Die Empfänglichkeit der Bindehaut für das Atropin hat im Verlaufe eines Jahres auch nicht abgenommen, da der erneuerte Gebrauch von einem neuen, charakteristischen Ausbruch gefolgt war.

Wenn wir nach dieser Abschweifung zu unseren Resultaten zurückkehren, können wir aus unserer zweiten Tabelle ersehen, dass die Zahl der Erfolge II. Classe sich auf 13 beläuft. Von diesen waren 9 durch massenhaftere Nachstare, 1 durch grösseres Hyphäma und zwei (mit Sehkraft $^{12}/_{200}$ und $^{18}/_{200}$) höchst wahrscheinlich durch feine Glaskörpertrübung bedingt. Es ist beinahe sicher zu erwarten, dass alle diese Fälle nach längerer Ruhe, oder durch kleine Nachoperationen in Erfolge I. Classe umgewandelt werden. Eine Besserung ist nur in einem einzigen Falle auszuschliessen, nämlich bei der 45jährigen G. F., die am linken Auge Glaucoma absolutum hatte, am rechten aber einen uncomplicierten Star, mit guter Lichtempfindung, guter Projection und höchstens etwas erhöhter Tension. Nach der Extraction bekam Sie einen Glaucomanfall und verliess unsere Anstalt mit Sehkraft $^{1}/_{100}$.

Was die dritte Classe der Erfolge anbelangt, so wird dadurch, dass zwei Pupillensperren (wie oben erwähnt) durch Iridotomie in die erste Classe vorgerückt wurden und in einem Falle nur ein einfacher, dicker, einer Nachoperation zugänglicher Nachstar der besseren Sehkraft im Wege steht: die Zahl unserer Verluste auf 6 (2·5 %) verringert, von denen 2 mit Lichtempfindung, 4 aber mit Schrumpfung des Augapfels davon kamen.

Von diesen Verlusten sind 3 bei ganz gesunden Individuen und nach völlig normal ausgeführten Operationen eingetreten. Hier fehlt also zur Erklärung der Misserfolge jede greifbare Ursache. Die zweite Hälfte der Verluste kann schon auf Abnormitäten der Operation bezogen werden. K. G., 60jähriger Bauer, hatte am linken Auge einen compacten dunklen Star, die Wunde musste viel grösser als gewöhnlich gemacht werden.

Nach 26 Stunden trat eitrige Iridocyclitis, später Phthisis bulbi ein. Bei M. G., 34jährige Bäuerin, wurde nach Operation der Cataracta Morganiana die Pincette behufs Entfernung der verdickten Kapsel eingeführt, nach Ausgleiten derselben aber erfolglos zurückgezogen. Nach 30 Stunden eitrige Keratitis; Lichtempfindung erhalten. Am anderen Auge führten wir (unter Voraussetzung einer grösseren Vulnerabilität der Person) die vorbereitende Irideetomie aus. Die später an demselben gemachte Extraction hatte einen vollständigen (Sehkraft $^{20}/_{30}$) Erfolg. Dem 62jährigen Bauer K. G. endlich wurde am linken Auge ein reifer Star extrahiert. Im zweiten Momente Glaskörpervorfall, dann Auslöffelung mit Hinterlassung grosser Rindenreste und starker Blutung. Dem Eingriff folgte eine plastische Iridocyclitis, dann Pupillensperre und endlich Schrumpfung.

Im ganzen können wir mit unseren Resultaten zufrieden sein, welche bei weitem die des vergangenen Jahres übertreffen. Und wenn wir uns nach der Ursache umsehen, so können wir (ausser dem Zufalle, der uns vielleicht widerstandsfähigere Patienten in die Hände spielte) mit Recht auf die Verminderung der Operations-Abnormitäten, also auf die vervollständigte Operationstechnik hinweisen und vielleicht auch auf die präparativen Iridektomien, die wir in allen Fällen anwandten, wo sie geboten erschien. Davon werden wir aber weiter unten noch kurz handeln.

Ausser den hier abgehandelten haben wir noch 26 Gräfe'sche Extractionen an complicierten Staren ausgeführt. Bei deren Zusammenstellung werden wir — selbstverständlich — nicht die errungene Sehschärfe zugrunde legen, weil es ja auch verzweifelte Fälle gab, wo wir den Eingriff nur versuchsweise machten, um dem Kranken wenigstens einen kümmerlichen Rest des Sehens wiederzugeben. Wir werden nur einfach angeben ob das Auge nach der Operation heilte oder zugrunde gieng. Wir werden auch die Zufälle der Operation, sowie die Störungen des Heilungsverlaufes ausser acht lassen, weil eben der Einfluss derselben auf die Resultate an diesen kranken Augen nicht so klar zu verfolgen ist, wie bei uncomplicierten Staren. (Siehe Tabelle Seite 139)

Der Vollständigkeit halber will ich aber die Sehkraft der 26 Augen aufzählen. 19 hatten S : I. Classe, 3 hatten S : II. Classe, in der III. Classe waren 2 verbesserungsfähige und 2 verlorene Augen.

Ich muss hier noch eine kurze Bemerkung über die vorbereitende Iridektomie machen, der ja unser statistischer Ausweis vom vergangenen Jahre eine so grosse Wichtigkeit bei der Verbesserung der Operationsaussichten zugeschrieben hat. In der obigen Tabelle sind sechs derartige Operationen aufgezählt. Zweimal bei Cicatrix adh. und zweimal gegen Glaucom angewendet, war sie sozusagen eine Nothwendigkeit, der sich jeder Operateur gefügt hätte. In den zwei anderen Fällen wandten wir aber die Iridektomie dem Principe folgend an, dass sie überall gemacht

Art der Complication	Zahl der Extractionen	Iridectomia praepar.	Nachoperationen					Resultat	
			Punction zum Blutablassen	Discissio p. scleram	Extractio linear. spl.	Iridotomia	Erfolg nach d. Nachoperation	Heilung	Verlust
Cicatr. corn. simpl. . . .	2	.	.	.	.	.	.	2	.
„ „ adhaer. . . .	3	2	.	.	1	.	1	3	.
Synechia poster.	6	2	.	1	.	1	2	6	.
Hochgradige Conjunctiv. .	2	.	.	1	.	.	1	2	.
Vorhergegangen. Glaucom	2	2	1	.	.	.	1	2	.
Fehlerh. Lichtempfindung	8	.	2	.	.	.	1	6	2
Hochgradig. Myopie . . .	3	.	.	.	.	.	.	3	.
Summe . .	26	6	3	2	1	1	6	24	2
			7					92·3%	7·7%

werden soll, wo die Pupille — sei es ohne greifbare Ursachen, sei es infolge hinterer Synechien — der Wirkung des Atropins hartnäckig widersteht. In beiden Fällen müssen wir eine hochgradige Vulnerabilität der Iris voraussetzen, dort von selbst erworben, hier durch die abgelaufene Iritis verursacht. Deswegen liessen wir die Iridektomie der Extraction in den hier erwähnten zwei Fällen mit hinterer Synechie vorausgehen, wo ausserdem noch eine Erschlaffung der Zonula und Linsenzittern vorhanden waren. (Erreichte Sehkraft an beiden Augen: $^{20}/_{70}$).

Es ist höchst schwer und gewagt, aus solchen vereinzelten Fällen auf einen unmittelbaren Nutzen der Iridektomie zu folgern, ich würde dieselbe aber dennoch indiciert finden in allen den Fällen, welche ich in meinem früheren Aufsatze erwähnte, schon aus dem Grunde, weil, wenn die Iridektomie um 4—6 Wochen der Starausziehung vorausgeht, die Wundfläche der Colobomschenkel — bei dieser zweiten Operation — schon lange vernarbt sein wird und so der Irritation durch die quellenden Linsenmassen mehr Widerstand leisten kann.

Ausser diesen sechs Fällen haben wir noch dreimal die in Rede stehende Operation ausgeführt. Zwei davon sind schon bei der Abhandlung der uncomplicierten Stare erwähnt worden, und eben aus diesen können wir auch manche Argumente in Hinsicht des wohlthätigen Einflusses der präparatorischen Iridektomie schöpfen. Der eine Fall betrifft

das Auge mit der Atropinconjunctivitis. Wir haben genügenden Grund, vorauszusetzen, dass an dem Auge, wo ein einziger Atropintropfen schon Hornhautinfiltrate und diese alsbald Iriti sverursachten; wo das Hyosciamin keinen Einfluss auf die Pupille hatte, wo also die Regenbogenhaut eine so auffällige Vulnerabilität an den Tag legte: der glatte Ablauf der Extraction nur der — 4 Monate vorausgeschickten — Iridektomie zu verdanken ist.

Der zweite, schon erwähnte Fall, betrifft M. G., bei welcher am rechten Auge nach Entfernung des Morgagni'schen Stares eitrige Keratitis entstanden ist. Am linken Auge hatten wir auch genügende Ursache ähnlichen Misserfolg zu fürchten, da die Spuren zerrissener hinterer Synechien auf eine abgelaufene Iritis hinwiesen. Nach einer vorbereitenden Iridektomie liess die Extraction und der Heilungsverlauf nichts zu wünschen übrig.

Während diese Fälle — wenn auch nicht die Gewissheit, so doch eine gewisse Wahrscheinlichkeit dafür bieten, dass die präparatorische Irisexcision die Heilung der Extractionswunde günstig beeinflusst, so beweist unser letzter Fall, dass sie auch kein Universalmittel bildet und nicht alle Fälle heilen kann.

F. G., 75jähriger Bauer, ganz gesund, nicht Alkoholist, hat am rechten Auge ein Leucoma adhaer., am linken einen nicht ganz reifen Star. Der Patient ist etwas fettleibig, seine Gesichtshaut durch ausgedehnte Venen röthlich, schlaff, beinahe oedematös gedunsen, seine Bindehaut succulent und ganz atonisch. Ausserdem blieb die Pupille auch nach mehrmaliger Atropineinträufelung beständig eng.

Wir sahen also vor uns einen Habitus, welchen ich in meiner früheren Abhandlung als gefahrdrohend bezeichnete. Die enge Pupille, besonders aber dieser Habitus, bewog uns, die vorbereitende Iridectomie zu machen. Dies geschieht im April 1878 mit der grössten Präcisität, aber das Auge ist darnach zwei Tage lang entzunden und dann füllt sich die Kammer nach einer Wundsprengung — welche in unserer Klinik auch nach Kataraktextractionen immer unschuldig war — mit Blut. Zweimal angewandte Punction entfernt nur das Blut, stillt aber nicht die Iritis, die endlich zur völligen Pupillensperre und — bei Erhaltung der Form — zur Erweichung des Augapfels und Verlust der Lichtempfindung führt.

Der Fall beweist, dass die vorbereitende Iridektomie auch nicht allen unseren Verlusten vorbeugen kann; beweist aber auch unleugbar meine Behauptung, dass man einzig und allein nach dem Habitus eine schlechte Prognose zu stellen berechtigt ist. Dieses Auge konnte nicht einmal die kleine Wunde der Iridektomie ertragen, wie hätte es denn die Extraction überstehen können.

II.

Die Weber'sche Extraction wird bei uns seit Jahren ausgeführt, wir haben aber noch nie eingehender über ihre Brauchbarkeit gesprochen. Jetzt ist es an der Zeit, über diese Methode etliche Worte zu sagen, weil sie künftighin in unserer Starstatistik — meiner Meinung nach — entweder gar nicht oder nur sehr vereinzelt vorkommen wird.

Denn, wenn der Grundgedanke der Operation auch genial genannt werden kann, so sind wir doch genöthigt, einzugestehen, dass die praktischen Erfolge weit hinter den Erwartungen zurückbleiben.

Es ist zwar nicht zu leugnen, dass die Heilung bei glatt ablaufenden Fällen am schnellsten erfolgt, die Operationswunde der Sprengung am meisten widersteht, in zwei Tagen fest verlöthet und dadurch den Kranken am frühesten aus der schwer erträglichen Bettlage befreit; aber diesen unzweifelhaften Vortheilen stehen die grossen Nachtheile gegenüber, welche eben aus den häufigen Störungen der Heilung entspringen oder schon gleich bei der Operation sich fühlbar machen.

Unser erster Einwurf betrifft gleich die Hohllanze, welche eben wegen ihrer gekünstelten Form schwer in guter Qualität zu bekommen und schwer zu schärfen ist wenn sie stumpf geworden. Dies ist besonders für Landärzte wichtig und einer grösseren Verbreitung der Operation hinderlich. Wenn wir aber von diesem Umstand auch ganz absehen, so bleibt noch an der Form der Lanze genug auszustellen. Wir haben nämlich die Erfahrung gemacht, dass auch die gut geschärfte Lanze nur mühsam im Gewebe der Hornhaut vorwärts dringt und oft die Cornea beim Vorschieben einstülpt, anstatt leicht vorwärts zu gleiten, wie unsere gewöhnlichen Lanzen. Dies wird einestheils durch die verhältnismässig grössere Dicke des Instrumentes verursacht, anderntheils aber durch den stumpferen Winkel, den seine Spitze bildet, welche von der — zum Durchdringen der Gewebe geeigneten — Keilform sehr abweicht.

Es ist einleuchtend, dass zum Vorschieben dieses herzförmigen Instrumentes eine viel grössere Kraftanwendung nöthig ist, und dass die Wundlefzen dadurch mehr gequetscht werden, so dass auch in gut geheilten Fällen nicht selten breite Narben daraus resultieren. Ein weiterer Nachtheil der Lanze ist, dass wir dieselbe sehr weit, ganz bis zum entgegengesetzten Cornealrande vorschieben müssen, um eine für grössere Stare genügend grosse Wunde zu erhalten. Denn es ist jedem Operateur bekannt, wie schwer es ist, ein lanzenförmiges Instrument in der vordern Kammer sehr weit vorzuschieben, besonders wenn die Hornhaut von dessen Spitze eingestülpt wird.

Uns ist wenigstens dieses Manöver oft nicht gelungen und die natürlichen Folgen davon waren: eine ungenügend kleine Wunde, starke

Quetschung der Wundlefzen bei der Expulsion, und die öftere Nothwendigkeit, die Schere zum Zwecke der Wundvergrösserung anzuwenden.

Und so ist gerade die Form der Lanze, aus der die grössten Vortheile der Operation resultieren sollten, eben die Ursache der wichtigsten Hindernisse bei der Ausführung.

Kaum weniger wichtig ist aber bei der Operation die allzugrosse Quetschung der Iris, wenn wir — nach Weber's Vorschrift — entweder keine oder nur eine sehr kleine Iridektomie machen. Endlich ist noch von einer gewissen Wichtigkeit die übergrosse Häufigkeit von Einheilung der Iriszipfel in die Wunde.

Die schwere und unsichere Ausführung der Operation, die aus der Quetschung der Cornea und Iris resultierenden Störungen der Heilung, sowie vielleicht auch die grosse Zahl der Iridenkleisis mögen es verursacht haben, dass diese Methode nicht allgemein anerkannt wurde, und dass vielleicht nur Arlt, Knapp, Rothmund und Classen dieselbe in grösserer Ausdehnung anwandten. Knapp und Rothmund weisen eine ansehnliche (8 Proc.) Verlustziffer auf; Classen dagegen hat dafür nur Worte des Lobes, obzwar er nur in 80 Proc. einen vollständigen Erfolg dabei erreichte; Arlt endlich, dessen Angaben — den Verlust anlangend — am meisten mit den unsrigen übereinstimmen (77 Proc. I., 17 Proc. II. und 6 Proc. III. Classe) spricht nur sehr reserviert vom Werte derselben.

Wenn wir mit Knapp der weiteren Verwendung der Methode entsagen, so ist das durch die folgenden Erfolge der vergangenen zwei Jahre genügend motiviert:

Starform	Zahl der Operationen	Vorgang b. d. Operation		Ablauf d. Heilung		Ausgänge			Nachoperationen			Endresult.	
		Normal	Vergrösserung der Wunde	Normal	Iritis	Normal u. feiner Nachstar	Occlusio p.	Iridenkleisis	Disciss. p. scl.	Sphincterotomia	Iridotomia	I. Classe	II. Classe
Catar. senil. spl. .	5	3	2	2	3	1	.	4	3	2	.	5	.
„ Morgagnian.	1	.	1	.	1	.	1	.	.	.	1	.	1
„ mollis . . .	3	3	.	2	1	2	.	1	.	.	.	3	.
Summe . .	9	6	3 (33%)	4	5 (55%)	3	1	5 (55%)	3	2	1	8	1

Bei allen diesen Fällen konnte man die Iridektomie nur zweimal unterlassen.

In unserer Tabelle figuriert zwar kein einziger Verlust, wie gross ist aber dafür die Ziffer der nachträglichen Wunderweiterung, Iritis und Iridenkleisis, wie oft kommt unter den Nachoperationen die Discission vor und verhältnismässig wie oft wurde die Sphincterotomie nöthig! Bei dieser kleinen Zahl der Operationen kommt sogar ein Fall von Iridotomia duplex vor, welche gegen eine Pupillensperre angewendet werden musste. Die gelungene Operation gab einen Erfolg II. Classe ($^{12}/_{200}$) und ihr haben wir zu verdanken, dass in diesen zwei Jahren kein Verlust zu verzeichnen ist. Die Sache gestaltete sich aber ganz anders, wenn wir alle unsere, während 5 Jahren ausgeführten Operationen, im Ganzen 21, in Betracht ziehen, bei welchen wir 18 Fälle I. Cl. (85·7%), 2 Fälle II. Cl. (9·5%) und einen (4·8%) durch Panophthalmitis bedingten Verlust eingestehen müssen.

Ich kann bei dieser Gelegenheit einen der mit mittelmässigem Erfolg operierten Fälle nicht unerwähnt lassen. V. K. hatte am rechten Auge einen ganz gewöhnlichen Star. Auge sonst ganz normal, Hornhaut einwandfrei rein. Wir machten die Extraction am 18. Mai 1877. Die Wundlefzen erduldeten kaum eine stärkere Quetschung als gewöhnlich. Schon nach 6—7 Stunden, — beim ersten Besuch — fanden wir die Colobomschenkel in der Wunde liegen und um die Wunde herum eine charakteristische Keratitis striata. Die Streifen der Hornhaut werden mit der Zeit immer dichter, bis endlich die ganze Wundgegend — in der Ausdehnung einer kleinen Erbse — von einem undurchsichtigen, weisslichgrauen Infiltrat eingenommen wird, aus welchem sich — ohne dass die geringste Beimischung von gelber Farbe (also Eiter) und die allerwinzigste Spur einer Exulceration sich gezeigt hätte — eine linsengrosse, dichte, sehnenartige Narbe entwickelt. Dieselbe bestand — schon gänzlich consolidiert — in derselben Ausdehnung auch nach einem Jahre, so dass wir aus optischen Zwecken daneben ein Colobom setzen mussten.

Bei den Gräfe'schen Extractionen erfuhren wir bisher ausnahmslos — und hielten es auch mit Raehlmann[1]) für ein allgemein giltiges Gesetz — dass diese Form der Keratitis ganz unschuldiger Natur sei, und immer verschwindet, ohne bleibende Spuren nach sich zu lassen.

Diese kurzgefasste Krankengeschichte überzeugt uns aber, dass in einzelnen — jedenfalls sehr seltenen — Ausnahmsfällen die in ganz typischer Form aufgetretene Ker. str. durch Auftauchen

[1]) Zehender „Klin. M. Bl. für Augenh.", 1877. In dieser Abhandlung ist auch die Behauptung enthalten, dass die Keratitis striata ein paar Tage nach der Operation auftritt und sich mehrere Wochen erhält. Wir haben im Gegentheil bei unseren — auf ein Halbtausend sich belaufenden — Operationen die Erfahrung gemacht, dass sich die charakteristischen Streifen schon 5—6, aber höchstens 24 Stunden nach der Operation zeigen und nur ausnahmsweise den siebenten Tag überdauern.

von neuen Streifen und endlich durch Confluieren des ganzen Infiltrates, wo dann natürlich jede Streifung in der einförmigen, weisslichgrauen Farbe untergeht, zu einem ständigen Fleck, ja sogar zu einer soliden Narbe sich umgestalten kann.

In unserem Falle fieng die graue Farbe am 10. Tage an sich zu verdichten, und von dem Zeitpunkte datiert auch der Uebergang der Streifung in ein diffuses Infiltrat, bei welchem Vorgang — nach meiner Meinung — die eingeheilten Iriszipfel auch eine bedeutende Rolle spielen konnten.

Wenn wir jetzt auf die Resultate der Weber'schen Extraction zurückblicken, und nach alldem Gesagten noch bedenken, dass wir zu dieser Art der Extraction immer die günstigsten Fälle, immer Stare mit dem kleinsten Kern auswählten, so müssen wir unbedingt der Gräfe'schen Extraction den Vorzug geben, die ja — selbst mit Einrechnung der schwarzen und anderen grössten und härtesten Stare — viel schönere Erfolge ergeben hat.

III.

Die dritte Art der Starextraction, die sogenannte extractio linear. simpl. (Jaeger) hatten wir in den letzten zwei Jahren in ausgedehnterem Maasstabe ausgeführt, und zwar nicht nur bei jugendlichen, sondern in etlichen Fällen auch bei Altersstaren — aber mit sehr kleinem Kern — versucht.

Unsere Erfahrungen sind für diese Methode durchaus nicht günstig. Wir hatten nämlich genügend Gelegenheit zu erfahren, dass die Vorwürfe, welche derselben (auch bei rein jugendlichen Staren) gemacht wurden, völlig berechtigt sind. Diese Vorwürfe beziehen sich besonders auf die erschwerte Expulsion und auf den Irisvorfall.

Thatsächlich gelingt die Expulsion auch bei breiartigen Staren nur sehr unvollständig, weil die Rindenmassen doch fest genug der Kapsel anhaften, und zweitens können wir den erforderlichen Druck nicht an einem günstigen Orte und auch nicht in der entsprechenden Weise applicieren. Die Starreste bleiben beinahe immer hinter der unteren Wundlefze in grösserer Menge zurück. Diese verursachen aber durch ihre Quetschung sehr oft Entzündungen der Iris, wozu vielleicht die durch den erforderlichen grösseren Druck gesetzte Quetschung des unteren Wundrandes auch etwas beitragen kann.

Hiezu kommen noch Fälle vor, in welchen der jugendliche Star — ohne einen wahren Kern zu haben — etwas consistenter ist, und nicht durch die gewöhnliche kleine Wunde entfernt werden kann. Dann muss man die Wunde durch nachträgliche Scherenschläge klaffender machen und manchmal auch die Linse durch Auslöffelung entfernen.

Aber schon das Zurückbleiben grösserer Rindenmassen ist an und für sich sehr unangenehm und macht oft eine Nachoperation nothwendig. Und diesen Nachtheil der Operation können wir auf keine Weise beseitigen, es ist — sozusagen — eine Erbsünde der Methode und mit ihr unzertrennlich verbunden.

Der zweite und nicht weniger gewichtige Vorwurf ist der öftere Vorfall der Iris während der Operation, was natürlich immer eine Ausschneidung derselben nach sich zieht. Dann müssen wir aber nicht nur der runden Pupille entsagen, sondern — weil bei der classischen Form der Operation die Wunde in die untere Hälfte der Hornhaut zu fallen hat — auch ein Colobom bilden, das in seiner ganzen Ausdehnung in der Augenspalte liegt, und nicht nur kosmetisch sondern — durch die verursachte Blendung — auch optisch störend wirkt, umso mehr, weil auch die Narbe vor das Colobom zu liegen kommt.

Diesen unangenehmen Folgezuständen können wir aber dadurch entgegentreten, dass wir den traditionellen Vorgang beiseite lassen, und die Wunde auch bei der Extraetio lin. simpl. in die obere Cornealhälfte verlegen.

Dies thaten wir auch in vielen Fällen, wo wir durch besondere Verhältnisse in der freien Wahl des Ortes nicht beeinflusst waren. Bei diesen Gelegenheiten konnten wir uns überzeugen, dass die Entfernung des Stares nicht im mindesten schwerer war, als durch eine nach unten verlegte Wunde. Wir hatten aber den grossen Gewinnst, dass — wenn die Verhältnisse uns zwangen ein Stückchen Iris auszuschneiden — das obere Lid sowohl die Operationsnarbe als auch einen grossen Theil des Coloboms deckte.

Jedenfalls wird es uns aber schwer fallen, die runde Pupille zu missen und wir müssen nach anderen Methoden suchen, welche die Erhaltung derselben — ohne Gefahr — ermöglichen.

Und ich denke, dass diese Methode in der Discission schon längst gefunden ist. Bevor wir aber zur Würdigung derselben übergehen, betrachten wir die thatsächlichen Erfolge der Extraetio linear. simplex (siehe Tabelle Seite 146).

Ein Blick auf diese Tabelle überzeugt uns von der Wahrheit des oben gesagten. Die Iridektomie konnten wir bei 16 Fällen nur 5 mal vermeiden, ausserdem wurde die Operation in 68 Proc. durch Zufälle (Wunderweiterung, Auslöffelung und grössere Starreste) gestört und die Heilung war in der Hälfte der Fälle durch Iritis oder Cyclitis verzögert.

Es wäre aber nicht gerecht, die verschiedenen Starformen von einem und demselben Standpunkte zu beurtheilen. Fassen wir sie also einzeln ins Auge.

Extr. lin. spl. Starform	Zahl der Operationen	Ablauf d. Operat.					Heilung				Ausgänge				Nachoper.			Result.		
		Mit Iridektomie	Normal	Wunderweiter.	Excochleatio	Massenhafte Starreste	Normal	Iritis	Kyklitis	Iridokykl.	Norm. und feiner Nachstar	Gröb. Nachstar	Iridenkleisis	Occlusio pup.	Dislaceratio	Discss. p. scler.	Punctio corn.	I. Classe	II Classe	III. Classe
Catar. moll. simpl.	3	3	1	1	.	1	1	2	.	.	2	1	1	.	.	.	.	3	.	.
„ „ c. syn. post.	1	1	.	.	1	.	.	1	.	.	.	.	.	1	1	.	.	.	1	.
Catar. moll. c. leuc. corn.	1	1	.	.	.	1	1	.	.	.	.	1	.	.	.	.	.	.	.	1
Catar. moll. traumatica	3	3	.	1	1	2	3	.	.	.	.	3	.	.	.	.	.	1	2	.
Catar. calcar. adnata	1	.	1	.	.	.	1	.	.	.	1	.	.	.	.	.	.	Schwarze Pup.[1])		
„ secundar. et membr.	3	1	3	.	.	.	2	.	1	.	3	.	.	.	.	1	1	2	1	.
Catar. senilis (86-jährige P.) . .	1	.	.	1	1	.	.	1	.	.	.	1	.	.	.	.	.	1	.	.
Catar. Morgagniana	3	2	.	1	2	.	.	2	.	1	2	1	.	.	.	.	.	2	1	.
Summe . .	16	11 (68%)	5	4	5	4	8	6	1	1 (50%)	8	7	1	1	1	1	1	9	5	1

Lassen wir den durch Leucom complicierten und die 3 traumatischen Stare ganz bei Seite, bei denen ja die Zufälle der Operation und Heilung unberechenbar sind, und werfen wir einen Blick auf die 4 Altersstare, bei welchem eigentlich (trotz ihrer kleinen Kerne) eine andere Operationsmethode indiciert gewesen wäre. Wir haben uns von Neuem überzeugen können, dass man mit der Wundlänge nicht allzusehr sparen darf, und dass der Kreis der einfachen linearen Extraction in dieser Richtung durchaus nicht zu erweitern ist. Bei keinem der 4 Fälle verlief die Operation normal, kein einziger heilte ohne intercurrente Entzündung.

Wenn wir diese 8 Fälle also gänzlich ausschliessen, bleiben noch 4 Fälle von geschrumpften und membranartigen (Catar. calcar. et membranacea) und 4 Fälle von einfachen weichen Staren, welche als Grundlage für die Beurtheilung des Wertes der Methode dienen können.

Bei den geschrumpften Staren war die Operation immer normal, die Heilung ziemlich ungestört und die Erfolge befriedigend; bei den weichen Staren aber, bei welchen ja die einfache Linearextraction par excellence empfohlen wird, liessen sich die Nachtheile derselben sehr lebhaft fühlen.

[1]) Die Sehschärfe war nicht zu ermitteln, der Erfolg aber vollständig.

Von diesen 4 Fällen war ja die Operation und ebenso die Heilung nur in einem normal, während an einem Auge (mit hinterer Synechie) die ausgebrochene Iritis zu einer Pupillensperre führte, welche später nur durch Dislaceration behoben wurde.

Die Zahl ist klein und die Folgerungen haben vielleicht keine allgemeine Giltigkeit, aber wenn wir auch alle unsere Vorwürfe fallen liessen, so bleibt der Zwang der Iridektomie noch immer bestehen. Wir waren ja auch in den 3 ganz uncomplicierten Fällen, von welchen hier die Rede ist, genöthigt, Iris auszuschneiden.

Es ist also einleichtend, dass die einfache Linearextraction für die Entfernung breiartiger Stare nicht die geeignetste Methode ist, man sollte sie vielmehr bei denselben gänzlich aus der Praxis verbannen. Noch weniger dürfte man daran denken, wenn der Star schon einen Kern hat.

Ich würde hiernach die Indicationen der Methode auf folgende Fälle beschränken:

1. Dürre Stare (Catar. calcarea, aridosiliq., membranacea und dicke secundaria), bei welchen sie die schönsten Erfolge verspricht und viel bessere Dienste leistet, als die Reclination. Natürlich wird hier die Kapselspaltung und Expulsion durch Einführung des Häckchens ersetzt, mit dem der Star herausgezogen wird.

2. Bei traumatischen Staren jugendlicher Individuen, wo die Quellung schon weit vorgeschritten ist, oder Iritis im Anzuge — und so keine Zeit zu verlieren — ist.

3. Bei manchen complicierten weichen Staren, wo die durch die Diesission gesetzten Veränderungen nicht gut zu überwachen sind. (z. B. bei Leucomen.)

4. Bei ganz verflüssigten Staren (Catar. fluida), weil bei denselben erstens die ganze Starmasse durch eine kleine Wunde sehr leicht und ohne Vordrängen der Iris abfliesst; zweitens die Discission contraindiciert ist, weil das Verweilen der zerfallenen — und oft infectiösen — Linsenelemente in der vorderen Kammer gefährlich werden könnte.

Dagegen halte ich die Discission der Kapsel indiciert:

1. Bei allen breiartigen, uncomplicierten Jugendstaren.

2. Bei complicierten, weichen Staren, wo die Complication hinter der Linse ihren Sitz hat, ja sogar bei hinteren Synechien, nach vorausgeschickter Iridectomie.

3. Bei traumatischen Staren junger Leute, wenn entzündliche Erscheinungen fehlen und die Quellung noch nicht genügend vorgeschritten st, so dass eine weitere Erweichung der Linsenmasse erforderlich scheint.

Nach meiner Ueberzeugung ist die Discission der Kapsel von allen Vorgängen der geeignetste, um breiartige Stare ohne alle die Nachtheile zu operieren, die ich bei der einfachen Linearextraction aufgezählt habe.

Ich will damit nicht jener langweiligen Procedur das Wort reden, bei welcher der Operateur unthätig zuwartete, bis der Star infolge der gesetzten kleinen Kapselwunde nach vielen Wochen schön langsam aufgesogen wurde, und höchstens eine Punction (nach Werneck) machte, um einzig und allein das Kammerwasser abzuzapfen, wenn iritische oder glaucomatöse Erscheinungen drohten, oder die Aufsaugung einen sehr langsamen Verlauf nahm.

Ich vindiciere hier den ersten Rang dem Verfahren, welches in der neuesten Zeit Wolfe[1]) empfohlen hat, das aber Prof. Schulek schon seit Jahren anwendet, um die Vortheile der Discission und Extraction ohne deren Nachtheile zu vereinigen.

Dieser Vorgang ist eigentlich nichts anderes, als die einfache Linearextraction, in zwei Theile getheilt, nur dass wir den Kapselschnitt (in der bekannten Weise) früher machen, und erst 3—4 Tage darnach am unteren Rande der Cornea die 3—4 *mm* lange (Punctions-) Wunde machen, durch welche dann die gequollene und verflüssigte Linsenmasse mittelst Druck des Daviel'schen Löffels herausgelassen wird.

Die Discission bezweckt hier eigentlich nicht die gänzliche Aufsaugung, sondern nur die Verflüssigung der Linse, so dass wir dieselbe dann — durch die beschriebene Punction — leicht und in ihrer Totalität entfernen können. Und wenn wir mit diesem zweiten Eingriff nicht länger als 3—4 Tage warten, so haben wir einestheils die Langwierigkeit der einfachen Discission, anderntheils aber alle Nachtheile der einfachen Linearextraction beseitigt.

Es ist nämlich von selbst einleuchtend, dass, wenn die Linse ganz verflüssigt ist, wir uns mit einer noch kleineren Wunde — als die der Extraction — begnügen können; weiterhin brauchen wir keinen stärkeren Druck auf die Wundlefzen auszuüben, wir können die nachträgliche Erweiterung der Wunde gänzlich entbehren, ebenso die Auslöffelung, und der Star wird doch — ohne Hinterlassung von namhaften Resten — durch einen zarten Druck leicht entfernt. Ausserdem wird die Iris durch den dünnflüssigen Brei nicht vorgedrängt, (die Pupille muss natürlich durch Atropin ad maximum dilatiert sein) so die Iridektomie ganz entbehrlich gemacht, und für den Kranken die Integrität seiner Pupille gerettet.

Zu diesem Zwecke haben wir nur die gänzliche Auflockerung des Stares abzuwarten, was sich gewöhnlich in der erwähnten kurzen Frist (3—4 Tage) vollzieht wenn die Kapselspaltung genug ausgiebig gewesen ist. Natürlich werden wir die Punction schon früher machen, wenn sich iritische oder glaucomatöse Erscheinungen zeigen, welche dann durch die Punction leicht behoben werden.

[1]) „Wie kann man der Gefahr des Misslingens von Katarakt-Operationen begegnen?" Ref. im „C.-Bl. f. Augenheilk.", 1880.

Ich will nicht behaupten, dass bei diesem Verfahren nicht manchmal eine Wiederholung der Discission nöthig wird — wenn nämlich die Quellung sehr langsam fortschreitet, — es sind auch manche Nachoperationen zur Beseitigung des Nachstars, — sogar die Wiederholung der Punction — erforderlich, wenn dieselbe bei der ersten Gelegenheit verfrüht oder (durch Iritis, Glaucom) indiciert, zu einer Zeit gemacht wurde, wo die Linse noch nicht genügend verflüssigt war; aber diese kleinen Operationen können in einer so schnellen Reihenfolge nacheinander kommen, dass durch sie die Behandlungsdauer nicht erheblich verlängert wird. Als Ersatz dafür erhalten wir aber einen ungestörten Heilungsverlauf und eine runde, meist schwarze Pupille.

Die im Verlaufe der letzten zwei Jahre an weichen Totalstaren ausgeführten Discissionen sind in folgeder Tabelle zusammengestellt:

Starform	Zahl d. operiert. Augen	Nachoperationen				Reaction	Ausgänge			Resultat		
		Wiederholung der Discis.	Punctio	Discissio p. scler.	Extr. lin. spl. c. iridectomia		Schwarze Pupill.	Feiner Nachst.	Gröber. Nachst.	I. Classe	Gut	II. Classe
Catar. moll. spl.	8	1	8	2	.	.	4	2	2	5	3	.
„ „ congen. . .	2	.	1	2	.	.	2	.	.	.	2	.
„ „ diabetica .	2	.	2	.	.	.	.	2	.	2	.	.
„ „ c. synech. post.	1	.	1	.	1	1	.	.	1	.	.	1
Summe . .	13	1	12	4	1	1	6	4	3	7	5	1

Eine Reaction im Heilungsverlauf trat nur bei einem — durch hintere Synechie complicierten — Falle auf. Bei demselben führten wir dann, statt der gewöhnlichen Punction, die einfache Linearextraction mit Iridektomie aus. Dennoch blieb ein dicker Nachstar zurück und der Erfolg sank in die zweite Classe herab.

Wenn wir diesen complicierten Fall ausschliessen — was wir zum Zweck der klareren Beurtheilung mit Recht thun können, — so weisen die anderen 12 (uncomplicierten) Fälle sämmtlich eine reactionslose Heilung auf, bei allen wurde die runde Pupille erhalten, welche in 50 Proc. tiefschwarz war und nur zweimal gröberen Nachstar beherbergte, der seinen Ursprung auch nur einer wegen Glaskörpervorfall unvollständig ausgeführten Expulsion verdankte.

Die Erfolge lassen sich — wenn wir die Kinder, die man nicht untersuchen kann, die aber ein lebhaftes Objectsehen schon an den Tag legen, mit einrechnen — ausnahmslos in die erste Classe einreihen, Errungenschaften, die wir bei keiner anderen Extractionsmethode erreichen.

Was die Nachoperation anbelangt, so wurde die Wiederholung der Kapselspaltung nur einmal nothwendig. Die Punction war in 3 Fällen gänzlich überflüssig, musste aber in einem Falle wiederholt werden. Sie wurde am 2., 3., 4. und 7. Tage nach der Discission ausgeführt und nur zweimal durch eine kleine Tensionszunahme, einmal aber durch geringe Prodrome einer Iritis frühzeitiger indiciert.

Was endlich die durchschnittliche Behandlungsdauer betrifft, so beläuft sie sich auf $20^1/_2$ Tage, während sie bei der einfachen Linearextraction nur 16 Tage ausmacht. Dieser geringe Zeitverlust wird aber durch die anderen Vortheile genügend aufgewogen.

Ich will nicht unerwähnt lassen, dass wir auch in diesen Jahren versuchten bei langsam reifenden Altersstaren die präparatorische Discission (bei einem 46- und einem 61jährigen) zu machen. Bei dem einen war Iritis, beim anderen sueundäres Glaucom die Folge, und unsere Ueberzeugung, dass ältere Individuen die Discission durchaus nicht ertragen, ist dadurch nur gefestigt worden.

IV.

Der Vollständigkeit halber sollen hier die Erfolge der übrigen, weniger wichtigen Operationsmethoden ihren Platz finden:

Starform	Operations-Methode	Zahl der oper. Augen	Nachoperationen				Reaction	Hat Erfolg gehabt
			Discss. p. corn.	Discss. p. scler.	Dislaceratio	Iridotomia		
Catar. membran. et secundaria	Discissio p. corn.	2	2	2	.	.	.	2
	Discss. p. scler.	7	.	.	.	.	1	5
	Dislaceratio	2	.	.	.	.	.	1
Catar. calcar. et aridosiliqu.	Reclinatio	3	.	.	.	.	.	3
Catar. accreta	Extr. sec. Beer	1	.	.	1	.	1	0
	„ sec. Wenzel	3	.	.	.	1	3	0
Catar. cystic. tremul. „ secundar. „ aridosiliqu.	Iridectomia	3	.	.	.	.	.	3

Ueber diese ist wenig zu sagen.

Die Dislaceration steht auch hier statt der halb ausgeführten Extr. linear. simpl.

Die Reclinationen beschränken sich allein auf geschrumpfte Stare und zeichnen sich — in unseren Fällen, — durch ihren reactionslosen Verlauf und vollständigen Erfolg aus.

Die Beer'schen und Wenzel'schen Extractionen (immer nur in verzweifelten Fällen angewandt) zogen jedesmal eine Iridocyclitis nach sich und endigten mit Pupillensperre.

Zwar sind es keine eigentlichen Staroperationen; ich hielt mich demnach berechtigt in unsere Rubriken auch drei Iridektomien einzureihen, welche bei Staren mit kleinem Umfang jedesmal mit vollem Erfolg ausgeführt wurden.

Die verschiedenen Nach- und Nebenoperationen sind in den entsprechenden Tabellen enthalten, welche sonach eine volle Einsicht in die Thätigkeit unserer Klinik auf dem Gebiete der Staroperationen gewähren.

Die in den Jahren 1880—1890 bei den Katarakt-Operationen gesammelten Erfahrungen.

(Aus der ophthalmiatrischen Klinik des Prof. Schulek.)

Von Dr. *Ladislaus Isseksutz.*[1])

Der zeitweilige Ausweis über Operationen, die auf den Kliniken gemacht werden, hat nicht nur den Wert, dass man über die gethane Arbeit Rechenschaft gibt, sondern die Mittheilung der dabei gemachten Beobachtungen und Modificationen ist zugleich eine mächtige Triebfeder zur Vervollkommnung und Entwicklung unserer Wissenschaft. Solche Mittheilungen spielen eine grosse Rolle bei der Beurtheilung einzelner Operationsmethoden und der Richtigkeit oder Unrichtigkeit ihrer Details; die unmittelbare Folge davon ist das Erwachen des Wunsches nach Verbesserung und Vervollkommnung, wodurch wieder die Operationsmethode der menschlich möglichen Vollkommenheitsgrenze näher gebracht wird.

Das Beobachten einzelner Fälle kann nur zum Nachdenken anregen, kann den Impuls zum Forschen in der einen oder anderen Richtung geben, die Folge davon kann das Zustandekommen einer neuen Sache sein; aber die überzeugende und beweisende Kraft hat nur die aus vielen Fällen gewonnene Erfahrung, welche für oder gegen die Existenzberechtigung der auf obige Weise entstandenen Dinge, in unserem Falle einer Operations-Methode oder deren Modification, spricht. Da hier von Statistik die Rede ist, so ist dabei nothwendig, dass die Rechnungen unverfälscht und Missverständnisse ausgeschlossen seien, damit die aus denselben gemachten Folgerungen den Charakter der Verlässlichkeit und der Wahrheit besitzen. Der statistische Nachweis einer und derselben Sache kann sich aber je nach der Auffassung des Zusammenstellers modificieren, so dass dasselbe Quantum in den Details Verschiedenheiten aufweisen kann. Besonders ist das der Fall bei der statistischen Bearbeitung solcher Dinge, bei welchen nur roh schablonenhafte oder durch die Gewohnheit sanctionierte, nicht aber präcisierte Regeln die Classification beherrschen, wo also die

[1]) Mitgetheilt im Orvosi Hetilap „Szemészet". 1891, Nr. 1, 2, 3.

persönliche Auffassung einen weiteren Spielraum besitzt und in der Ausarbeitung Differenzen entstehen.

Bei der detaillierten Eintheilung der Staroperationen kommen wir in dieselbe Lage, weil uns eine einheitliche Regel zur Classification fehlt. Diesem Umstande ist es zuzuschreiben, dass man jetzt, wo ich über die zehnjährige Wirksamkeit der Budapester Augenklinik auf dem Gebiete der Kataraktoperationen Rechenschaft geben will, hie und da andere Zahlen in den Details findet als in jenen jährlichen Ausweisen, deren Zweck nur eine Uebersicht sein will, welche am Ende jedes Jahres zusammengestellt und auch gewöhnlich dem „Jahresbericht“ eingesendet wird. In vorliegender Arbeit schwebte mir als Zweck vor, die nackte Wahrheit aufzudecken, nicht aber zu beschönigen und zu prunken, was schon der Umstand beweist, dass die Zahlen gegenwärtiger Statistik im Vergleiche mit den erwähnten jährlichen Ausweisen meist nicht günstigere sind, was jedenfalls auf ein strenges Beurtheilen der Thatsachen hinweist. — Diese strenge Beurtheilung erklärt also die zwischen den erwähnten Ausweisen und dem vorliegenden eventuell auftauchenden Differenzen.

Aus der Augenklinik der Budapester Universität erschien zum letztenmale ein detaillierter Ausweis über Staroperationen im Studienjahre 1878/79 aus der Feder des gewesenen Assistenten der Klinik, Dr. Ludwig Juhász. Seit dieser Zeit vermehrt sich die Zahl der Operationen sozusagen von Jahr zu Jahr, so dass vom Jahre 1879 bis inclusive zum Jahre 1889 — welche Zeit ich besprechen will — mehrere Tausend Staroperationen gemacht worden sind. Ich werde also von einem auch in der Literatur einzig dastehenden Quantum von Fällen Rechenschaft geben, und diese Fälle haben — schon infolge ihrer Menge — bei der Beurtheilung einzelner, in vorliegender Abhandlung später zu besprechenden Erfahrungen, der Richtigkeit oder Unrichtigkeit der Operationsdetails, der Zweckmässigkeit der Verbesserungen, der bei der Behandlung auftauchenden Fragen zweifelsohne grosse Beweiskraft.

Bevor ich aber zum eigentlichen Gegenstande meiner Abhandlung, zu den Staroperationen übergehe, glaube ich etwas nicht ganz Uninteressantes zu bieten, wenn ich ein Bild des Krankenverkehres auf der Augenklinik während obiger Jahre gebe und die vollzogenen Operationen, respective deren Zahl in einer Tabelle (Tabelle I) vorlege, wobei ich auch das Procentverhältnis der an der Linse gemachten Operationen vorzuführen trachte.

Obbezeichnete Jahre sind Kalenderjahre, vom Jänner bis Jänner gerechnet; ich habe mit der früher in Mode gewesenen Rechnung nach Studienjahren gebrochen, da wir bereits aufgehört haben, nach Beendigung des Studienjahres die Klinik zu evacuieren und nur ambulatorisch zu behandeln. Seit Jahren werden auf der Klinik das ganze Jahr hindurch —

Tabelle I.

Jahr	Gesammt-verkehr	Spitals-Patienten	Ambulante Patienten	Gesammt-zahl der Operationen	Linsen-opera-tionen	Linsen-operation. in %
1880	1670	394	1276	546	184	33·8
1881	3004	693	2311	583	264	45·2
1882	3174	494	2650	626	262	46·4
1883	3175	553	2622	672	255	38·6
1884	3542	568	2974	732	281	38·5
1885	4729	660	4069	910	319	35·4
1886	4629	596	4033	762	304	39·8
1887	5103	590	4513	753	333	44·2
1888	5237	640	5397	834	351	42·0
1889	5734	642	5092	767	301	38·9

ohne Unterbrechung — Kranke gepflegt, und Operationen vollzogen, mit dem Unterschiede, dass während der Ferien der Krankenstand — wenn möglich — auf die halbe Bettenzahl vermindert wird.

Obige Tabelle lässt deutlich den von Jahr zu Jahr sich vergrössernden Krankenverkehr der Augenklinik, die Vermehrung der ambulanten Kranken und die Menge der auf der Klinik gemachten Operationen erkennen; besonders bemerkenswert ist in dieser Hinsicht das Jahr 1885, das Jahr der Landesausstellung, wo die bequemeren Verkehrsbedingungen und der Reiz der Ausstellung besonders viel Operationsfälle der Klinik zugeführt haben.

Die Zahlen der sämmtliche Operationen umfassenden Rubrik geben nicht einmal ganz treu die Wahrheit wieder, da hiebei die bei den öffentlichen Ordinationen gemachten kleineren Operationen nicht mitgerechnet sind. So pflegen Aufschlitzen der Thränencanäle, Eröffnung des Thränensackes, Eröffnen von Abscessen verschiedener Art und von verschiedenem Sitze etc., nach dem Usus auf der Klinik gar nicht als Operation aufgezeichnet zu werden, weshalb sie in den Zahlen obiger Rubrik nicht inbegriffen sind.

Da viele Operationen, die in der Umgebung der Augen, an den Schutz- und Nebenorganen derselben, ja selbst in den Augen gemacht werden, sehr oft nur leichtere Eingriffe sind, welche schnell und glatt heilen, so wird ein grosser Theil der Operationen in der Ambulanz vollzogen, und die Operierten besuchen uns bloss zur Nachbehandlung. Solche Operationen sind: Tenotomien, Chalazionextirpationen, Fadenoperationen, Operationen gegen Trichiasis und Distichiasis, nicht zu tiefe Cauterisationen einzelner Theile des Auges, Extirpationen cystischer Geschwülste,

die in der Augengegend vorkommen, oder anderer kleinerer, die mit dem Auge nicht zusammenhängen und welche aus Heil- oder bloss cosmetischen Zwecken operiert werden.

Unter den durch lange Jahre hindurch in grosser Zahl gemachten ähnlichen Operationen konnten wir nur sehr vereinzelt nicht glatt ablaufende Fälle sehen, und bei diesen konnte man auch beinahe immer den Grund im Verhalten des Kranken finden, welche aus Neugierde oder auf Drängen anderer, trotz des strengen Verbotes die applicierten Verbände zuhause öffneten und so die Wunden inficierten. Im Verlaufe mehrerer Jahre kam nur ein einziger solcher Fall uns zur Kenntnis, wo eine Wunde nach Chalazionextirpation auf erwähnte Weise vom Kranken inficiert wurde, und wo der Process, trotz energischer Behandlung, nach Necrose einer beträchtlichen Partie des Augenlides mit einer, das Lid verkürzenden Narbe endete.

Patienten, an welchen grössere und tiefer greifende, gleich nach dem Eingriffe absolute Ruhe verlangende Operationen gemacht wurden, blieben auf der Klinik bis zum Nachlassen der Reaction in Pflege und wurden erst dann mit strengen Weisungen entlassen. Im Ausweise stellte ich für die durchschnittliche Heilungsdauer keine besondere Rubrik auf, theils weil mit der diesbezüglichen Berechnung der früheren Ausweise diejenige meines Ausweises übereinstimmt und ich deshalb nichts Neues bringen würde, theils weil ich in der Absicht mich mit den Extractionen zu befassen, mit Beiseitelassung todter Zahlen, lieber in einigen Worten unsere diesbezüglichen Gewohnheiten besprechen will. Die Patienten mit Extraction nach v. Gräfe, bei denen der Verlauf ein glatter ist, behalten wir — den Tag der Operation mitgerechnet — 14 Tage auf der Klinik, und verordnen ihnen eine Augendiät von 4—5 Wochen. Die erwähnten 14 Tage konnten wir als durchschnittliche Heilungsdauer mit Recht supponieren, da wir keine Kenntnis davon hatten, ob nach der Entlassung zuhause die Augen zugrunde gegangen seien, trotzdem es kaum vorauszusetzen ist, dass die das Hauptcontingent der Kranken ausmachenden Armen die für daheim vorgeschriebenen Regeln eingehalten haben, oder unter Umständen überhaupt einhalten konnten. Von obiger Regel bildeten nur solche brillant geheilte Fälle eine Ausnahme, wo die Patienten selber die Entlassung urgierten, und wo die äusseren Umstände ein richtiges Verhalten auch ausserhalb der Klinik vermuthen liessen. Solche Kranke wurden aber auch 10—11 Tage auf der Klinik behalten. Längere Zeit blieben solche Operierte auf der Klinik, bei welchen nach der Operation irgend eine Entzündung auftrat oder eine Nachoperation nothwendig wurde — diese sind in einer späteren Tabelle aufgezeichnet. Die durchschnittliche Heilungsdauer solcher Fälle betrug 20—24 Tage. Wenn die Entzündung zum gänzlichen Verluste des Auges führte, so

warteten wir gewöhnlich nur auf den höchsten Punkt im Ansteigen des krankhaften Processes, dann versahen wir den Kranken mit Anweisungen zur weiteren Behandlung und entliessen ihn, da er bloss den Belegraum benahm und ein in prognostischer Beziehung infauster Fall war.

Die Operationen, und besonders die Staroperationen, die unseren eigentlichen Gegenstand bilden, kommen in grösster Zahl gegen Ende des Frühjahres und in den Sommermonaten vor, wo wir, trotz unseres Belegraumes von 60 Betten, unzähligemale bei überzähligem Krankenstande die Kranken abweisen, oder zu ihrer Aufnahme einen späteren, mehrere Woehen langen Termin angeben mussten. Ich finde es unnöthig, die periodenweise gemachten Operationen in einer besonderen Tabelle zusammenzustellen, nur will ich zur augenfälligeren Illustration unserer Ueberbürdung bemerken, dass wir an den wöchentlich zweimaligen Operationstagen (Dienstag und Samstag) in den Monaten Mai und Juni nicht selten je 25—30, ja manchmal noch mehr Operationen machten, unter denen die Staroperationen einen bedeutenden Theil bildeten.

Die Ursache des massenhafteren Erscheinens der operativen Fälle beim Eintreten der wärmeren Witterung suche ich theils darin, dass zu dieser Zeit in der Feldarbeit im Freien eine Pause eintritt und der Verkehr ein bequemerer ist, theils aber — und darauf lege ich Gewicht — darin, weil man im allgemeinen glaubt, dass Augenoperationen während der kalten Witterung schwerer auszuführen seien und schwerer verlaufen. Ich behaupte das aufgrund der Aussagen von Kranken, von denen mancher den intelligenten Ständen angehörte; und dieser Aberglaube kann eventuell, wenn auch nicht bei den mit Star Behafteten, sondern bei operativen Fällen, die keinen Aufschub dulden, verhängnisvolle Folgen haben; so z. B. unter anderm bei Glaucom oder bei beginnender Atrophie der Augen. Ich glaube nicht zu irren, wenn ich den Grund der Verbreitung dieser Ansicht wenigstens theilweise der Wirkung der am Anfang des Jahrhunderts in Mode gewesenen sogenannten reisenden Augenoperateure zuschreibe, welche infolge der schlechten Wege und der primitiven Verkehrsmittel ihre, über ganze Länder ausgedehnte Rundreisen erst bei besseren Wegen, bei beginnender warmer Witterung machten und den Leuten ihre Ankunft im voraus bekannt gaben. Diese Auffassung fängt zweifellos an, sich bereits zu verlieren, was sehr wünschenswert ist im Interesse der erwähnten, keinen Aufschub duldenden Krankheitsfälle. Von wissenschaftlichem Standpunkte kann es keinem Zweifel unterliegen, ob die spontane Heilung der Wunde im warmen Sommer oder im kalten Winter vollkommener vor sich geht? Sie bleibt eine gleiche zu jeder Zeit, bei nöthiger Asepsis oder Antisepsis, wenn ihr die Qualität des Organismus der Kranken keine Hindernisse in den Weg legt.

Der Erfolg der Augenoperationen, und besonders der mit grossen Wunden verbundenen Staroperationen und die Heilung der Wunden werden wesentlich durch das ruhige Betragen des Kranken und durch Vermeidung von alledem, was den intraocularen Druck vergrössert, beeinflusst. Wenn wir nun wieder die Witterung, die warme und kalte Jahreszeit in Betracht ziehen, so können wir uns unmöglich der Erfahrung verschliessen, dass das warme Wetter die 4 bis 5 Tage lange absolut ruhige Rückenlage oft unmöglich macht; der Kranke wird unruhig, ein Umstand, der wieder eine Vermehrung des intraocularen Druckes oder irgend eine directe Läsion des Auges herbeiführt. Wenn wir auf unsere Erfahrungen zurückblicken, scheint es uns, als kämen unangenehme Complicationen, welche die definitive Heilung der staroperierten Augen wesentlich beeinflussen, wie Bersten der Wunden, gerade in den Sommermonaten in grösserer Zahl vor; und den Grund dieses Umstandes kann man nur in dem, durch die Hitze verursachten unruhigen Betragen der Kranken finden. Die Richtigkeit meiner Behauptung will ich auch durch Zahlen beweisen, indem ich die Berstungen, die nach den im Verlaufe obiger 10 Jahre gemachten Kataraktoperationen vorgenommen sind, zusammenrechne. Es ergeben sich in den Monaten April, Mai, Juni, Juli, August zusammen 91, in den anderen Monaten bloss 84 Berstungen. Es ist wahr, dass — wie oben erwähnt — in den Sommermonaten die Zahl der Operationen eine grössere ist, also können die 91 Fälle eventuell eine relative Mehrheit sein, ich muss aber dagegen die bereits erwähnte Thatsache in Erinnerung bringen, dass während der Schulferien, welche $2^1/_2$ Monate ausmachen, nur wenig Kranke aufgenommen und verhältnismässig wenig Operationen gemacht werden. Die 91 Fälle beziehen sich also eigentlich nur auf die Monate April, Mai, vielleicht noch Juni, während welcher Zeit wir, wenn auch im Verhältnis zu den anderen Monaten mehr operiert wird, in Summa weniger Extractionen gemacht haben als in den sämmtlichen anderen Monaten des Jahres.

Das Untersuchung des Vorkommens von Star nach Alter und Geschlecht kann bei einem so grossen Materiale auch den Gegenstand des Studiums bilden. Ich hatte die Absicht, auch in dieser Hinsicht statistische Daten zusammenzustellen, bin jedoch bald davon abgekommen, weil ich mich überzeugte, dass ich dasselbe Resultat erreicht hätte wie Dr. Creniceanu, der ungefähr die Hälfte der Fälle, die den Gegenstand dieser Abhandlung bilden, nämlich die bis zum Jahre 1885, mit ziemlicher Genauigkeit aufgearbeitet hatte. Es wäre zu weitschweifig, mich mit demselben Thema abermals zu befassen, und ich verweise hier nur auf die erwähnte Arbeit, wo auch die hieher gehörigen, aus der Literatur geschöpften Daten aufgezählt sind.

Da wir es mit einer sehr grossen Zahl seniler Cataracten zu thun haben, von denen uns in jedem Falle in Betreff der Anamnese, Operation

und Heilungsverlauf genau ausgearbeitete Krankengeschichten zur Verfügung stehen, so regt sich unwillkürlich der Wunsch, diese Fälle dazu zu benützen, in das heute noch so dunkle Reich der Aetiologie der Katarakten einiges Dämmerlicht zu werfen. Besonders grosse praktische Wichtigkeit hätte die Entscheidung über die Rolle der Vererbung, von welcher man bei der Aetiologie des Stares mit so grosser Vorliebe spricht. Ich habe auch in dieser Hinsicht Forschungen unter den ungefähr dritthalb Tausend Kataraktafällen angestellt, konnte jedoch trotz des eine riesige Arbeit beanspruchenden Durchsuchens der Krankenjournale keinen Erfolg aufweisen, ausser ich wollte meine Behauptungen bei den Haaren herbeiziehen und, da meine Folgerungen auf unsicherer Grundlage basieren würden, unverlässliche Daten liefern. Das konnte nicht meine Absicht sein, da ich die Aetiologie nicht noch mehr verwirren, sondern im Gegentheil klären und womöglich besser, wie es bisher geschah, beleuchten wollte.

Den grössten Theil unserer Kranken bilden mit Star Behaftete aus den untersten Schichten der Bevölkerung, von denen man keine zur Klärung der Aetiologie nothwendige genaue Daten, die Intelligenz voraussetzen und auf Beobachtung basieren, erhalten kann. In gleicher Lage sind wir bei der Untersuchung über die Rolle der Vererbung. Da wir wegen der oben erwähnten Umstände auf die Aussagen der Kranken in Betreff der Augen ihrer Eltern kein Gewicht legen können, umsoweniger, als die Leute Cornealflecke, Leukome, Staphylome etc. etc. nach den bei ihnen gangbaren Begriffen für grauen Star halten, infolge dessen die angegebenen Daten und auch die daraus gemachten Folgerungen falsch oder wenigstens nicht wahrheitsgetreu wären.

Wir operierten im Verlaufe der besprochenen zehn Jahre alle normal maturen grauen Stare ausschliesslich nach Gräfe, und hatten keinen Grund, von dieser Methode abzugehen, theils weil wir gute Heilungsperecnte und befriedigende Resultate erreichten, theils weil die Mittheilungen über anderweitige, während dieser Zeit empfohlene Operationsmethoden nicht gleiche Resultate versprachen. Unser Hauptprincip war, so vielen Augen als möglich die Sehkraft zurückzugeben, nicht aber um jeden Preis reformieren zu wollen. Ich will damit nicht gesagt haben, dass wir starr an der Gräfe'schen Extraction in ihrer originalen Form festhielten, sondern nur, dass wir das Princip und das Wesentliche der Operation beibehielten, aber in den einzelnen Details abwichen, wovon ich später berichten werde.

Bevor ich jedoch auf meinen eigentlichen Gegenstand übergehe, will ich eine Uebersicht über den Stoff geben, der das Thema unserer Besprechung bilden wird. Die folgende Tabelle zeigt nur das Krankenmateriale, an dem die Extraction vollzogen wurde, da wir vorläufig nur dieses benöthigen, weshalb ich hier die Discisionen, einfachen linearen Extractionen und andere unter die Linsenoperationen gewöhnlich auf-

genommene Methoden übergehe. Diese Tabelle zeigt, nach Jahrgängen geordnet, die verschiedenen Starformen und die gemachten Operationen und bezeichnet zugleich, wieviel unvorhergesehen abnorme Operationen vollzogen wurden. Zu den abnormen Operationen rechneten wir die Erweiterung der Wunde, mehrfaches Ausschneiden der Iris, Glaskörpervorfall, Auslöffeln, Eindringen mit einer nicht gewöhnlich gebrauchten Pincette und endlich die Linsenfriction. Letztere fügte ich deshalb hier hinzu, da ich in der weiteren Folge meiner Abhandlung den Einfluss dieser Abnormitäten auf den Heilungsverlauf besprechen will, wobei auch die Linsenfriction in einigen Fällen eine Rolle spielen wird.

Tabelle II.

Jahr	Cataracta non matura			Cataracta matura			Cataracta hypermat.			Cataracta Morgagniana			Cataracta complicat	Zusammen	Extractio s. Pagenst.	Ext. s. Beer	Ext. s. Wenzel
	Normale Operation	Abnormale Operation	Zusammen	Normale Operation	Abnormale Operation	Zusammen	Normale Operation	Abnormale Operation	Zusammen	Normale Operation	Abnormale Operation	Zusammen					
1880	27	6	33	39	14	53	35	20	55	3	3	6	18	165	2	1	2
1881	40	7	47	34	8	42	67	14	81	5	3	8	34	212	3	.	1
1882	36	5	41	34	6	40	63	22	85	5	2	7	32	205	2	1	.
1883	15	2	17	51	9	60	68	11	79	5	1	6	25	188	1	1	.
1884	25	3	28	57	8	65	65	7	72	4	2	6	30	201	5	3	1
1885	38	5	43	53	8	61	83	13	96	9	1	10	19	229	5	2	.
1886	36	5	41	67	4	71	78	5	83	8	5	13	19	247	2	1	1
1887	39	3	42	37	5	42	86	1	87	8	.	8	3	250	5	.	.
1888	51	4	55	94	2	96	74	1	75	17	1	18	28	272	1	2	.
1889	28	1	29	82	7	89	63	9	72	8	.	8	24	221	.	1	.

Wie aus der Tabelle ersichtlich, sind die nicht reifen Stare in ziemlich grosser Anzahl vertreten: ihre Operation erheischt immer eine grosse Sorgfalt, wobei auch der Erfolg wegen der gewöhnlich zurückbleibenden Secundaria ein schlechterer ist. Den grössten Theil unserer Kranken bildeten, wie erwähnt, arme Leute aus verschiedenen Gegenden des Landes, welche, theils weil sie nicht sehen, also ohne irgend einen Rath, aus eigener Initiative, theils sehr oft auf ärztlichen Rath, trotzdem dass der Star noch nicht reif war, sich zu uns begaben. Wir waren also sehr oft solchen Kranken gegenüber, die aus den entlegensten Gegenden des Landes mit unreifem Star zu uns kamen, in einer Zwanglage, indem diese Kranken ihr hart erspartes Geld auf der Reise verausgabt oder gar tagelange Fussreisen gemacht hatten. Nie entschlossen wir uns aber, den unreifen Star wohlhabender oder hier sesshafter Kranken zu operieren, ausgenommen

jene, wo infolge gleichzeitig entstandenen beiderseitigen Stares Erblindung und wegen der Unthätigkeit der Betreffenden verschiedene nervöse Zustände auftraten, welche bei Leuten, die sich mit geistiger Arbeit befassen, im Erblindungsfalle ziemlich häufig vorkommen. Ebenso bildeten sehr alte, mit Star behaftete Leute eine Ausnahme, bei welchen nicht viel Hoffnung war, auf das vollständige Reifen des Stares warten zu können. Beide Augen operierten wir nie zugleich, ausgenommen, wenn das eine amaurotisch war, wo wir dann ein solches Auge neben dem Visus versprechenden pro cursu operierten.

Bei der Besprechung der Staroperationen und der dabei gemachten Erfahrungen — also dem Gegenstande meiner Abhandlung — muss ich der grösseren Uebersichtlichkeit halber nach einem gewissen Plane vorgehen, da sonst die ausserordentlich vielen Details einander verdecken und die Verständlichkeit darunter leiden würde. Ich will also dem geehrten Leser einen Plan vorführen, an den ich mich in der ganzen Abhandlung halten werde. Am richtigsten glaube ich den Plan nach der Reihenfolge der einzelnen Operationsphasen zusammengestellt zu haben, indem ich zuerst die Vorbereitungen zur Operation bespreche, dann auf die einzelnen Momente der Operation selbst übergehe und endlich die bei den Operationen vorkommenden Complicationen und deren Bedeutung detailliere, wobei ich dem Ganzen unsere Erfahrungen über die Umstände, welche die Heilung beeinflussen, ob nun individuell oder ausserhalb des Individuums stehend, hinzufüge. Zuletzt will ich die bei nicht normal gereiften Staren gemachten, von der Gräfe'schen abweichenden Operationen in nuce skizzieren und mich über die Wundbehandlung ausbreiten.

Von grosser Wichtigkeit war in der Augenheilkunde das Bekanntwerden der Wirkung des Cocains, dessen local anästhesierende Eigenschaft und das dadurch ermöglichte ruhige Verhalten der Kranken die Operation ungemein erleichtern. Seit der Einführung des Cocains ersehien eine ganze Schar ähnlicher Mittel, welche ich nicht einmal aufzählen will, von denen sich aber keines mit dem Cocain messen kann, so dass einschlägige eigene, wie fremde Versuche und Erfahrungen uns bewogen, beim Cocain zu bleiben. Das gleichfalls für ein ausgezeichnetes Anästhetieum ausgegebene Erythrophlein verschwand sehr bald von der Bildfläche; unsere eingehenden Untersuchungen über dieses Mittel wurden im „Orvosi Hetilap" von Dr. Neupauer publiciert, weshalb ich die Sache besonders erwähne. Dies Mittel verursacht — selbst bei starker Verdünnung — sehr leicht Ohnmacht und beim Instillieren ein unangenehmes Gefühl. Daneben hat es noch eine Eigenschaft, die seine verbreitete Anwendung in der Augenheilkunde unmöglich macht, dass es nämlich nicht nur sehr stark reizt, sondern auch eine Entzündung verursacht, welche eine sorgfältige Behandlung erfordert. Seine anästhesierende Wirkung dauert zwar länger als die des Cocains aber

in Anbetracht der verhältnismässig kurzen Dauer selbst complicierter Bulbusoperationen benöthigen wir eine solche nicht.

Wir gebrauchen das Cocain als Anästheticum seit October 1884; und da ich nur von den Vorbereitungen zur Operation hier sprechen will, so beschränke ich mich auf die Besprechung dieser seiner Wirkung und übergehe seine anderweitige Verwendung, zum Beispiel bei der Spiegeluntersuchung.

Zu obigem Zwecke gebrauchen wir eine 5proc. Lösung, die wir als die zweckmässigste fanden; 4—5 Tropfen derselben, innerhalb fünf Minuten in das Auge instilliert, machen dasselbe vollkommen unempfindlich. Wenn wir 6—8 Tropfen geben, so wird nicht einmal das sonst ausserordentlich schmerzhafte Ausschneiden der Iris gefühlt, was ich aufgrund der Aussagen intelligenter und aufmersamer Patienten bestimmt behaupten kann. Warum sollte übrigens das Cocain nicht anästhesierend auf die Iris wirken, wenn es fähig ist, die Pupille zu erweitern, also durch Ausstrahlung auf die Iris, respective ihre Nerven wirkt; ausser man wollte die beiden Wirkungen zwei besonderen, im Cocain enthaltenen chemischen Körpern zuschreiben. Zu dieser Annahme haben wir aber keinen Grund. Ich muss jedoch schon hier die Bemerkung machen, dass das Cocain in gereizten Augen nicht mehr so leicht diese anästhesierende Wirkung entwickelt, dass also auch eine grössere Menge Cocain eine geringere Wirkung entfaltet, wie wir dies nach Operationen, zum Beispiel bei Gelegenheit erneuerter Operationen, die schon am nächsten Tage nothwendig geworden, zur Verbesserung oder Beendigung der ersten beobachteten, was natürlich eine grosse praktische Wichtigkeit besitzt. Wenn wir die normalen Gewebe und die in ihnen sich verästelnden sensiblen Nerven mit den in den gereizten oder gar entzündeten Geweben vorkommenden Nerven in Bezug auf ihre Empfindlichkeit, auf ihren veränderten histologischen Zusammenhang und ihre gestörte Ernährung hin vergleichen, dürfen wir uns gar nicht wundern, dass obige, a priori zu erwartenden Umstände durch die Erfahrung bestätigt werden. Wir lernten im Cocain ein sehr gutes, geeignetes, dem Kranken nicht unangenehmes und gefahrloses Mittel kennen, trotzdem wir wissen, dass viele ihm in einzelnen Fällen eine schlechte Wirkung zuschreiben. So sah Keyser, — um nur ein Beispiel zu erwähnen — schon nach Gebrauch von zwei Proc. Cocainlösung — angeblich durch das Cocain — im Verlaufe kurzer Zeit viermal Panophthalmitis sich entwickeln, und zwar dreimal nach Starextraction, einmal nach Iridektomie. Es sind das vielleicht aus wenig Erfahrungen gezogene Schlüsse, oder es war vielleicht das verwendete Cocain schlecht und unrein, oder endlich ist der Grund in einer auf andere Weise erfolgten Infection zu suchen.

Die gute Cocainlösung ist vollkommen wasserklar und geruchlos, hat wenigstens keinen ekelhaften Geruch, während die schlechte Lösung

eine gelbliche Farbe und einen schon von weitem bemerkbaren penetranten, ekelhaften Geruch hat; eine solche Lösung — in das Auge instilliert — brennt ein wenig und irritiert das Auge auffallend, röthet es auch in geringem Grade, doch verursacht dieser Umstand — wie ich glaube — kein grösseres Uebel. Ich sagte: wie ich glaube, weil wir keine diesbezüglichen Erfahrungen besitzen, da wir uns vor dem Gebrauche einer solchen Lösung stets hüteten, was umso leichter geschehen konnte, als wir die Lösung für die Klinik immer aus einer Apotheke verschafften, die unsere Wünsche kannte.

Unsere eigenen Beobachtungen über Cocain kann ich übrigens kurz in folgendem zusammenfassen: bei Instillation von 1—2 Tropfen einer 5proc. Lösung fängt die Pupille nach 10 Minuten an sich zu erweitern, die Cornea verliert ihre Empfindlichkeit, wird matt, was durch das Austrocknen, unregelmässige Einreissen und zuweilen durch ein geringes Abschürfen des Epithels verursacht wird; im Anschlusse daran erfolgt eine starke Erweiterung der Lidspalte, wodurch der zu Operierende einen eigenthümlichen Gesichtsausdruck erhält. Sämmtliche Symptome steigern sich nach öfterem Instillieren, die Pupille erreicht jedoch nicht den Grad der Mydriasis, wie nach Atropin, und behält eine kleine Reactionsfähigkeit gegen Licht. Die Mattigkeit der Cornea ist so geringgradig — und das ist wichtig — dass sie bei der Operation nicht stört, dass also das durch die Cornea in die Kammer dringende Instrument klar sichtbar ist. Die Epithelabschürfung birgt keine Gefahr in sich, weil sich die Zellen schnell wieder bilden, so dass die Cornea schon nach 1—2 Stunden wieder normal aussieht. Das Abschürfen schien auf die Wunde nie schädlich einzuwirken, es hinderte nie das Verschliessen und die Heilung derselben; ja, ich kann behaupten, die Heilung gieng glatter vor sich als in der Zeit vor Anwendung des Cocains, was ich jedoch nicht einer specifischen Wirkung des Cocains, sondern dem Umstande zuschreiben will, dass wegen des ruhigen Betragens der Kranken die Quetschung der Wundränder leichter zu vermeiden ist. Eine Veränderung kann aber das Cocain verursachen, und zwar die, dass wir manchmal die Conjunctiva bulbi locker ödematös finden, was besonders an dem bei Extractionen gemachten Conjunctivallappen ersichtlich wird, ohne dass hiedurch die Heilung des Auges gehindert wäre oder mehr Zeit in Anspruch nähme. Der Grund ist darin zu suchen, dass das Cocain gefässverengend wirkt, und wenn die Wirkung nach Stunden aufgehört hat, eine Reaction, ein Nachlassen der Gefässwandungen entsteht, wodurch wieder Röthe, eventuell Oedem entsteht.

Ich muss hier erwähnen, das ich bei einigen Extractionen eine durch die Instillationen entstandene Intoxication beobachtete, welche sich in Schwindel, vermehrter Herzthätigkeit, Kaltwerden der Extremitäten, prickelndem Gefühl in denselben und allgemeinem Unwohlsein äusserte,

wozu sich noch ein gewisses beängstigendes Gefühl, Unruhe und Schlaflosigkeit hinzugesellten. Sie kommt bei Kindern und empfindlichen Frauen vor, wo durch den eventuell weiten Ductus naso-lacrymalis das Cocain auch in den Mund gelangt und sich durch den bitteren Geschmack, die Unempfindlichkeit und das Austrocknen des Mundes verräth. Die erwähnten Symptome verschwinden meist schnell ohne Folgen. Nur einmal hatte ich Gelegenheit zu beobachten, dass die Symptome — gleich wie im Falle Mayerhausens — erst nach 12 Stunden nachliessen. Dieser Fall betraf eine hochgestellte Dame, bei welcher vor der Staroperation die Wärterin, der die Cocaineinträufelungen anvertraut waren, aus Uebereifer elfmal von einer 5proc. Cocainlösung in das Auge instillierte, wobei ein grosser Theil des Cocains durch den weiten Ductus nasolacrymalis in den Mund gelangte.

Bevor ich das Cocain endgiltig verlasse, muss ich mich mit einer Sache von grosser Tragweite befassen, und zwar mit der Frage, in welchem Verhältnisse das Cocain zum intraocularen Drucke steht, ob es denselben vergrössert oder vermindert?

Die Wichtigkeit der Sache, wenn wir bloss bei den Extractionen bleiben, ist leicht ersichtlich, wenn wir an solche Starkranke denken, bei welchen als Complication noch ein anderer Krankheitszustand, der sich in vermehrter Tension äussert, vorhanden ist, wo wir mit den Vorbereitungen zur Operation — im Falle dass das Cocain die Tension vermehrt, — den Ausbruch eines acuten Anfalles provocieren könnten, welcher — wenn er rasch auftritt — die Ausführung der Operation erschwert oder unmöglich macht, ja vielleicht noch das Auge in der Zukunft gefährdet. Wir begegnen in der Literatur ziemlich oft solchen Mittheilungen, wo eine die Tension vermindernde Wirkung des Cocains erwähnt wird, aufgrund deren natürlich die oben erwähnte zur Vorsicht mahnende oder gar gefährliche Eigenschaft des Cocains wegfiele. Unsere Erfahrungen bestätigen entschieden das Gegentheil, das heisst, dass das Cocain, wenn auch nicht so stark wie das Atropin, aber ganz bestimmt in geringem Grade den intraocularen Druck vergrössert. Das bestätigt schon die gut eingeübte Tastempfindung, welche das cocainisierte Auge als etwas härter erkennen lässt; doch besitzen wir auch einige positive Beobachtungen darüber, dass bei vollkommen ruhigen glaucomatösen Augen, — wo wir gerade zur gründlichen Heilung der Krankheit Iridektomie zu machen beabsichtigten — das wenige vor der Operation zur Anästhesierung eingeträufelte Cocain einen glaucomatösen Anfall hervorrief. Aus der Constatierung der Thatsache — welche gleichfalls als Argument angeführt wird — dass man seit dem Gebrauche des Cocains, z. B. bei Extractionen, bei dem Anfertigen der Wunde kein rasches Ausfliessen, sozusagen Ausspritzen des Kammerwassers beobachtet, kann man nicht folgern, dass dies darin liege, dass das Cocain die Tension herabsetzt, das Augeninnere deshalb unter einem geringeren Drucke als

de norma stehe und so das Kammerwasser nur langsam aussickere oder ausfliesse. Diese Thatsache ist nicht zu leugnen, ihre richtige Erklärung glaube ich aber nicht in dem Sinken der Tension, sondern in der Empfindungslosigkeit des Auges zu finden; indem nämlich der Kranke ohne Schmerzen die sonst recht schmerzhafte Operation übersteht, hat er keine Ursache zum Spannen und zum Wirkenlassen der vier geraden Augenmuskeln, wie dies in der Zeit vor Anwendung des Cocains geschah, wesshalb das Kammerwasser meist langsam, entsprechend dem langsameren oder rascheren Anlegen der Wunde abfliesst. Für die Richtigkeit dieser Auffassung spricht die Beobachtung jener Fälle, wo bei unvollkommener Anästhesierung, ja sogar bei vollkommener Anästhesierung — und solche Fälle sind mehr ausschlaggebend — der Kranke aus Furcht vor der Operation seine Selbstbeherrschung verliert und, trotzdem er keine Schmerzen hat, den Athem zurückhält, presst und die vier geraden Augenmuskeln wirken lässt, wobei dann, trotzdem dass vor dem Anlegen der Wunde das Cocainisieren vorschriftsmässig geschah, das Kammerwasser rasch herauszuspritzen pflegt.

Wenn wir nach allem das Cocain mit dem Atropin, dessen die Tension vergrössernde Eigenschaft heutzutage beinahe allgemein anerkannt ist, vergleichen und untersuchen, welche Eigenschaft des Atropins die Vermehrung des intraocularen Druckes hervorrufe, so muss man schon von vorne herein eine ähnliche Wirkung vom Cocain erwarten, da auch das Cocain die pupillenerweiternde Eigenschaft besitzt, auf welcher die erwähnte, die Tension vergrössernde Wirkung des Atropins beruht. Das in einem gewissen Zeitraume in das Auge gelangte Blut wird durch die Erweiterung der Pupille auf eine kleine Fläche zusammengedrängt, und zwar in die Theile hinter der Iris, infolge dessen das Auge um so viel härter werden muss. Das Härterwerden hängt natürlich von dem Grade der Mydriasis und der Starrheit der erweiterten Pupille ab, zwei Symptome, welche, wie erwähnt, beim Cocain im Verhältnis zum Atropin graduell geringer ausfallen.

* * *

Wie erwähnt, sind wir bei den Staroperationen mit normaler Läsion der Gräfe'schen Methode gefolgt, jedoch in Betreff des Ortes der Wunde in manchem abgewichen.

Die geringere Empfindlichkeit und besseren Ernährungsverhältnisse der Sclera machen den Vortheil der scleralen Wunde leicht begreiflich, so dass wir bei den daselbst gemachten Wunden auf einen besseren Verlauf rechnen können. Bei mehr hinteren Scleralschnitten entsteht aber eine stärkere Blutung, welche das Operationsfeld verdeckt und die genaue Ausführung der nachfolgenden heiklen Operationsdetails, die noch mehr Aufmerksamkeit beanspruchen, in nicht geringem Grade hindert; ausserdem liegt die so gemachte Wunde dem empfindlichsten Theile des Auges, der keine Reizung

einfach erträgt, dem Corpus ciliare nahe, welches durch eine solche Wunde entweder direct lädiert oder doch durch den Reiz bei Verwundungen in seiner unmittelbaren Nähe mitgereizt wird; und dieser Umstand kann wieder zu einer schwierigeren Beruhigung des Auges, zum Entstehen latenter Cyclitiden, ja bei stärkerer Reizung zu tiefer greifenden Entzündungen führen. Diese öfter gemachten Erfahrungen brachten uns auf den Gedanken, dass wir — unterstützt durch einige, der Literatur entnommene Empfehlungen — den scleralen Schnitt bis zur anatomisch erlaubten vordersten Grenze führen sollen, wodurch wir dem Rande der Cornea näher sind, die Blutung wegen der spärlicheren und kleineren Blutgefässe somit eine geringere wird, und wir auch vom Corpus ciliare ziemlich entfernt bleiben, die erwähnten unangenehmen Umstände daher vermieden werden können. Den früheren hinteren Scleralschnitt haben wir mit einer Wunde vertauscht, die als vordere bezeichnet werden kann, und blieben auch — mit Rücksicht auf ihre Zweckmässigkeit — bei dieser.

Beim Bemessen der Grösse der Wunde war uns immer die Grösse des Kernes maassgebend, obzwar letztere oft täuscht und erst beim Entbinden der Linse der Irrthum nach der einen oder anderen Richtung klar wird.

Natürlich kann man an der grossen Wunde nicht mehr ändern, sie lässt auch die Linse soleicht durch, dass deren Entfernung ohne grösseres Trauma geschieht; ein Umstand, der an und für sich günstig wäre. Als Nachtheil einer grossen Wunde kann man aber betrachten, dass man unnöthig ein grosses Colobom erzeugen muss, welches infolge seiner Grösse die Quelle von Lichtzerstreuung werden kann. Das Auge scheint nur eine Wunde von gewisser Grösse zu vertragen, und wenn wir ihre Grenze überschreiten, so erfolgt die Beruhigung des Auges schwerer oder überhaupt nicht. Diese Behauptung kann ich freilich nicht mit Zahlen beweisen, weil eine zu grosse Wunde bei einem geübten Operateur selten vorkommt, eine genügend grosse Zahl beweisender Fälle also nicht aufzutreiben ist.

Diesen Eindruck machten aber solche präparatorische Fälle auf uns, wo wir beim Forschen nach dem Grunde des abnormen Heilungsverlaufes nichts fanden, ausser der grösser wie gewöhnlich gemachten Wunde.

Bei kleiner Wunde fallen die erwähnten Unannehmlichkeiten weg, entstehen aber Gefahren durch Quetschung der Wundränder und der Iris beim gewaltsamen Herausdrängen der Linse, welche wieder verschiedene, das Auge sogar vollständig vernichtende Entzündungen verursachen können. Wenn wir die zu klein ausgefallene Wunde mit der Schere vergrössern, so quetschen wir zwar die Wunde, machen sie also der Infection zugänglicher — abgesehen davon, dass die gequetschte Wunde schwerer heilt — die Erfahrung lehrt aber, dass das Vergrössern der Wunde noch immer nützlicher ist als das gewaltsame Herausdrängen der Linse; diesen Satz bekräftigt auch eine spätere Tabelle.

Meine Bemerkungen über den Wundschnitt kann ich nicht beendigen, ohne das von Arlt empfohlene keilförmige Messer zu erwähnen, welches sich weniger als das Beer'sche verbreitert; seine Aufgabe wäre gewesen, in der Sclera nach aufwärts, entsprechend der Gräfe'schen Operationsstelle, eine Wunde mit einem um weniges grösseren Lappen zu machen. Wir versuchten dieses Messer mehrmals und überzeugten uns jedesmal, dass das Anfertigen der Wunde mit demselben infolge der zu grossen Nähe des oberen Augenlides und der Nasenwurzel beinahe unmöglich ist, da nicht genug Platz vorhanden ist, um das Messer genügend vorschieben und beim Zurückziehen die intact gebliebene Sclera durchschneiden zu können. Nach unten zu sind die Verhältnisse um vieles günstiger, wie wir es aus der ganz bequemen Handhabung des Beer'schen Messers wissen.

Einen Conjunctivallappen machten wir, zum frühzeitigen Decken der langsam vernarbenden scleralen Wunde und zum Verschliessen derselben vor einer eventuellen Infection, womöglich immer, und erkannten dessen zweifellosen Vortheil solchen Fällen gegenüber wo wegen Narben oder aus Zufall das Verfertigen eines solchen Lappens wegfiel. Den Feinden dieses Lappens, an ihrer Spitze Weeker, welche denselben im Gegentheil für ein Schmutznest halten, da darunter Rindenpartikeln, Blutgerinnsel etc. zurückbleiben, können wir nur soviel entgegnen, dass dieser Lappen nur für denjenigen ein Schmutznest ist, der ihn nicht reinigt, hingegen nützlich und die Wunde schützend ist für denjenigen, der die Operation mit gehöriger Wundtoilette beendigt und auch späterhin für gehöriges Auswaschen des Auges Sorge trägt.

Von der Art und Weise des Ausschneidens der Iris will ich nur kurz sprechen, da wir in dieser Hinsicht die alten Regeln befolgen und keine neuen Erfahrungen besitzen. Der Vorschlag, zur Vermeidung eines blendenden, grossen Coloboms ein kleineres Stück Iris, als die Wunde ist, auszuschneiden, fand in uns keine Nachahmer, weil wir das Einheilen der Colobomschenkel für eine viel unangenehmere Sache halten als die geringe Blendung, die durch das grössere Colobom eventuell entsteht. Dass aber ein solches Einheilen bei kleinen, nicht bis zu den Wundrändern reichenden Colobomschenkeln vorkommt, beweist schon der Umstand, dass, wenn wir auch bis zu den Wundwinkeln die Iris ausschneiden, selbe jedoch beim Ausschneiden nicht gehörig spannen, wir eingeheilte Colobomschenkel sehr häufig beobachten, wozu noch das Reinigen der Wunde beiträgt, welches die nicht vollständig ausgeschnittenen Colobomschenkel direct hineindrängen kann. Eingeheilte Irisschenkel müssen wir aber auch in diesem Falle für gleichwertig mit einer Cicatrix adhaerens betrachten, welche trotz des bestehenden Coloboms Gefahr bringen, sogar die Pupille in einem, dem Grade und der Art des Einheilens entsprechenden Maasse nach aufwärts verziehen kann.

Das Entfernen der getrübten Linse kann nur geschehen, nachdem man auf irgend eine Art die sie einschliessende Kapsel geöffnet hat. Zu diesem Behufe hat man seit uralter Zeit verschiedene Instrumente verfertigt. Bei einfachem Ritzen der Kapsel kann zwar die Linse — vorausgesetzt, dass das Ritzen gut gelang — sich frei entfernen, aber viele bei dieser Operation gemachte Erfahrungen liessen es wünschenswert erscheinen, das einfache Ritzen durch etwas anderes zu ersetzen. Wenn die Kapsel nur einfach geritzt wird, und wenn auch die Linse sich vollkommen aus ihr entfernt, so kann die Kapsel selbst noch zurückbleiben, und zwar die hier in Betracht kommende vordere Kapsel, welche ein Zellenlager besitzt, das nachträglich eine Secundaria producieren kann. So kann es geschehen, dass die unter einer gewissen Spannung stehende Kapsel sich beim Ritzen seitwärts verzieht und eine der Pupille entsprechende Ritze zurücklässt, die guten Visus erlaubt, so dass der Patient nach der Operation eine gewisse Zeit lang gut sieht; wenn aber die Zellenwucherung, die langsame Secundariaentwicklung ihren Anfang genommen hat, so verändert sie das Sehen je nach der Lage und der Dicke der sich entwickelnden Membran mehr oder weniger. Wenn die Kapsel verdickt und rigid ist, keine Neigung oder Fähigkeit hat, sich nach dem Ritzen seitlich einzurollen, so beeinflusst das in der Mitte liegende Kapselstück gleich nach der Operation das Sehen wesentlich, und wenn sich noch hieran eventuell Secundariabildung anschliesst, so kann abermals ein an Blindheit grenzender Zustand entstehen. Zur Wiedererlangung des Sehens müssen wir eine neue Operation machen, welche bei einer so dicken Secundaria nicht mehr eine einfache, gefahrlose Discission sein kann, sondern die viel gefährlichere lineare Extraction, welche in der grossen Mehrzahl der Fälle bezüglich der Folgen keine so einfache Operation ist, als man im ersten Augenblick denken würde, und hier nicht so gefahrlos ist, als wenn wir sie zur Entfernung eines jugendlichen Stares vornehmen.

Der Wunsch, alle diese Nachtheile und Unannehmlichkeiten zu vermeiden, führte schon lange die Oculisten auf den Gedanken, ob es nicht besser wäre, statt die Kapsel einfach zu ritzen, aus derselben einen möglich grossen Theil herauszureissen und auch zu entfernen. Es ist das ein altes Bestreben, dessen Resultat unausgesetzt je ein neues Instrument war, so die Arlt-Collmann'sche Pincette, die französische Pincette, Kystotome etc., welche aber wegen verschiedener technischer Gebrechen praktisch nicht verwendet werden konnten.

Prof. Förster in Breslau hat die Frage durch die Construction der nach ihm benannten Pincette glücklicher gelöst, und das Instrument ist seither ziemlich verbreitet. Da dasselbe jedoch neu und seine praktische Verwendung mehr auf grössere Kliniken beschränkt ist — welche berufen sind, einzelne Verfahren rationell auszuproben, um sie dann in die allgemeine

Praxis als empfehlenswert zu übertragen — so halte ich es nicht für überflüssig, das Instrument mit einigen Worten zu beschreiben. Es hat eine Form, ähnlich der Liebreich'schen Irispincette, dessen kneifendes, circa 5—6 *mm* langes Ende unter ungefähr 85° von dem Griffe abgebogen ist. Das kneifende Ende ist nicht gerieft, sondern es besitzt drei einander gegenüberliegende Zähne, welche beim Schliessen vollständig in einander passen, so dass man die Pincette als rundes, nicht lädierendes Instrument in die Kammer einführen kann. Die Zähne sind im hinteren Theile des kneifenden Endes angebracht, da dieser Theil des Endes an die Oberfläche der Linse kommt und so bei geringem Drucke besser in die Kapsel — aus welcher wir einen Theil herausreissen wollen — sich einsenken kann. Die Handhabung des Instrumentes geschieht derart, dass man es, nach Ausschneiden der Iris, geschlossen, behutsam durch die Wunde, an der hinteren Cornealwand gleitend, in die Kammer bis zum unteren Pupillarrande einführt und auf diese Weise in das ganze Bereich der Pupille kommt. Hier wird die Pincette der Weite der Pupille entsprechend geöffnet und damit auf die vordere Fläche der Linse ein schwacher Druck ausgeübt, um an der Kapsel eine Falte aufheben zu können. Man versucht dann durch zarte Bewegungen der Pincette von rechts nach links und umgekehrt die so erhaltene Falte herauszureissen, und bewegt sich zugleich mit der Pincette aus der Kammer hinaus. Das Kapselstückchen zwischen den Branchen der Pincette schrumpft nach dem Herausreissen sofort zusammen, und man kann sich von seiner Grösse nur durch Einlegen in Wasser überzeugen, wo es sich der Fläche nach ausbreitet.

Wie erwähnt, ist der gezähnte Theil der Pincette unter einem Winkel von 85° abgebogen, infolge dessen muss — wie leicht ersichtlich — der durch die oben gemachte Wunde geführte Pincettengriff sich ganz nach vorne drehen, so dass er beinahe senkrecht auf der Fläche der Cornea steht, was die Handhabung der Pincette um ein Bedeutendes erschwert. Man muss sich nämlich beträchtlich von dem oberen Rande der Orbita, respective von der Stirne entfernen, was das Stützen sehr unbequem macht, und muss den sich aufstützenden kleinen Finger strecken, was wieder auf Kosten der Sicherheit geschieht.

Offen gesagt, hat dieser Umstand in der ersten Zeit des Gebrauches der Pincette mehrmals in uns den Wunsch erweckt, die Biegung der Pincette zu verändern, da wir nicht einsehen konnten, weshalb man derselben keine schwächere Biegung geben kann, wobei die oben erwähnten Unannehmlichkeiten vermieden wären. Beim Operieren der verschiedenen Fälle haben wir jedoch bald eingesehen, dass diese Biegung nothwendig sei, und dass wir uns mit den daraus resultierenden technischen Schwierigkeiten befreunden müssen, in Anbetracht der Vortheile, welche wir erzielten bei Operation Kataraktöser mit eingefallenen Augen, hervorstehendem

Orbitalrande — oder solcher, welche während der Operation nicht folgten, sich schlecht betrugen und fortwährend aufwärtssahen. — In den erwähnten Fällen können wir die Pincette, da die Wunde oben ist, nur dann einführen, auf die Linse legen und mit derselben ruhig in der Kammer arbeiten, wenn sie stark gebogen ist, ihr Stieltheil nicht an den Orbitalrand stösst und wir das Herausreissen der Kapsel perfect beendigen können, ohne die Wundränder besonders gequetscht zu haben. Schwächer gebogene Pincetten könnte man bei solchen Fällen nur dann verwenden, wenn ihre Zähne sich nach hinten erheben würden und schief stünden. So verfertigte Pincetten hätten aber einen Nachtheil, sie würden nämlich quetschen, und das ist gerade bei Staroperationen zu vermeiden; die frei nach hinten stehenden Zähne würden das sowohl beim Einführen, wie beim Herausziehen verursachen. (Es gibt solche Pincetten, englische Fabrikate, aber deren erschwerten Gebrauch sieht ein jeder sofort ein, der sie einigemal versucht hat.)

Vergleichen wir die technischen Schwierigkeiten dieses Verfahrens mit dem Kapselritzen — sei es mittels des Jäger'schen Hakens oder der Discissionsnadel — so ist zweifellos ersichtlich, dass zur richtigen Anwendung der Förster'schen Pincette ein feineres Gefühl und grosse Uebung nothwendig sind. Eine grosse Uebung ist nothwendig, bis wir jenes feine Muskelgefühl uns aneignen, welches uns anzeigt, wann wir die äusserste erlaubte Grenze der auf die Kapsel geübten Druckwirkung erreicht haben, wie stark wir drücken dürfen, um auf der Kapsel eine Falte fassen zu können, ohne die Zonula Zinnii zu zerreissen und um auf diese Weise die unangenehme Complication eines Glaskörpervorfalles vermeiden zu können. Ein geübtes Muskelgefühl ist dazu nothwendig, um zu fühlen, ob wir eine Falte gefasst haben, oder ob die Pincette an der Oberfläche der Linse abgeglitten ist; ob die Falte beim Herausziehen der Pincette nicht aus deren Branchen herausgerutscht ist, oder ob wir von der Kapsel überhaupt etwas herausgerissen haben?!

Diesem Umstande ist jene Unsicherheit zuzuschreiben, mit welcher wir anfangs dieses Instrument handhabten, so dass wir oft nach mehrmaligem fruchtlosen Greifen nach der Kapsel zum Haken die Zuflucht nehmen mussten, was nach dem Einüben nur sehr ausnahmsweise der Fall war. Den Gebrauch der Förster'schen Pincette erschwert eine profuse Blutung in die Kammer, wobei wir damit nur blindlings arbeiten und so sehr leicht die Iris in den Branchen mitfassen und eine Iridodialysis verursachen können. Solche Eventualitäten kommen aber bei gehöriger Uebung mit dem Instrumente selten vor und sind bei gehöriger Vorsicht zu vermeiden, was schon der Umstand beweist, dass wir bei ungefähr tausend mit der Förster'schen Pincette gemachten Staroperationen nur dreimal das Entstehen einer partiellen Iridodyalisis — ohne üble Folge — beobachteten. Totale Iridodialysis sahen wir nie. Nebenbei bemerkt, sahen wir in einem

auf solche Weise entstandenen Falle von Iridodialysis, dass die Iris sich wieder anlegte, sozusagen vollständig anwuchs, so dass die Spalte verschwand; ein Fall, der im „Szemészet" ausführlich beschrieben wurde.

Nachdem wir die Gebrauchstechnik und Schwierigkeiten des Instrumentes kennen gelernt haben, will ich besprechen, bei welchen Starformen und mit welchem Vortheile dasselbe anwendbar ist; und ob es Nachtheile besitzt?

Im grossen und ganzen ist die Förster'sche Pincette bei jeder Starform gut anwendbar, ausgenommen bei der Cataracta Morgagniana mit gesunkenem Kerne. In Anbetracht der Schlüpfrigkeit der Kapsel kann man leicht einsehen, dass hier, wenn man auch auf die Kapsel den erlaubten Druck ausübt, die Pincette die Kapsel eindrücken wird, weil die flüssige Rindenpartie vor dem grösseren Drucke gegen den Ort des geringeren Druckes sich fortzubewegen sucht, die Form der Linse sich ändern wird und beim Schliessen der Pincette — selbst wenn wir dies unter fortwährendem Drucke thun — das Verhältnis dasselbe bleibt, nur wird immer ein anderer Theil der Linse eingedrückt werden, ohne dass die Pincette eine Falte erheben könnte. Es ist dasselbe Phänomen, wie wenn wir an einer seidenen Blase, welche mit einer Flüssigkeit von einer gewissen Spannung gefüllt ist, eine Falte fassen wollten. Das wird uns nie gelingen, die Pincette wird immer abgleiten, ausser wenn wir den Druck so hoch steigern, dass die Zähne der Pincette sich in den Stoff der Blase — sozusagen — einkeilen, was wir an der Linsenkapsel — wie oben gesagt — nicht thun können. Bei einem Stare mit gesunkenem Kerne lässt uns selbst mehrfaches Experimentieren gewöhnlich im Stich, wesshalb es angezeigt ist — um das Trauma und die die Möglichkeit der Wundinfection (durch Einführen mehrerer Instrumente) zu verringern — bei so geformtem Stare gleich zum Haken zu greifen.

Ich bin hier genöthigt, die Förster'sche Pincette einstweilen zu verlassen und mich weiter mit der Cataracta Morgagniana zu befassen, weil das, was ich hierüber zu sagen beabsichtige, sich hier am passendsten einfügen lässt.

Das Eröffnen der Kapsel von Staren mit gesunkenem Kerne kann nicht einmal mit dem Haken gefahrlos bewerkstelligt werden, in der Art, wie wir es im allgemeinen überall beschrieben finden, nämlich ungefähr durch H-förmiges Einritzen; und zwar deshalb nicht, weil schon bei dem einfachen Spalten der Kapsel von unten nach oben die Linse collabiert, ihr flüssiger Inhalt sich in die Kammer ergiesst, diese trübt und weitere Spaltungsversuche eine seitliche oder in den Glaskörper erfolgende Luxation der ohnehin herabsteigenden Linse hervorrufen können. Man darf hier also nicht an dem schablonenhaften Kapselspalten festhalten, sondern man muss es vereinfachen, so dass es nur aus einem von unten nach oben schnell

erfolgenden Spalten besteht, worauf sofort die Expulsion folgen muss. Zu dieser Abweichung und zu deren Anempfehlung hat mich eine mir lebhaft in der Erinnerung gebliebene, unangenehm verlaufene Operation an einem Stare mit gesunkenem Kern bewogen. Im August d. J. 1887 unternahmen wir die Operation eines solchen Stares bei einem alten deutschen Bauer und folgten bei dem Kapselspalten der gebräuchlichen Methode, worauf der Kern nach unten und seitwärts so tief hinter die Iris sank, dass wir ihn nicht sehen und reponieren konnten, er auch beim Schiebeversuch nicht hervorkam, hingegen sich Glaskörper zeigte, so dass wir zum Löffeln Zuflucht nehmen mussten; trotzdem gelang es uns nicht, den kleinen Kern, der schon damals bestimmt in den Glaskörper fiel, herauszubefördern. Theils das mehrfache Eingehen in das Auge und in den Glaskörper, daneben der grosse Glaskörperverlust, theils das Zurückbleiben des Kernes im Glaskörper verursachte später eine Entzündung, die das Auge vernichtete. Einen gleichen Fall fand ich im Verlaufe von 10 Jahren im Jahre 1883, der sich auch auf eine Cataracta Morgagniana bezieht, während von anderen Starformen in jener Zeit keine einzige solche Aufzeichnung sich vorfand; dieser Umstand mahnt zur Vorsicht bei der Operation der in verhältnismässig geringer Zahl vorkommenden Stare mit gesunkenem Kern.

Wir können die Förster'sche Pincette mit bestem Erfolge bei Verdickung der Kapsel anwenden, wo wir dieselbe wegen ihrer Härte und geringeren Zerreissliehkeit besser fassen können, so dass wir manchmal die Linse — ohne dass dabei die Kapsel bersten würde — von der Zonula Zinnii abgelöst sammt der Kapsel entfernen können. Aber selbst wenn dies nicht gelingt, entfernen wir damit die dicke Kapselpartie, die sonst gewöhnlich zurückbleibt, das Sehen beeinträchtigt und bei der Nachoperation gefährlich ist. Sehr gut kann man auch mit der Pincette die Kapsel der maturen Cataracta fassen, weniger gut die der nondum oder non maturen. Der Grund dieses Umstandes ist theils wieder die zerreissliche Kapsel, an welcher wir sozusagen nur einen Ritz zustande bringen, theils die Verhältnisse, welche dieselben sind wie bei der Cataracta Morgagniana, indem man auch hier über der weichen Rinde die schlüpfrige Kapsel fassen muss, von welcher die Pincette abgleitet, obzwar hier die Verhältnisse um vieles günstiger sind.

Bevor ich weiter gehe, will ich über das erzielte Sehen bei Augen, die mit der Förster'schen Pincette operiert wurden, eine Uebersicht geben und untersuchen, ob die Ergebnisse mit dem Gesagten übereinstimmen. Ich stelle hier die Resultate von 300 Starextractionen einander gegenüber, von welchen sich 100 Fälle auf nondum mature, 100 auf mature und 100 auf hypermature Katarakten beziehen, deren eine Hälfte wir mit Kapselritzen, die andere mit der Förster'schen Pincette operierten. Ich will

bemerken, dass diese Daten sich auf Fälle mit vollkommen glatter Operation und normalem Heilungsverlauf beziehen, weil wir nur so sehen können, ob die Verwendung der Förster'schen Pincette mehr Vortheile hat als die des Hakens.

Tabelle III.

Star-Form	Art der Kapselspaltung	Seherfolg			
		$^5/_{5}$—$^5/_{10}$	$^5/_{15}$—$^5/_{20}$	$^5/_{30}$—$^5/_{50}$	$^5/_{70}$-qual. Sehen
Cat. nond.	Mit Häkchen	5	16	22	7
matura	Förster	5	19	20	6
Cataracta	Mit Häkchen	4	20	21	5
matura	Förster	3	24	21	2
Cataracta	Mit Häkchen	4	21	20	5
hypermatura	Förster	4	26	19	1

Zur richtigen Beurtheilung des Resultates habe ich hier von der conventionellen Eintheilung der Qualität des Sehens in I., II. und III. Classe abgesehen, weil sonst die Grenzen sehr weit und unser strenges Urtheil über das resultierte Sehvermögen mangelhaft wären.

Aus der Tabelle ist ersichtlich, dass die Resultate nach Kataraktoperationen mit der Förster'schen Pincette im allgemeinen besser sind; am augenfälligsten ist die Besserung bei mittlerem und bei $^5/_{10}$ Visus, während beim $^5/_5$ sozusagen kein Unterschied ist. Letzteres Sehresultat ist aber überhaupt selten, so dass es eine grosse Kühnheit wäre, darauf zu rechnen; am häufigsten wird den Patienten mittleres Sehvermögen zurückgegeben, was, wie erwähnt, bei der Förster'schen Pincette öfters vorkommt. Wenn wir nun obige Tabelle zum Eintheilen der Fälle je nach den Kataraktformen benützen wollen, so wird die Wahrheit des oben Gesagten sofort in die Augen fallen, dass nämlich der grösste Erfolg bei der hypermaturen, dann bei der maturen, der geringste bei der nondum maturen Form zu erreichen ist.[1])

Ich muss hier bemerken, dass bei den mit der Förster'schen Pincette Operierten auch die Secundariabildung geringeren Umfanges zu sein pflegt, was leicht begreiflich ist, da die Secundaria dünner ist, ein Umstand, der die Aussichten auf Erfolg einer folgenden Nachoperation sowohl in Betreff des Sehens, als in der Wahl des milderen Eingriffes (Discission) verbessert.

[1]) In die Tabelle sind auch die Resultate jener Operationen aufgenommen, welche in der ersten Zeit des Gebrauches der Förster'schen Pincette gemacht wurden, wo die Gebrauchsweise des Instrumentes uns noch nicht vollständig geläufig war.

Die Einführung des Gebrauches der Förster'schen Pincette hat die Zahl der ohnehin zahlreichen Instrumente, die bei der Extraction angewendet werden, vermindert, weil wir mit derselben auch die Iridektomie machen und sie dann sofort zum Herausreissen der Kapsel gebrauchen können. Dieser Umstand ist als ein entschiedener Vortheil der Pincette anzusehen, weil wir so das Umtauschen der Instrumente vermeiden und rascher operieren können, was wieder auf das Endresultat von Einfluss ist. Ich bemerke, dass das Instrument zur einfachen Iridektomie ungeeignet, ja sogar gefährlich ist, da es scharfe Zähne besitzt und wir mit der Iris die Linsenkapsel verletzen können.

Ich weiss genau, dass in manchen Ausweisen als Nachtheil der Förster'schen Pincette eine zweifellos unangenehme Complication, der Glaskörpervorfall, vorgebracht und so das Instrument von einer schlechten Seite vorgeführt wird. So sahen Silex in 16·2 Proc., Schweigger in 8·9 Proc. etc. Prolapsus des Corpus vitreum, ein Percentualverhältnis, welches — wenn nicht durch Ungeübtheit im Gebrauche des Instrumentes verursacht — abschreckend genug ist, obwohl in der beträchtlichen Procentzahl von Silex 10 Fälle ohne irgend welche Reizsymptome heilten. Wir können nicht mit ähnlichen Daten dienen, weil wir Glaskörpervorfall überhaupt nicht öfters vorkommen sahen, als zur Zeit der mit dem Haken gemachten Operationen, wie aus der folgenden Tabelle ersichtlich ist.

Tabelle IV. Glaskörpervorfall im III. Moment.

Jahre	Gesammtoperationen		Glaskörpervorfälle	Proc.
1880—1886	Mit Häkchen	1042	14	1·3
1886—1890	Förster	870	8	0·9

In die Tabelle sind natürlich nur die nichtcomplicierten Katarakten aufgenommen, weil man auf erwähnte Behauptungen nur aus Fällen, die eine normale Operation versprechen, richtig folgern kann. Die Tabelle beweist glänzend, dass die Zahl der Glaskörpervorfälle sich während der Zeit des Gebrauches der Förster'schen Pincette nicht nur nicht vermehrt, sondern entschieden vermindert hat, obzwar in die Tabelle beträchtliche Summen aufgenommen sind, welche den aus ihnen gezogenen Schlüssen einen entsprechenden Nachdruck verleihen.

In dem von Dr. Ludwig Juhász gleichfalls aus der Budapester Augenklinik im Jahre 1876/77 zusammengestellten, ausserordentlich lehrreichen Ausweise lesen wir folgendes: „Wir lernten schon in früherer

Zeit, uns vor dem Eindringen mit der Pincette zur Entfernung einer verdickten Kapselpartie fürchten, trotzdem es schwer zu verstehen ist, wodurch das Vorschieben dieses verhältnismässig feinen Instrumentes in die Kammer so gefährliche Entzündungen verursachen kann. Vielleicht gelangt ein aus den Riefen der Pincette nicht entfernbarer Schmutz in die Kammer, vielleicht ist schon diese so geringfügige Quetschung des Auges und der Ciliargegend unerträglich für das Auge? Das sind alles Fragen, welche man wohl aufwerfen kann, ohne jedoch imstande zu sein, die gehörige Antwort darauf zu geben."

Nun ergänzt die Einführung und die Gefährlichkeit der Förster'schen Pincette das Raisonnement von Dr. Juhász, welches so zu formulieren ist, dass das Einführen der Pincette dann gefährlich sei, wenn sich aus dem Auge hiedurch kein grösseres Gebilde entfernt, welches also den eventuell zwischen den Riefen der Pincette eingeführten inficierenden Stoff gleichsam wieder mit sich herausbringt. Früher gieng man mit der Pincette gewöhnlich erst nach der Expulsion der Linse ein, um die Kapsel zu entfernen, wobei es dann entweder nicht gelang, die verdickte Kapsel herauszubringen, oder wenn es auch gelang, so verblieb der aus den Riefen der Pincette eventuell herausgefallene inficierende Stoff im Auge, und konnte dann die Quelle der gefährlichsten Entzündungsprocesse werden. Sogar heutzutage, wo wir mit der Förster'schen Pincette zum Ausreissen der Kapsel ohne Bedenken eingehen, thun wir dies dann nicht gerne, wenn die Linse schon heraus ist, weil wir das Eingehen in einem solchen Falle den alten Erfahrungen entsprechend für gefährlicher halten.

Ich bin nicht geneigt, das Entstehen grosser Entzündungsprocesse durch stärkeres Quetschen der Wundränder mit der Pincette anzunehmen, weil sich ja dann die Zahl der mit Entzündung endigenden Operationen und der Verluste seit der Einführung der Förster'schen Pincette hätte vermehren müssen, was nicht nur nicht geschah, sondern, wie ich sofort mit Zahlen beweisen werde, ihre Zahl sich im Gegentheil verringerte. Ich gebe zu, dass ein solches Quetschen der Wunde einigen Nachtheil besitzt, der sich in langsamerem Schliessen der Wunde offenbart, da — wie man beobachten kann — die scharfen Wundränder sich gleichsam abstumpfen, es bringt aber bei gehöriger Reinigung seit dem Einführen der Förster'schen Pincette das Auge vielleicht nie in Gefahr.

In die Tabellen V. und VI. sind auch nur reine Fälle aufgenommen, weil die aus complicierten Fällen gemachten Folgerungen keine Beweiskraft hätten oder wenigstens Nachdenken erregen könnten, ob die ausgewiesenen Verluste und Corneanecrosen nicht gerade als directe Folgen der Complication aufzufassen seien.

Bei Betrachtung vieler Operationen und genauer Beobachtung des nachfolgenden Heilungsprocesses fällt es auf, dass das Auge nach Opera-

Tabelle V. Verlust-Tabelle.

Jahr	Gesammtzahl der Operationen	Verlust	Proc.
1880—1885			
Mit Häkchen operiert	1042	16	1·6
1885—1890			
Mit der Pincette von Förster operiert	870	12	1·3

Tabelle VI. Tabelle der Cornealerweichung.

Jahr	Gesammtzahl der Operationen	Verlust	Proc.
1880—1885			
Mit Häkchen operiert	1042	7	0·6
1885—1890			
Mit der Pincette von Förster operiert	870	4	0·4

tionen, die noch so glatt verlaufen, bei Gebrauch der Förster'schen Pincette manchmal mit einer stärkeren — als normalen — Reizung reagiert. Nach meinen Beobachtungen fand ich den Grund darin, dass, wenn die Pincette nur aus der Mitte eine kleine Kapselpartie herausreisst, der periphere Theil der Linse in der daselbst unversehrt gebliebenen Kapsel wie in einem Rahmen eingeschlossen ist, wobei sie bei dem Emporheben und der Expulsion sich nur so nach oben entfernen kann, wenn sie die Kapsel einreisst, wobei — je nach der Festigkeit der Kapsel — das corpus ciliare mehr weniger gezerrt wird. Dieses Herausspringen der Linse kann man manchmal auch hören in Fällen bei welchen man — zur Bekräftigung des Gesagten — dann gewöhnlich auch einen mit grösserer Reizung einhergehenden Verlauf beobachten kann.

Nun will ich kurz die dem Kapselausreissen folgenden Momente der Operation besprechen, da auch diese für die Praxis grosse Wichtigkeit besitzen. Die Entfernung der Linsenreste erzielten wir nach dem alten Verfahren, nämlich durch Reiben mit dem unteren Augenlide. Um Blut aus der Kammer zu entfernen, nahmen wir das Reiben nur ausnahmsweise vor, da wir aus Erfahrung wussten, dass das Blut ohnehin schnell genug resorbirt wird, es sich also nicht lohnt, zu seiner Entfernung die Wunde klaffen zu machen. Das Reiben, selbst wenn es längere Zeit dauerte,

hatte doch keine schädlichen Folgen. Es ist wahr, dass wir während oben erwähnter Reinigung die zum Verkleben geneigte Wunde öfters und längere Zeit klaffen machen, eine Procedur, welche das Eindringen eventuell inficierender Stoffe erleichtert, wir dürfen aber nicht vergessen, dass diese Reinigung gerade darauf basiert, dass wir mit dem angesammelten Kammerwasser sozusagen von innen irrigieren, die zurückgebliebenen Partikeln herauspressen und so das Eindringen inficierender Stoffe verhindern. Es ist mindestens nicht wahrscheinlich, dass die solchergestalt hervorgerufene schnelle Verminderung der Tension des Auges eine Saugwirkung ausübe, weil man sonst den Umstand nicht erklären könnte, weshalb wir bei so grossem Materiale nicht ein einziges Mal eine durch Reinigung entstandene Infection sahen, wenigstens nie eine solche annehmen konnten. Der scheinbare Nachtheil dieser Methode ist das Entstehen einer sogenannten Keratitis striata in grösserem Maasstabe, deren Wesen und Entstehen — wie uns allen bekannt — noch in neuester Zeit einen Gegenstand des Streites bildet. Sie scheint — wenigstens nach klinischen Erfahrungen — ihren Grund doch nur in einer irgendwie gearteten Trübung der Flüssigkeit der Lymphräume, die durch mechanischen Reiz und durch die infolge der Verwundung entstandene schlechtere Ernährung verursacht ist, zu besitzen und nicht in einem Eindringen oder Einsickern einer Flüssigkeit durch die geöffnete Cornea oder durch die benachbarte Scleralwunde. Wenn der mechanische Reiz — der aus der Verwundung selbst, ausserdem aus dem Lädieren der Cornea mit Instrumenten oder mit dem Augenlide besteht — grösser ist, so ist gewöhnlich auch die Keratitis striata grösser und verschwindet allmählich, sowie die durch die Verwundung gestörte Ernährung sich wieder herstellt und die Wunde heilt.

Wir wissen, dass die Keratitis striata auch bei verschiedenen Cornealerkrankungen vorkommt, wo den zu derselben nothwendigen Reiz vielleicht die in den verschiedenen Schichten der Cornea entstehenden entzündlichen Herde bilden, wobei auch die Ernährung — da eine Entzündung besteht — mehr weniger gestört ist. (Einen solchen Fall beschrieb ich im „Szemészet“ bereits im Jahre 1885).

Diese Procedur des Reibens beansprucht ziemliche Uebung; das Entfernen der Reste, die nach der oft nur theilweise herausgekommenen Linse zurückbleiben, ist aber auch sehr wichtig, um durch Heraustreiben der quellfähigen Partikeln dem Auge theils eine glatte Heilung, theils genügende Sehkraft zu sichern.

In Würdigung dieser Gesichtspunkte entstand in neuerer Zeit eine Bewegung, dahin zielend, dass man das Entfernen der Linsenreste nicht bloss der eventuell unsicheren Procedur des Reibens, sondern dem sicheren, in unserer Gewalt stehenden Auswaschen anvertraue. Im Jahre 1887 und in den folgenden Jahren entstand eine ganze Schar zu obigem Zwecke

verfertigter Instrumente, von den einfachen Spritzen angefangen bis zu den complicirtesten Miniaturirrigateuren, mit welchen man eine Flüssigkeit in die Kammer giessen kann, damit der so erzeugte Strahl die zurückgebliebenen Reste gleichsam auswasche. So viel Oculisten sich mit dem Verfahren befassten, ebenso viel Waschflüssigkeiten wurden empfohlen; so gebrauchte Wicherkiewicz eine 1%ige 30° C. warme Borsäurelösung, so lobte Chodin eine 4%ige mehrmals aufgekochte Lösung von Acidum boricum, während Grandclement mit sterilisiertem Wasser, Panas mit alkoholischer Jodquecksilberlösung den besten Erfolg zu erreichen wähnte.

Wir betrachteten dieses Verfahren schon bei seinem ersten Erscheinen a priori mit misstrauischen Blicken, weil wir die Gefährlichkeit der Einführung von Mitteln und Instrumenten nach Entfernung der Linse, theils wegen der Infection, theils wegen des Glaskörpervorfalles und des Traumas — der technischen Schwierigkeiten gar nicht zu gedenken — mehrfach kennen gelernt hatten. Bei solchem Auswaschen der Kammer muss der Strahl mit einer gewissen Gewalt ins Auge eindringen, damit er die einigermaassen noch zusammenhängenden Kataraktareste heraustreibe. Dieser Druck — da von dem Eingiessen einer Flüssigkeit die Rede ist — breitet sich in der ganzen vorderen, sogar in der hinteren Kammer aus, erreicht die Iris, das Corpus ciliare, mit einem Wort, die empfindlichsten Theile des Auges, welche auf diese Weise lädiert werden können. Wir geben zu, dass alle zur Irrigation empfohlenen Flüssigkeiten in grösserer oder kleinerer Menge desinficierende Mittel enthalten, doch kann man selbe nicht für gefahrlos halten, weil wir — wegen der ausserordentlichen Empfindlichkeit des Auges — von diesen Mitteln nur sehr schwache Solutionen gebrauchen können, von welchen die Untersuchungen zweifellos beweisen, dass sie nicht nur keine baktericide Eigenschaft besitzen, sondern sogar die Vermehrung der Bakterien kaum oder nur auf ganz kurze Zeit hemmen. Eine sterilisierte Flüssigkeit wäre am meisten geeignet, doch ist ihre vollkommene Herstellung zwar möglich aber beim Gebrauche vielen Gefahren ausgesetzt.

Als der Vorschlag noch neu war, befassten sich die Fachblätter mehrmals damit, man konnte sich aber nach den mitgetheilten Fällen von den erreichten Erfolgen ein klares Bild kaum oder gar nicht machen. Die verhältnismässig grösste Zahl der Fälle lieferte Panas, der den Erfolg im ganzen für genügend hält. In den 100 Fällen von Mac Keown entstand bei dreien Panophthalmitis, welche er — ohne Begründung — nicht dem Auswaschen der Kammer zuschreibt.

Am meisten lobten das Verfahren Jene, welche am Instrumente oder an der Flüssigkeit geneuert hatten; ein Jeder erklärte natürlich sein eigenes Verfahren für das beste. Ueber diese Sache die damals grosses Interesse erregte, gieng man zur Tagesordnung über, so dass wir ihr heute in den Spalten der Fachblätter fast nicht mehr begegnen. Man scheint das der

Vergangenheit entnommene Verfahren der Vergangenheit zurückgegeben zu haben, da die Idee nicht neu ist; sie stammt von dem berühmten Oculisten St. Yves, der am Anfang des XVIII. Jahrhunderts lebte, und der die in der Kammer vorhandenen Exsudate und Blutmengen mit einer ähnlichen Waschung entfernen wollte.

Verbleiben wir auch weiterhin bei der Reinigung vermittelst Reibens, die für gefahrlos anerkannt ist und — bei gehöriger Uebung — ganz gute Resultate gibt, und machen wir die ohnehin minutiöse Operation durch Instrumente, deren Anwendung grosse Sorgfalt erheischt und leicht Gefahr bringt, nicht noch mehr compliciert. Das durch Förster in neuerer Zeit empfohlene und von anderen verschieden modificierte Verfahren des Reifmachens des Stares bildete — und bildet theilweise heute noch — den Gegenstand grosser Discussion. Wir haben keine diesbezüglichen Erfahrungen und können also nicht direct zur Sache reden. Wir können uns aber dem Gedanken nicht verschliessen, dass die Kapsel — nach Eröffnen der Kammer — auf directes Massieren der Linsenkapsel möglicherweise oft bersten kann, was nicht ganz gleichgiltig ist.

Wir verwendeten immer grosse Sorgfalt auf die Wundtoilette, welche aus der Entfernung der Blutgerinnsel und der Rindenpartikeln mit der Pincette besteht, besonders an und nahe dem conjunctivalen Lappen, welchen wir nachher zurückstreiften, und welcher sich immer als eine Wunddecke bewährte, die gute Dienste leistete.

Wir waren mit den Vorzügen dieses Verfahrens so sehr zufrieden, dass wir von den, besonders in neuerer Zeit erschienenen zahlreichen Empfehlungen, die Wunde mit verschiedenen Pflastern zu verkleben oder mit Pulvern zu bestreuen, nur als von literarischen Mittheilungen Kenntnis nahmen, uns jedoch nicht bewogen fühlten, das erwähnte bewährte Verfahren mit diesen neuen Dingen zu vertauschen.

Nachdem ich auf diese Weise die einzelnen Acte der Operation durchgegangen habe, müsste ich jetzt die Eigenschaften des ganzen Organismen und die äusseren Umstände, die die Heilung beeinflussen, besprechen; ich könnte jedoch nichts Neues bringen und müsste mich auf das Aufzählen von in früherer Zeit gemachten Erfahrungen beschränken; ein solches Vorgehen würde jedoch dem eigentlichen Zwecke meiner Abhandlung nicht entsprechen

* * *

Lange Erfahrungen und auf ihnen basierende Bestrebungen bilden die Grundlage für die Beurtheilung der Güte eines schon eingebürgerten operativen Verfahrens und die Triebfeder der Weiterentwicklung.

Die Beurtheilung geschieht auf doppelter Grundlage, nämlich theils aus dem percentuellen Nachweise des erreichten Erfolges, theils aus der Entscheidung über den Sehrfolg der als gelungen betrachteten Fälle. Die

vollkommenste Operation ist jene, bei welcher die Entfernung des grauen Stares mit dem geringsten Verluste verbunden ist und welche den meisten Blinden das Sehen wiedergibt. Zwischen verschiedenen operativen Eingriffen, die gleich vollkommen sind und gleich gute Resultate aufweisen, muss man wieder jenen wählen, welcher mit geringerer Verstümmelung der Theile des Auges verbunden ist, und nach welchem das Auge mehr in seinem ursprünglichen Zustande verbleibt.

An den in allen Zweigen der ärztlichen Wissenschaft angeregten Forschungen, welche das letzte Jahrzehnt charakterisieren, nahm auch die noch verhältnismässig am weitesten vorgeschrittene Augenheilkunde lebhaften Antheil. Einzelne Forscher und Kliniker trachteten unserer heutzutage sicheren Kenntnis über die Anatomie des Auges auch in dem operativen Fache eine Rolle zuzutheilen, und so entstanden unter Beihilfe zahlreicher Erfahrungen die verschiedensten operativen Verfahren. Wir erstaunen, wenn wir die Literatur der Kataraktoperationen auch nur oberflächlich durchgehen, wie viele Empfehlungen, Modificationen und ganz neue operative Verfahren wir im Verlaufe von kaum 16—20 Jahren finden, so dass kein einziger Theil der schon länger cultivierten Zweige der ärztlichen Wissenschaft sich einer ähnlichen Zahl rühmen kann. Das ausserordentlich zarte Gefüge des Auges, die Neigung zu rascher entzündlicher Reaction seiner Gewebe, die tiefe Lagerung des grauen Stares sind Verhältnisse, welche den erwähnten verbessernden Bestrebungen eine genügend breite Basis bieten. Ich habe nicht die Absicht, mich mit dem Aufzählen und Kritisieren dieser neuen operativen Verfahren und verschiedenen Verbesserungen zu beschäftigen; diese sind ja denen, die sich mit der Augenheilkunde gründlicher beschäftigen, ohnehin hinlänglich bekannt. Die ocnlistische Literatur ist in dieser Hinsicht so reich, sie liefert so viel Stoff zur Beurtheilung, dass es nutzlos wäre mich gegenwärtig ausführlicher mit ihr zu befassen, auch würde es nicht in den Rahmen meiner Abhandlung passen, da mein Zweck die Berichterstattung über unsere zehnjährige Arbeit und während dieser Zeit gemachten Erfahrungen ist. Die Gräfe'sche Extraction war das stets dominierende Verfahren, die meisten Kliniker folgten ihm mit grösserer oder geringerer Modification, nur in der letzten Zeit scheint sie durch die lobuläre periphere Extraction mit rundbleibender Pupille in den Hintergrund gedrängt zu werden. Wie weit sich letztere bewähren, und mit welchem Erfolge sie die Graefe'sche Methode ersetzen wird, müssen erst die späteren Erfahrungen zeigen. Von unseren diesbezüglichen Erfahrungen kann ich nicht sprechen, weil die Cultivierung der erwähnten Methode erst in einer Zeit begonnen wurde, die ausser dem Rahmen der 10 Jahre liegen, die den Gegenstand gegenwärtiger Abhandlung bilden, so dass es die Aufgabe einer späteren Abhandlung sein wird, darüber Rechenschaft zu geben.

Ich beginne meinen Bericht über die im Verlaufe obiger 10 Jahre gemachten nicht complicierten Extractionen mit folgender Tabelle (pag. 182), in welcher die Starformen, der Verlauf und das Endresultat in anschaulicher Weise zusammengestellt sind.

Ein Blick auf die Tabelle genügt, um zu sehen, dass Complicationen bei der Operation in ziemlich geringer Zahl vorkommen, was daraus zu erklären ist, dass — abgesehen von der grossen gewohnten Vorsicht beim Vollziehen der Operation auf der Klinik — in der Tabelle nur einfache, also eine glatte Operation verspreehende Starformen zusammengestellt sind. Welchen Einfluss die bei der Operation doch aus irgend einem Grunde vorgekommenen Complieationen auf die Heilung, beziehungsweise auf das Endresultat hatten, werde ich in einer späteren Tabelle vorführen.

Das nachherige Erweitern der Wunde und das mehrfache oder nachherige Ausschneiden der Iris beruht auf dem Kerne, der selbst einen geübten Operateur täuschen kann, den man oft nicht gut ausnehmen kann und den man oft für kleiner hält, als er thatsächlich ist. Es trägt auch noch der Umstand bei, dass die Rinde bei einigen überreifen Starformen so über dem Kern verdichtet ist, dass sie mit demselben beim Beurtheilen einen grösseren Kern zu bilden scheint, was erst evident wird, wenn bei Gelegenheit der Expulsion eine Spannung der Wunde auftritt und eine Wunderweiterung nothwendig wird.

Zu alledem trägt noch der ebenfalls sehr wichtige Umstand bei, dass die Operationen nicht immer durch geübte Operateure gemacht wurden, sondern dass auch Anfänger extrahierten. Dieser letztere Umstand ist beim Anfertigen der Wunde, noch mehr aber beim Ausschneiden der Iris, — bei dem Theile der Operation, der vielleicht die grösste Uebung beansprucht — gar sehr in Betracht zu ziehen. Die Folge des Uebungsmangels ist dann das mehrfache Ergreifen der Iris, endlich nach dem Entfernen der Linse das nachherige mehrfache Ausbessern der Colobomschenkel.

Das Vorkommen der Kernluxation ist gleichfalls durch keine grosse Zahl vertreten, wenn wir aber die Zahlen der Fälle die bei den einzelnen Starformen vorkommen, vergleichen, so fällt es uns zweifellos auf, dass verhältnismässig am häufigsten die Operation der Morgagniana-Form dureh sie compliciert wurde. Wenn wir die Consistenz und die Structur des erwähnten Stares betrachten, so können wir uns nicht wundern, dass die Luxation bei ihm oft vorkommt, besonders wenn sieh der Kern zu sehr abschliff und zu klein wurde. Diese Zahlenangaben sind wieder ein Beweis für die Richtigkeit der Worte eines früheren Passus meiner Abhandlung betreffs des Kapselritzens bei der Cat. Morgagniana und über die Nothwendigkeit der grössten Vorsicht.

Den grössten Nutzen beim genauen Summieren zahlreicher Operationen liefert die genaueste Beobachtung des Verlaufes der einzelnen Fälle, weil

Starform	Gesammt-Operationen	Abnorme Operation	Operations-Verlauf												Heilungsverlauf									Erfolg			Todesfälle
			Wunderweiterung mit der Schere	Wiederholte Irisexcision	Glaskörper-Vorfall II. M.	Glaskörper-Vorfall III. M.	Glaskörper-Vorfall IV. M.	Glaskörper-Vorfall V. M.	Auslöffelung	Eingehen um die Kapsel	Kernluxation	Langes Reiben	Secund. Irisexcision	Incis. d. Canthus extr.	Spontane Blutung	Platzen der Wunde	Lange Reizung	Iritis	Irido-cyclitis	Irido-chorioïditis (Verlust)	Panophthalmitis	Cornea-Vereiterung	Punctio corneae	I.	II.	III.	
Cataracta non matura	369	54	6	4	2	3	4	6	6	7	1	13	1	2	5	.	15	10	3	3	1	3	13	201	161	7	.
Cataracta matura	667	105	13	11	4	4	13	17	20	1	3	16	2	1	3	.	11	13	2	3	2	4	29	333	326	8	.
Cataracta hypermatura	788	160	12	14	2	14	21	18	35	15	7	17	4	1	8	.	18	24	1	3	4	4	41	502	273	11	2
Cataracta Morgagniana	90	19	.	1	.	1	2	1	3	2	6	.	2	.	1	.	1	3	1	2	.	.	4	52	36	2	.
Zusammen . .	1914	338	31	30	8	22	40	42	64	25	17	46	9	4	17	.	45	50	7	11	7	11	87	1088	796	28	2

man nur auf diese Weise die Güte einer üblichen Operation beurtheilen kann, und weil nur diese Beobachtung die Grundlage zum Vergleiche mit anderen, zum gleichen Zwecke empfohlenen Methoden bildet. Selbst die „glatten", also ohne entzündliche Reaction verlaufenden Fälle verdienen Beachtung, weil es ein operatives Verfahren geben kann, welches, bloss den Gang des Verlaufes respective der Heilung betrachtet, bei gleichem Endresultate schneller zum Ziele führen kann. Es verlangt theils von Seite des Arztes keine so pünktliche Behandlung, theils erleichtert es die Lage des Kranken in Betreff der absoluten Ruhe, der Unannehmlichkeit des langen Aufenthaltes im Dunkeln. Ich habe nicht die Absicht, in dieser Hinsicht Vergleiche anzustellen, weil dieser Weg mich wieder hauptsächlich zum Kritisieren der Art der Wundanlegung führen würde; andererseits war das von uns ausnahmslos ausgeführte Verfahren die Gräfe'sche Extraction, welche wir wegen ihrer Güte in jeder Hinsicht über die anderen stellten.

Es war mein Vorsatz, grösseres Gewicht auf die andere Art des Heilungsverlaufes, auf die sogenannten „nicht glatt verlaufenden" Fälle zu legen, welche ich in der folgenden Tabelle veranschaulichen will. Ich wollte in der Tabelle die einzelnen entzündlichen Processe im Zusammenhange mit irgendeiner während der Operation vorgekommenen Complication oder mit einer Unregelmässigkeit im Heilungsverlaufe ausweisen, damit wir die Wichtigkeit und Schädlichkeit der einzelnen Momente, die den glatten Verlauf der Operation und der Heilung stören, besser beurtheilen können.

Complicationen	Lange Reizung	Iritis	Irido-cyclitis (Heilung)	Irido-chorioiditis (Verlust)	Panophthalmitis	Cornealvereiterung
Wunderweiterung	1	2	.	1	.	.
Mehrf. und secund. Irisexcision	4	6	1	.	.	.
Auslöffelung	6	2	3	2	2	1
Glaskörpervorfall im V. M.	.	5	1	1	.	2
Eingehen mit der Zange um die Kapsel	5	3	1	.	1	2
Langes Reiben	2	1	.	.	.	1
Viele Starreste	9	1	.	1	.	.
Platzen der Wunde und Delirium	4	3	.	.	.	.
Punctio corneae	6	8	.	.	.	.
Ungehöriges Betragen (Lichteinfall)	3	.	.	2	.	.
Ohne nachweisbare Ursache	5	19	1	4	4	5
Zusammen	45	50	7	11	7	11

Es fällt bei diesem Ausweise der Entzündungsursachen auf, dass die ohne irgend einen nachweisbaren Grund entstandenen Entzündungsprocesse verschiedener Art und Natur mit der grössten Zahl vertreten sind. Die in diese Rubrik gereihten Fälle geben am meisten Grund zum Nachdenken, weil nach dem jetzigen Standpunkte der Wissenschaft alle Eventualitäten der Infection vorkommen können. Es sind in dieser Rubrik nicht nur die einfachen entzündlichen Processe, sondern auch Entzündungen vertreten, die das Auge vernichten und verschiedenen Verlauf zeigen, indem sie mit Gewebsnecrose und eitriger Infiltration einhergehen.

Wir müssen in letzteren Fällen die Infection supponieren, welche wahrscheinlich während des Ablaufes der Operation entstanden ist, und zwar den einzelnen Momenten entsprechend in dem einen oder anderen Gewebe, wobei dann der das Auge vernichtende Process je ein anderes Bild zeigt. Auf welche Weise aber die Infection ins Auge gelangt, das zu entscheiden, kann nur Sache theoretischen Raisonements sein, von einer Sicherheit in dieser Hinsicht können wir kaum einigermaassen annähernd sprechen.

An den bei uns usuellen beiden Operationstagen häufen sich die operativen Fälle so sehr an, dass, wie ich schon am Anfange meiner Abhandlung erwähnte, deren Zahl oft bis an 30 geht. Die beträchtlichste Anzahl unter diesen bilden ohne Ausnahme die Starfälle, wie es abermals aus dem percentuellen Ausweise der ersten Tabelle ersichtlich ist.

Es ist leicht einzusehen, dass bei einem so ausserordentlich grossen Materiale, — wobei ausserdem nach Beendigung der Operationen Vorlesung gehalten wird — selbst wenn die ocnlistischen Operationen noch so schnell gehen, doch noch eine grosse Schnelligkeit nothwendig ist, wozu sich noch der Umstand gesellt, dass der Professor jeden einzelnen Fall vor der Operation den anwesenden Zuhörern demonstriert.

Das Vorbereiten der Kranken und das vollkommene Reinigen der Instrumente geschieht mit grosser Sorgfalt während der ganz ruhigen Zeit vor der Operation. Während der folgenden Operationen, welche mit denselben Instrumenten gemacht werden, verbleibt zum gehörigen Reinigen derselben schon viel weniger Zeit. Trotz all dieser Umstände entstehen entzündliche Processe, ohne irgend ein System, bald bei dem ersten, bald bei dem zehnten oder bei dazwischen liegenden Extrahierten, welche eventuell durch einen und denselben Operateur operiert wurden, wobei die Operation möglichst glatt verlief, der Assistent und die Instrumentation dieselben waren.

Man kann nicht leugnen, dass die verschiedengradigen eitrigen Entzündungsprocesse und der auf eitriger Infiltration basierende Gewebszerfall in diesen Fällen durch Infection entstehen; das nicht zu glauben wäre unbegründetes Leugnen, wie es dem jetzigen Stande der ärztlichen Wissen-

schaft diametral entgegengesetzt wäre, und man könnte darauf basierende Deductionen nicht ernstlich in Erwägung ziehen.

Wo ist aber in obbezeichneten Fällen die Quelle der Infection? Das ist eine Frage, auf welche man trotz genauer Beobachtung nicht antworten kann, höchstens kann man in einer oder der anderen Richtung einen Verdacht aussprechen. Wir müssen uns damit begnügen, dass eine Infection entstanden ist, deren Gegner die Reinlichkeit ist, welche letztere wir entweder durch Asepsis oder Antisepsis, am häufigsten durch Vereinigung beider erreichen und mit minutiöser Pünktlichkeit ausführen müssen.

Bei solchen Fällen könnte auch der Umstand in Betracht kommen, dass die Infection vielleicht nicht bei der Operation, sondern in einer späteren Zeit durch die Wunde hindurch geschieht, umsomehr, weil entzündliche Processe oft später auftreten. Der bei Gelegenheit der Operation gemachte traumatische Eingriff verursacht im Auge ohnehin Reizung, wozu noch die durch den Verband und das Secret verursachte Reizung hinzukommt und so eine reichlichere Secretion entsteht, die stagniert — dass sind alles Umstände, welche für die Niederlassung und Entwicklung von Bakterien eine günstige Gelegenheit bieten.

Alle diese Umstände können, trotzdem der Schein auch aus anderen Ursachen, wie wir später sehen werden, dafür spricht, als Grund derartiger Infectionen nicht ernst genommen werden. Es kommt nach Extractionen ziemlich oft vor, dass die Wunde sich verhältnismässig lange Zeit nicht schliesst, die Kammer sehr seicht ist, wobei dann eine viel zu günstige Gelegenheit zur erwähnten Form der Infection sich bieten würde, und doch zeigt die Erfahrung, dass die Heilung in den meisten Fällen ganz ruhig vor sich geht, wenn wir für gehörige Reinigung des Auges sorgen; ja manche behaupten, dass eine Wunde, die sich nicht zu schnell schliesst, und eine seichte Kammer für den Verlauf günstige Zeichen seien. Das Bersten der Wunde — eine sehr häufige Complication des Heilungsverlaufes — gibt auch Gelegenheit zur Infection, man fürchtete sich auch sehr davor (selbst Arlt nahm es als die häufige Ursache von Iridocyclitis und Panophtalmitis an), und doch spricht die Erfahrung für die Seltenheit der Infection auf diesem Wege; das Bersten führt meist nur eine Reizung oder mehr minder intensive Iritis herbei, ohne dass sich diese Processe bis zu einer das Auge vernichtenden Entzündung steigern würden. Ein diesbezüglicher Ueberblick über das grosse, den Gegenstand gegenwärtiger Abhandlung bildende Materiale zeigt die Richtigkeit dieser meiner Behauptung; es ist nämlich aus obiger Tabelle ersichtlich, dass die unverhältnismässig grosse Zahl der Wundberstungen keine Folgen nach sich zog, höchstens den Verlauf verlangsamte. Nur ein kleiner Theil derselben verursachte längere Reizung oder eine schwache, ohne Folgen verlaufende Iritis, während

wir in der Rubrik der Entzündungen, die das Auge gefährden, die Wundberstung als solche keine Rolle spielen sehen.

Wir müssen — übereinstimmend mit den Erfahrungen der früheren Zeit — den Glaskörpervorfall und das dadurch nothwendig gewordene Auslöffeln für die unangenehmsten Complicationen halten, da wir nach denselben sehr oft die verschiedensten Entzündungen entstehen sehen. Die eine Statistik trübenden Fälle von Corneaverciterung und Panophthalmitis sind mit diesen Complicationen in Zusammenhang. Es genügt zur Erklärung dieser Thatsachen, wenn ich mich auf die Erfahrungen bei der Pagenstecher'schen Starextraction berufe, wo wir zum Zwecke des Herausholens der Linse sammt Kapsel mit dem Löffel eingehen. Wenn wir auch den Prolaps des Glaskörpers vermeiden, so erreicht doch die Zahl der Verluste eine beträchtlich grössere Percentzahl, welche durch das Einführen des grossen Instrumentes in die Tiefe des Auges und in dessen empfindliche Gewebe genügend erklärt ist.

Es vergrössert sich nämlich die Möglichkeit der Infection, das Trauma wird grösser, die Iris, Glaskörper und Cornealwunde werden gequetscht, wodurch diese Theile zur Infection geeigneter werden, die Niederlassung der die Entzündung verursachenden Bakterien wird leichter: alle diese Umstände erklären die in den Rubriken „Auslöffeln" und „Glaskörpervorfall" obiger Tabelle ausgewiesenen Entzündungen genügend. Anderweitige Erfahrungen der früheren Zeit und diese Beobachtungen festigten in uns den Entschluss, aus der Reihe der Operationen die Pagenstecher'sche zu eliminieren, und wenn diese Operation in dem Ausweise doch eine Rolle spielt, so geschah deren Ausführung nicht aufgrund eines bezweckten, in vorhinein erwogenen Entschlusses, sie war vielmehr — unter dem Zwange der Verhältnisse — das Resultat eines momentanen Entschlusses, worüber ich noch später referieren werde.

Der Glaskörpervorfall an und für sich wäre nicht die unangenehmste Complication — obzwar wir ihn sehr ungerne sehen — weil bei gehöriger Reinlichkeit die ihn berührenden Instrumente keine Infection verursachen, obzwar die Möglichkeit grösser ist, wenn sich der Vorfall nach Beendigung der Operation zurückzieht, was bei weichen Augen ganz gut geschieht. Gefährlich wird er besonders dann, wenn er in Form einer Blase in die Wunde dringt oder gar mit einem Theile heraushängt, und wenn wir auch diesen Theil bei der Operation mit der Schere zu entfernen suchen, so leidet doch unser Bestreben — theils wegen des eventuellen unruhigen Betragens des Kranken, theils wegen stärkerer Spannung des Auges — sehr oft Schiffbruch. Solche Glaskörperfetzen hindern das Verschliessen der Wunde — ein an und für sich ziemlich unangenehmer Zustand — der heraushängende Theil trübt sich alsbald, wird grau, ist fortwährend mit der Aussenluft in Berührung und bildet eine offene Pforte für eine gegen

das Augeninnere fortschreitende Infection, worauf dann, je nach dem Grade derselben stärkere oder schwächere Entzündungen entstehen.

Alle bei der Operation vorkommenden übrigen Complicationen verursachen gleichfalls eine entzündliche Reaction, diese erscheint jedoch nach dem geringeren Grade der Complication unter dem Bilde einer längeren Reizung oder schwachen Iritis, welche wir in vielen Fällen als einfache traumatische Entzündung betrachten dürfen, wenigstens entstehen selten eitrige, also auf unbedingte Infection hinweisende Processe.

Wir begegneten oft im Verlaufe der 10 Jahre solchen Kranken, die sich ungehörig betrugen, sowie dem Säuferdelirium; in diesen Fällen hatten wir trotz der glatten Operation mit Entzündungen zu kämpfen; zwei solche Fälle endigten mit einer Irido-Chorioiditis, die sogar die Lichtwahrnehmung des Auges vernichtete. Die Fälle beziehen sich auf ältere Leute, bei welchen am 2.—3. Tage nach der Operation theils nur Unruhe entstand, theils Delirium ausbrach; diese Zustände hörten durch Verabreichung geistiger Getränke, von Morphium und Chloralhydrat gewöhnlich in einigen Tagen auf. Die Wuthausbrüche waren nicht selten so hochgradig, dass wir zum Fesseln Zuflucht nehmen mussten, um theils die Patienten selbst, theils die andern Kranken zu schützen.

Wir finden unter den Delirierenden zwei interessantere und erwähnenswerte Fälle, während die anderen alle in der gewohnten Form verliefen. Merkwürdig ist es, dass während der letzten zwei Jahre kein einziger Fall von Delirium vorgekommen ist.

1. Fall. Einer der erwähnten Fälle bezieht sich auf eine 42 Jahre alte Slovakin, bei welcher das Delirium am 3. Tage nach der Operation mit grosser Vehemenz ausbrach. Trotz aller Eingriffe von unserer Seite hielt das Wüthen fortwährend an, so dass wir am 6. Tage gezwungen waren, die Kranke auf den hellen Gang hinauszulassen, wo sie sich ziemlich ruhig verhielt, obzwar sie auch hier Anfälle hatte, schrie, tanzte etc. Sie riss von dem operierten Auge den Verband ab und war fortwährend ohne Verband am Tageslicht; während dessen heilte das operierte Auge sehr schön. Nach 14 Tagen Spitalsaufenthaltes wurde sie vollkommen ruhig, das Auge heilte trotz des fortwährenden Aufenthaltes im Hellen ganz glatt.

2. Fall. Wir nahmen den H. J., einen 75 Jahre alten Gasfabriksarbeiter, behufs Operation seines grauen Stares auf. Es war ein ganz versoffenes Individuum, so dass er den Tag gewöhnlich betrunken beschloss. Trotzdem wir ihn — um dem Delirium vorzubeugen — von seiner Aufnahme angefangen mit mässigen Quantitäten geistiger Getränke tractierten, brach das Delirium bei ihm am zweiten Tage nach der Operation mit grosser Heftigkeit aus. Er sprang aus dem Bett, riss den Verband ab, warf und brach, was ihm in die Hände kam, indem er unter heillosem Lärm mit Polizisten raufen zu müssen glaubte. Da er ein grosser, starker Mann war, so

gelang es nur sehr schwer, ihn zu bändigen und zu fesseln. Er wollte nichts einnehmen, so dass wir ihm Morphiuminjectionen geben mussten, deren grosse Dosen ihm ein wenig Ruhe verschafften. Die Anfälle wurden aber immer heftiger, so dass wir ihn — um den Frieden der anderen Kranken zu sichern — in ein Separatzimmer transferierten, wo er am 10. Tage sich zu besänftigen schien, weshalb wir ihn von den Fesseln befreiten. Am 14. Tage hatte er sich ganz ruhig betragen, da sprang er plötzlich zum Fenster, riss eine kleine Scheibe auf, stiess den ihm beigegebenen Wärter von sich und stürzte sich — bevor noch auf die Hilferufe jemand gekommen wäre — vom ersten Stock auf das Hofpflaster, wo er sofort starb. In diesem Falle, der so traurig endete, beobachteten wir bei der täglichen Krankenvisite trotz der grossen Gereiztheit und Ruhelosigkeit des Kranken mit Verwunderung, dass sein operiertes Auge — abgesehen von einiger Reizung — schön heilte und die Wunde nicht barst.

Ich kann nicht umhin, hier zu bemerken, dass man bei der Zusammenstellung der definitiven Resultate der Staroperationen die accidentellen Fälle, die durch unbesiegbare Unruhe der Kranken, Delirien, ungenügende Selbstbeherrschung, Intelligenzmangel oder krankhafte Zustände bedingt sind und bei welchen das Auge eventuell zugrunde geht, auslassen müsste. Solche Verluste können weder der Operation, noch der Nichtanwendung der nöthigen Reinlichkeit zugeschrieben werden, sie sind nicht einmal vorauszusehen, höchstens kann man sie in einzelnen Fällen ahnen, und deshalb wäre es ein fehlerhaftes Vorgehen, aus ihnen auf die Richtigkeit oder Unrichtigkeit der Operationsmethode, oder der angewendeten Antisepsis oder Asepsis einen Rückschluss machen zu wollen.

Der Zufall und das in grösseren Spitälern ohnehin beobachtete gleichzeitig häufigere Vorkommen gleicher Fälle können es mit sich bringen, dass manchmal viele unruhige und delirierende Kranke zu finden sind, welche ihre Augen durch ihr Betragen zugrunde richten, wodurch dann selbst eine Statistik, die sonst die schönsten Erfolge aufweisen kann, zu einer schlechten wird, ohne dass bei der Operation oder bei der Nachbehandlung ein Versehen oder ein Fehler vorgekommen wäre.

Es ist jedoch nicht zu leugnen, dass diese Nachsicht, respective das Einreihen solcher Fälle in eine specielle Rubrik eine reichliche Gelegenheit zur Verminderung der Verlustpercente bieten würde. Es wäre die Möglichkeit gegeben, dass selbst einzelne Fälle von Augen, die durch die Operation oder Reinlichkeitsmangel zugrunde gegangen sind, — wenn die Patienten zufällig auch unruhig waren, — in die Rubrik der durch die Wunde verursachten Percente übersetzt und für sich verrechnet werden, wobei sich dann die Resultate der Staroperation ungerechterweise bessern.

Selbst bei einer grösseren Zahl von Operationen ist ein ähnliches wohlwollendes Beurtheilen bloss ein — zweier Fälle genügend zur Verbesserung

der Percente, da es sich ohnehin nur um geringe Verlustpercente (1·5—3%) handelt, wo dann ein Fall mehr bereits einen beträchtlichen Unterschied macht.

Es ist hingegen beinahe unmöglich, zu bestimmen, wann ein Fall als durch das unrichtige Betragen des Kranken verloren zu betrachten sei; so dass hiebei nur die gerechte, nüchterne Beurtheilung des die Statistik zusammenstellenden Fachmannes maassgebend sein könnte, wozu noch die Entscheidung der Fachmänner seiner eventuellen Umgebung hinzukäme.

Ich halte es für nothwendig, mich über zwei andere Rubriken der Tabelle auszusprechen, und das sind üble Zufälle, die durch das Reiben und durch reichlichere Starreste verursacht sind. Es kommen hier besonders die unreifen Starformen in Betracht, weil deren breiige, ja sogar noch nicht grau gewordene Rindenpartikeln bei der Expulsion von dem Kerne sich leicht loslösen und zurückbleiben. Sie machen ein längeres Reiben nothwendig, was eventuell auch gefährlich werden kann, obzwar wir diesem Umstande keine besondere Bedeutung beimessen können, wenn wir bedenken, dass es unter so vielen, im Verlaufe von 10 Jahren gemachten Operationen nur einmal als Ursache des Verlustes auftritt. Selbst in diesem einen Falle taucht der Verdacht auf, ob es wirklich die Ursache war oder etwas anderes vorgekommen ist, wovon wir keine Kentnis haben, und wir so das eventuell nothwendig gewordene lange Reiben für den Verlust verantwortlich machen.

Viele Reste im Auge verursachen sehr oft eine Reizung, welche verschiedengradig werden kann, je nachdem der Rest grösser, geringer oder mehrweniger quellungsfähig ist. Solche Rindenreste sind nach dem oben Gesagten besonders nach Operationen unreifer Stare zu finden und üben auf die Iris, eventuell auf das Corpus ciliare wie ein Fremdkörper eine directe, reizende Wirkung aus, die durch die Quellung noch vergrössert wird. Sie verursachen, respective unterhalten also entzündliche Processe oder mindestens eine lange Reizung, wodurch die definitive Heilung verzögert wird. Abgesehen von dieser Unannehmlichkeit, haben solche reizende Reste noch jene schlechten Folgen, dass sie bei Gelegenheit der durch sie verursachten Entzündung mit der Iris in hohem Grade verwachsen, ein Umstand, der dann die Nachoperation sehr erschwert und gefährlich macht. Wenn wir die Schwierigkeiten der in solchen Fällen üblichen einfachen Linearextraction in Betracht ziehen, so müssen wir es uns sehr überlegen, ob wir einen unreifen Star operieren sollen oder nicht. Die Operation ist womöglich zu vermeiden, weil ihre Folgen unberechenbar, die Behandlung umständlich und das Endresultat, mit dem der anderen Starformen verglichen, weniger versprechend ist. Es ist wahr, dass beim Ausweise der Stare je nach ihrer Form (siehe Tabelle) die Verluste keinen grösseren Percentsatz zeigen, höchstens kommt die lange Reizung verhältnismässig öfter vor, so dass obige Aengstlichkeit unbegründet erscheint. Der Zweifel wird aber alsbald behoben, wenn wir auf die Tabelle der einfachen Linearextraction und hier

auf die Rubrik der Cataracta secundaria blicken, wo wir neben vielen entzündeten Augen sehr viel Verluste (4·5%) finden. Die ganze Zahl der Fälle, die dieser Operation bedürfen, stammt von jenen Starformen, welche schon bei der ersten (Gräfe'schen) Operation mit dem Zurückbleiben vieler Starreste endigten, — unter denen wieder die nondum mature Katarakt den ersten Platz einnimmt. Es ist also bei Beurtheilung der Operabilität und des Endresultates ein Summieren nothwendig, weil wir nur auf diese Weise ein reines Bild bekommen können, das dann bei unseren Entschliessungen eine Rolle zu spielen berufen ist.

Ich will von den Endresultaten, respective von dem Grade des erreichten Sehvermögens nicht sprechen, theils weil ich derselben schon gedachte, theils weil ein Blick auf diese Rubrik der letzten Tabelle genügende Aufklärung gibt, ohne dass ein detailliertes Besprechen nothwendig wäre. In die 1. Classe reihten wir jene Augen ein, deren Visus von 5/5 bis 5/30 geht, in die 2. Reihe kamen die Operierten mit 5/30 Visus bis zur guten Lichtperception und Projection, in die 3. endlich die Verluste, also Fälle, welche auf keine Weise zu bessern waren. Ich sehe ein, dass diese Eintheilung sehr breite Grenzen hat und die gründliche Beurtheilung eine enger begrenzte Classificierung verlangt hätte; das wäre aber eine ausserordentlich grosse Arbeit gewesen, welche ich umsoweniger für unbedingt nothwendig hielt, als ich im Passus über die Förster'sche Pincette eine sehr detaillierte Tabelle bot, deren Verhältnisse man auf alle an Star Operierte anwenden kann und auf diese Art über die ganze Summe eine gründliche Orientierung gewinnen kann.

Ich habe nicht die Absicht, die Verlustfälle detailliert und einzeln aufzuzählen, weil sie nichts Besonderes bieten, und weil ich sonst mit meinem ohnehin langen Ausweise zu sehr ins Einzelne geriethe. Nur einen Fall will ich erwähnen, der zwar eigentlich nicht hierher gehört, für den ich aber keinen geeigneteren Platz wählen konnte.

Wir nahmen den P. P., einen 46 Jahre alten, schlecht genährten Arbeiter behufs Operation seines grauen Stares auf. Vor der Operation zeigte er eine auffallende Furcht, war sehr blass und zitterte; die Herzthätigkeit war sehr beschleunigt. Die Operation verlief glatt; nach derselben schien er vollständig beruhigt zu sein. Die Operation wurde vormittags um $^1/_2$10 Uhr gemacht und der Kranke lag nachts 12 Uhr in vollständiger Ruhe auf dem Rücken, befand sich wohl und gab auf an ihn gerichtete Fragen verständliche Antwort.

Als am Morgen um 5 Uhr die Wärterin die operierten Kranken überschaute, fiel es ihr auf, dass der erwähnte Patient überaus ruhig war, während er des Nachts schlief und schnarchte. Sie rief mich gleich herbei; bei dem Kranken war der vor 1—2 Stunden eingetretene Tod zu constatieren. Seine Nachbarn — gleichfalls Operierte — sagten aus, dass er

fortwährend gleichmässig schnarchte, plötzlich aber ruhig wurde, welchem Umstande sie jedoch keine Wichtigkeit beilegten, weil sie glaubten, dass er aufgewacht sei und deshalb zu schnarchen aufhörte.

Bei der gründlich ausgeführten Section war eine Todesursache absolut nicht nachweisbar. Im linken Herzen waren etwas mehr Blutgerinnsel, die rechte Lunge war in geringer Ausdehnung infiltriert, aber grössere Veränderungen, welche den eingetretenen Tod erklärt hätten, waren nicht zu entdecken. Das Gefässsystem war dem Alter entsprechend in gutem Zustande.

Aufgrund des negativen Sectionsergebnisses müssen wir als Todesursache eine „Syncope" ansprechen, deren Grund vielleicht in der ausserordentlich grossen Furcht — mit welcher er zur Operation gieng — zu suchen ist. Obzwar der Tod 13—14 Stunden nach der Operation erfolgte, so ist es doch möglich, dass die vor der Operation auch beinahe ähnliche lange Zeit bestandene ausserordentliche Furcht zur langsamen Ermüdung des Nervensystems geführt hat. Dazu kam noch, dass selbst nach der Operation seine Angst nicht ganz aufhörte, weil dann das Grübeln über den Gang der Heilung in den Vordergrund trat.

* * *

Es wurden 262 complicierte Katarakte und 3 Diabetiker operiert, bei welchen die Verlustsumme eine grosse ist, in 6·7% der Fälle wurde nämlich das Auge nach der Operation vollkommen und irreparabel blind.

Wir rechneten einen Fall wegen anderer, neben dem Stare vorkommender Krankheiten nur dann zu den complicierten, wenn wir die Diagnose vor der Operation machen konnten. So kam ein Star, neben welchem eventuell eine sich durch die Lichtempfindung und Projection nicht verrathende Krankheit des Augengrundes bestand, in die Reihe der einfachen, da wir die Krankheit nur durch die Augenspiegeluntersuchung nach der Operation entdecken konnten. Dieses Princip befolgten wir deshalb, weil wir so die wohlmeinende Verbesserung der Statistik vermeiden können; man kann nämlich sonst einzelne Verlustfälle leicht in die Reihe der Complicierten übersetzen und, wenn z. B. keine andere Krankheit als eine stärkere Conjunctivitis catarrhalis bestand, den Fall in die Rubrik der Complicationen einreihen. Wenn der Leser in der folgenden Tabelle — welche die complicierenden Krankheiten ausweist — trotzdem auch Erkrankungen des Augenhintergrundes findet, so möge er diesen Umstand nicht als eigenmächtiges Nichteinhalten unseres obigen Principes betrachten, sondern wahrnehmen, dass wir in diesen Fällen noch vor dem vollkommenen Reifwerden des Stares — mit einem Worte, als noch das Spiegeln möglich war — die Krankheit constatiert hatten.

Tabelle IX.

Complicationen	Zahl d. Fälle	Lange Reizung	Iritis	Irido-chorioiditis (Verlust)	Corneal-Vereiterung	Panophthalmitis	Todesfälle
Ektropium	4	.	1	.	.	.	.
Blepharophimosis	4	.	.	.	.	.	.
Conjunctivitis catarrhalis	15	.	.	.	.	1	.
„ „ trachomatosa	14	2	.	.	.	.	.
Blennorrhoea sacci lacrym.	22	.	1	.	1	2	.
Pterygium	3	1	.	.	.	.	.
Nubecula corneae	28	.	.	.	.	.	.
Cicatrix adhaerens	6	1	1	.	.	.	.
Synechiae posteriores	35	.	4	3	1	1	.
Occlusio pupillae	6	.	2	1	.	.	.
Iridectomia praeparativa	9	.	.	1	.	.	.
Myopia	36	.	1	.	.	1	.
Strabismus convergens	8	.	.	.	.	.	.
Strabismus divergens	6	1	.	.	.	.	.
Nystagmus	4	.	.	.	.	.	.
Schlechte Lichtempfindung	17	.	.	.	.	1	.
Projectionseinengung	6	1	.	.	1	.	.
Glaucoma	10	.	2	.	.	.	.
Chorioideal-Erkrankung	3	.	.	.	.	.	.
Atrophia nervi optici	4	.	.	.	.	.	.
Diabetes mel.	3	.	.	.	.	.	1
Cataracta luxata	5	.	2	.	1	.	.
Cataracta calcarea	3	.	1	1	.	.	.
Cataracta accreta	3	1	.	1	1	.	.
Trichiasis et distichiasis	6	.	.	.	.	.	.
Blepharadenitis	3	.	1	.	.	.	.
Cat. amaurotica	2	.	.	.	.	.	.
Zusammen	265	7	16	7	5	6	1

Ein Blick auf die Tabelle zeigt, dass die grösste Gefahr bei jenen Fällen vorhanden ist, wo ein inficierendes Secret in das Auge dringen kann, und wo das Auge, infolge einer vorhergegangenen Erkrankung im vorderen Uvealtractus, überhaupt empfindlicher geworden ist, wo ausserdem wegen der entstandenen Anwachsungen die Operation mit einem grösseren Trauma einhergeht. So verursachten die hinteren Synechien, wegen welcher bereits das Irisausschneiden schwieriger wird, wobei man zur Befreiung der Linse aber ringsum ablösen musste, sehr viele Fälle mit entzündlichem Verlauf. Diesen Uebelständen können wir eine Verminderung des Traumas gegenüberstellen, indem wir die Synechien zarter und langsamer ablösen.

Wir haben bei einfachem Star eine präparative Iridektomie nur ausnahmsweise gemacht, meist dann, wenn wir früher am andern Auge nach glatt vollzogener Operation einen zu sehr starker Entzündung geneigten Verlauf fanden. Oefter machten wir diese Operation bei einer vorhergegangenen Erkrankung des Uvealtractus, so dass die den Namen „präparative Iridektomie" führende Rubrik der Tabelle meist solche Fälle enthält. Und wenn wir die ohne präparative Iridektomie gemachten Extractionen mit jenen, wo eine präparative Iridektomie vorhergieng, vergleichen, so wird uns die wohlthätige Wirkung dieser Operation zweifellos auffallen. In solchen Fällen ist sie indiciert, während sie bei einfachen Staren mindestens ohne besonderen Nutzen ist, und ausserdem die Kranken den Unannehmlichkeiten einer mit der Iridektomie und später mit der Extraction verbundenen schweren Diät aussetzt.

Wir befolgten früher bei Starfällen mit Blenorrhoea sacci den Vorgang, dass wir nach der Operation beim Waschen des Auges den Thränensack energisch ausdrückten und das Secret sofort durch reichliches Abspülen zu entfernen trachteten. Trotzdem wir bei Fällen von Blenorrhoea sacci auf Wundinfection vorbereitet sein können, erkannten wir doch dieses Vorgehen später als unrichtig, ja gefährlich, indem der ausgedrückte Eiter, wenn wir ihn noch so schnell abzuspülen versuchen, unter die Augenlider gelangen kann, wozu noch der Umstand beiträgt, dass — da wir es mit frisch operierten Augen zu thun haben — ein beliebiges Auseinanderziehen der Augenlider und so ein gründliches Ausspülen nicht ausführbar oder mindestens gefährlich ist.

Wir modificierten unser Vorgehen später so, dass wir gerade das Gegentheil thaten, wir rührten nämlich den vor der Operation desinficierten und von seinem Secrete vollständig befreiten Thränensack so lange nicht an, bis sich die Scleralwunde einigermaassen verschloss, also ungefähr bis zum dritten Tage. Auch bei der Reinigung des Auges giengen wir behutsam vor, damit auch nicht der leiseste Druck auf den Sack ausgeübt werde. Mit diesem Vorgehen konnten wir thatsächlich günstige Erfolge erreichen, wie das die Erfahrungen der letzten Jahre beweisen.

Wir operierten 3 Fälle von Cataracta diabetica, von welchen zwei glatt heilten, die dritte Patientin aber, R. S., 34 Jahre alt, welche schon vor der Operation ausserordentlich schwach war, am dritten Tage nach der Operation starb.

Es wurden 15 Fälle von Cataracta traumatica nach Gräfe extrahiert, es waren die verschiedensten Fälle, und nur einer gieng durch Iridochorioiditis suppurativa zugrunde. Charakteristisch ist es aber, dass die Heilung nur bei weniger als der Hälfte (7) glatt verlief, worüber wir uns auch nicht wundern dürfen, wenn wir an die Intensität und Mannigfaltig-

keit der die Katarakte hervorrufenden traumatischen Einwirkungen denken.

* * *

Die Pagenstecher'sche Staroperation machten wir bei 25 Fällen von Cataracta senilis, jedoch, wie oben erwähnt, nie mit von vorhinein gefasstem Entschlusse, sondern es zwang uns immer der Verlauf dazu. Es waren Fälle, wo wir im vorhinein den Verlauf der Operation ahnten, aber immer die Absicht hatten, die Gräfe'sche Extraction zu machen; nur in jenen Fällen wandelte sich die Operation zur Pagenstecher'schen um, wo während der Operation vor dem Ritzen der Kapsel, also im I. oder II. Momente, Glaskörper zum Vorschein kam. Da wir in diesen Fällen die Linse mit unverschrter Kapsel herauslöffelten, so reihten wir sie, mit vollem Rechte, in eine besondere Rubrik unter die Pagenstecher'schen Extractionen ein. Selbst bei den wenigen gemachten Operationen zeigt sich die Schwere des Eingriffes, indem in 3 Fällen das Auge durch Iridochorioiditis zugrunde gieng.

Der Vollständigkeit halber will ich noch erwähnen, dass wir die Beer'sche Extraction in 12 Fällen machten, und zwar 11mal bei Cataracta luxata und einmal bei Vorhandensein eines Fremdkörpers in der Linse.

Die Wenzel'sche Operation machten wir bei Cataracta accreta in 7 Fällen; sie zeigte sich immer als schwerer Eingriff, indem in 3 Fällen das Auge zugrunde gieng, sogar die Lichtempfindung erlosch, während in einem Falle eine sehr quälende und sich lange hinziehende Iridocyclitis auftrat. Wenn wir aber bedenken, dass wir die unter die Indication der Wenzel'schen Extraction fallenden angewachsenen Stare für Fälle halten müssen, die schon a priori verloren zu geben sind, so finden wir die Operation doch für berechtigt, wenn sie bei einem noch so kleinen Percente wenigstens das zum Herumgehen nothwendige Sehen zurückgibt.

* * *

In den abgelaufenen zehn Jahren haben wir Discissionen und besonders die Extractio linearis simplex in grosser Zahl gemacht, wobei wir nichts Neues erfuhren, ich mich deshalb über dieselben kurz fassen kann. Ich will auch dem Leser mit keiner besonderen Tabelle zur Last fallen, und deshalb mache ich nur auf die letzte grosse Tabelle aufmerksam, wo die Fälle detailliert aufgezählt sind.

Bei der Indication der Linearis simplex hielten wir uns streng an die Zusammenstellung, welche in dem Ausweise des Dr. Juhász über die Katarakta-Operationen in den Jahren 1877—79 aufzufinden ist. Im übrigen folgten wir den schon damals bewährten Erfahrungen und können dieselben durch neuere Beobachtungen nur bekräftigen, so dass unser Gesichtskreis

in dieser Richtung nicht erweitert wurde und nichts Neues gefunden worden ist.

Sie kann scheinbar für einen geringen Eingriff imponieren und ist doch eine Operation, welche viel schwerere Folgen hat, als man a priori erwarten würde. Bei keinerlei Operation hat man in der Nachbehandlung mit so vielen Umständen zu kämpfen wie gerade bei dieser Operation, weil unberechenbare Arten von Entzündungen entstehen können, von denen so manche die Sehkraft des Auges vollkommen zugrunde richtet. Am gefährlichsten ist diese Operation bei den membranösen Formen, besonders wo diese mit den vorderen Theilen des Uvealtractes verwachsen sind. Man kann in solchen Fällen selten dem Glaskörpervorfall ausweichen, was an und für sich genug unangenehm ist, ausserdem geht das Ablösen und Herausziehen der Membran mit einer starken Zerrung gerade des empfindlichsten, zur Entzündung am meisten geneigten Theiles des Auges einher, welcher Umstand die erwähnte Schwere der Operation genugsam erklärt. Da diese Formen des Stares in unverhältnismässig grosser Zahl gerade von den Cataractis secundariis geliefert werden, so ist es von grosser Tragweite, durch Herausreissen der Kapsel die Bildung der Secundaria (wenigstens der dickeren, die einer Extractio linearis bedürfen), womöglich zu verhindern. Hier spielt wieder die Förster'sche Pincette eine grosse Rolle, worüber ich im Eingange meiner Abhandlung ausführlich sprach.

Unter den in grosser Zahl gemachten Fällen von Discission kam nur in einem einzigen Falle ein complicierter Verlauf vor, und zwar bei einem 14 Jahre alten Mädchen, dessen Cataracta mollis wir discindierten. Am Tage nach der Operation entstand eine heftige eiterige Iritis, welche auch auf die rückwärtigen Theile des Uvealtractes übergriff und das Auge sogar seiner Lichtempfindung beraubte.

In diesem Falle ist es kaum zu bezweifeln, dass das Uebel durch eine unreine Discissionsnadel verursacht wurde, weil man den das Auge vernichtenden Entzündungsprocess, in Anbetracht der leichten Operation und der kleinen Stichwunde, anderweitig nicht erklären kann.

In zwei Fällen beobachteten wir Conjunctivitis atropinica, beides waren an Star Operierte, bei welchen bereits ein Tropfen genügte, damit das Auge sich stark röthe und die Conjunctiva, sogar die Palpebra ein wenig anschwelle. Diese Symptome hielten wir anfangs für die eines sich entwickelnden Entzündungsprocesses, erkannten jedoch bald die Atropinidiosyncrasie; nach Aufgeben der Einträufelungen bildeten sich die erwähnten Symptome rapid zurück. Bei sehr schwachen, weiten oder sich lange nicht verschliessenden Wunden — wenn von Seite der Iris keine Complication gegenwärtig war — gebrauchten wir mit ausgezeichnetem und raschem Erfolge das Pilocarpin, ohne dass wir in einem einzigen Falle Reizung

oder gar Iritis beobachtet hätten. Bis zum Jahre 1879 geschah nichts Besonderes betreffs der antiseptischen Wundbehandlung, wir beschränkten uns auf einfache Reinlichkeit, sowohl im Vorgehen bezüglich der Augen, als auch in der Vorbereitung der Instrumente und der Verbandmittel. Das Vorgehen war also aseptisch, was in neuester Zeit wieder anfängt sich auf dem Gebiete der Chirurgie, sogar in dessen so heiklem Theile, in der Bauchchirurgie, seinen Platz zu erobern. Das ist ein Princip, an dessen Richtigkeit nach dem heutigen Stande der Wissenschaft niemand mehr zweifelt; es tauchen aber bei seiner Ausführung Schwierigkeiten auf, welche die ideale und nur solchergestalt vollkommene Reinlichkeit unmöglich machen.

Wir konnten uns jedoch der während der erwähnten Zeit entstandenen grossen Bewegung nicht verschliessen. Man musste sich mit der immer acuter gewordenen Nothwendigkeit der antiseptischen Wundbehandlung befreunden, umsomehr, als man das rein aseptische Verfahren zwar nicht inbezug der im Gebrauche stehenden Instrumente und Verbandmittel, sondern wegen der anatomischen Bildung und Lage des Auges selbst, wegen seiner unabschliessbaren Communication mit den Bakterien züchtenden benachbarten Höhlen (Nase und Mund) nicht ganz genau ausführen kann. Diese kurz erwähnten Umstände machten es also nothwendig, dass wir die beiden Verfahren gleichsam vereinigt in die ophtalmiatrischen Operationen und in die Wundbehandlung einführten, wodurch wir sowohl die ausserhalb des Auges entstehenden, als auch die aus seiner anatomischen Lage folgenden üblen Einflüsse — soweit als möglich — bekämpfen können.

Den zu jener Zeit modernen Spray versuchten wir durch zwei Jahre und gaben ihn endlich aufgrund genügend reichlicher Erfahrungen als ein Verfahren auf, das keinen wesentlich besseren Heilverlauf gibt, die Operation complicierter und deren Ausführung erschwert. Auch bei uns wurde ihm dasselbe Los zutheil wie bei andern, die sich mit Operieren befassen, er wurde nämlich ganz bei Seite gesetzt. Bei den Augenoperationen ist das Verfahren solcher Natur, das Operationsfeld so klein, dass dessen Klarhalten vor einem zerstäubten Desinficiens während der Operation beinahe unmöglich ist.

Die zerstäubte Flüssigkeit hüllt das Auge — auf Kosten des klaren Sehens — gleichsam in einen Nebel ein und wirkt auf solche Weise bei den ohnehin sehr genaues Sehen und grosse Sorgfalt beanspruchenden Augenoperationen nur störend ein. Abgesehen davon hat der Spray noch eine andere Unannehmlichkeit, und zwar die, dass die in das Auge gelangte zerstäubende Flüssigkeit auf der Cornea und auf den anderen Theilen des Auges endlich zu Tropfen wird, welche dann durch ihre theils vergrössernde, theils verzerrende Wirkung bei dem Anfertigen der Wunde und bei den Eingriffen an den tiefer liegenden Theilen des Auges die

Orientierung so sehr behindern, dass die Operation kaum mit Erfolg fortgesetzt werden kann; ausserdem werden auch die Hände und Augen des Operateurs nass, was wieder auf Kosten der richtigen Ausführung geschieht.

Um zu erweisen, wie unangenehm beim Operieren die Verzerrung des Bildes ist, berufe ich mich nur auf die Thatsache dass dem Anfänger im Operieren z. B. bei der Extraction die Contrapunction am meisten schwer fällt, da er vor allem die Spitze des Messers beachtet, welche durch die Cornea hindurch vergrössert, abgebogen und verzerrt erscheint, weshalb ihm der Ausstichspunkt schwer bestimmbar wird. Wenn wir nun — um den erwähnten Unannehmlichkeiten auszuweichen — den Spray nur von weitem in der umgebenden Luft wirken lassen und nicht auf das Auge oder dessen unmittelbare Umgebung richten, so ist das Verfahren zwecklos, weil dann gerade das Auge, die Conjunctiva, die Wunde und die im Gebrauche stehenden Instrumente in den nicht desinficierten Rayon zu liegen kommen. Die Behauptung dass bei Anwendung des Sprays par distance, durch vorheriges Niederschlagen der in der Luft suspendierten Staub- und Schmutztheilchen bereits ein Nutzen entsteht und die Luft gleichsam rein gehalten wird, kann man vielleicht dort hinnehmen, wo von einer grossen Operationsfläche oder Wunde die Rede ist, aber auch da taucht die Frage auf, ob nicht durch die verursachte grosse Luftströmung von anderen Punkten der Localität gerade während der Operation gleichfalls Staub oder Schmutz hingelangt, der gerade dann niedergeschlagen wird.

Es ist bekannt, dass während der letzen zehn Jahre ein ganzes Heer antiseptischer Mittel auftauchte welche alle man verschiedener guter Eigenschaften wegen rühmte, die aber zum grossen Theil nur empfohlen wurden jedoch bald von der Bildfläche verschwanden. Ich würde eine mühsame, langweilende, ja sogar unzeitgemässe Arbeit unternehmen, wollte ich mich im Rahmen der Staroperationen, oder allgemeiner gesagt, der Augenoperationen in ein Aufzählen der erwähnten Mittel oder in deren Kritik einlassen, auch schon deshalb, weil man sogar von bewährten Mitteln nur ausnahmsweise einige zur Desinfection in der Augenheilkunde verwenden kann, und zwar wegen der grossen Empfindlichkeit des Auges, das alsbald entzündliche Folgen d. h. Reizungsreaction zeigt. Einen Theil der Mittel können wir absolut nicht gebrauchen oder — wenigstens die meisten — nur in einer sehr starken Verdünnung, was wieder auf Kosten der vollkommenen Desinfection geschieht. Abermals ein Grund, weshalb bei Augenoperationen und in der Wundbehandlung die Infection vollständig zu vermeiden so schwer ist.

Ich will mich also hier nicht mit diesem Thema befassen und beschränke mich darauf, mitzutheilen, wie wir bei der Vorbereitung zur Operation und bei der Wundbehandlung vorgegangen sind.

Art der Operation	Starformen	Gesammte Operationen	Operations-						
			Incis cauth. ext.	Wunderweitenung	Mehrf. Irisexcision	Glaskörper-Vorfall			
						II. Mom.	III. Mom.	IV. Mom.	V. Mom.
Extraction nach Gräfe	Cataracta senilis non matura . .	369	2	6	4	—	3	4	6
	„ „ matura . .	667	1	13	11	—	4	13	17
	„ „ hypermatura	788	1	12	14	—	14	21	15
	„ „ morgagn. .	90	—	—	1	—	1	2	1
	Zusammen . . .	1914	4	31	30	—	22	40	42
	Cataracta complicata	265	—	—	—	2	6	4	12
	„ traumatica	15	—	—	—	—	2	—	2
	Summe d. Gräfe'schen Oper. . .	2194	—	—	—	—	—	—	—
Extraction nach Beer	Cataracta luxata	11	—	—	—	3	—	—	
	Corpus peregrinum in lent. cryst.	1	—	—	—	—	—	—	—
	Zusammen . . .	12	—	—	—	3	—	—	—
Extr. nach Pagenstecher	Cat. senilis	25	—	1	—	25	—	—	—
Extr. n. Wenzel	Cat. accreta	7	—	—	—	—	5	—	—
Extr. linearis simplex	Cat. mollis et tumescens	28	—	—	—	—	—	—	—
	„ secundaria	96	—	—	—	11	—	—	—
	„ membranaceà	17	—	—	—	1	—	—	—
	„ traumatica	41	—	—	—	3	—	—	—
	„ arido siliquata	7	—	—	—	—	—	—	—
	„ tremula	2	—	—	—	—	—	—	—
	Zusammen . . .	191	—	—	—	—	—	—	—
Discissio per corneam	Catar. mollis, fluida cong. perinucl.	103	—	—	—	—	—	—	—
	Cat. secundaria	11	—	—	—	—	—	—	—
Disciss. p. scler.	„ „	234	—	—	—	—	—	—	—
Reclinatio	„ arido siliquata	1	—	—	—	—	—	—	—
Andere Linsenoperat.	Iridot. simpl. dupl. sphinct. etc. .	76	—	—	—	—	—	—	—
	Zusammen . . .	2854	—	—	—	—	—	—	—

verlauf					Heilungsverlauf									Erfolg			Mortalität	
Ausfluss	Kornluxation	Eing. m. d. Pinc. um die Kapsel	Langes Reiben	Secund. Irisexcision	Spontane Blutung	Platzen der Wunde	Iritis	Iridocyclitis	Iridochorioiditis (Verlust)	Panophthalmitis	Cornealvereiterung	Langes Reiben	Punctio corneae	I. Classe	II. Classe	III. Classe		
6	1	7	13	1	5	8	10	3	3	1	3	15	13	201	161	7	—	Die Glaskörpervorfälle im II. Mom. sind in der Rubrik der Pagenstecher'schen Operation.
17	3	1	16	2	3	31	13	2	3	2	4	11	29	333	326	8	—	
34	7	15	17	4	8	34	24	1	3	4	4	18	41	502	273	11	2	
3	6	2	—	2	1	2	3	1	2	—	—	1	4	52	36	2	—	
64	17	25	46	9	17	75	50	7	11	7	11	45	87	1088	796	28	—	Unter den Erf. III. Cl. sind 2 Fälle von Cat. amaurotica.
11	—	—	—	4	6	8	16	4	7	6	5	7	15	98	146	20	1	
1	—	—	4	—	1	1	2	1	1	—	—	6	—	1	13	1	—	
—	—	—	—	—	—	—	—	—	—	—	—	—	—	—	—	—	—	
3	—	—	—	—	—	—	1	—	2	1	—	1	—	2	6	3	—	
—	—	—	—	—	—	—	—	—	—	—	—	1	—	—	1	—	—	
3	—	-	—	—	—	—	1	—	2	1	—	2	-	2	7	3	—	
—	—	25	—	—	—	1	3	—	3	—	—	3	2	9	13	3	—	
—	—	—	—	—	—	—	—	1	3	—	—	—	—	—	4	3	—	
—	—	—	—	—	—	2	2	—	1	—	—	3	—	9	18	1	—	
—	—	29	—	—	1	4	8	1	3	1	—	2	1	35	57	4	—	
—	—	2	—	—	—	1	2	1	3	—	1	—	1	4	9	4	—	
—	—	1	—	—	—	—	3	1	2	—	—	2	—	10	29	2	—	
—	—	—	—	—	—	—	1	1	1	—	—	1	—	1	1	—	—	
—	—	—	—	—	—	—	—	—	—	—	—	—	—	—	—	—	—	
—	—	—	—	—	—	—	—	—	—	—	—	—	—	—	—	—	—	
—	—	—	—	—	—	—	1	2	1	—	—	—	95	39	63	1	—	
—	—	—	—	—	—	—	—	—	—	—	—	—	—	6	5	—	—	
—	—	—	—	—	—	—	—	2	—	—	—	8	—	156	78	—	—	
—	—	—	—	—	—	—	—	—	—	—	—	—	—	1	—	—	—	
—	—	—	—	—	—	—	—	—	—	—	—	—	—	—	—	—	—	
—	—	—	—	—	—	—	—	—	—	—	—	—	—	—	—	—	—	

In den Tagen vor der Operation trugen wir Sorge, dass von Seite der Conjunctiva kein reichlicheres Secret vorhanden sei, weshalb wir einen eventuell bestehenden Katarrh rechtzeitig entsprechend behandelten. In neuerer Zeit, ungefähr seit dem Jahre 1885, können wir es gerade der Einbürgerung dieses Verfahrens zuschreiben, dass die Conjunctivitis catarrhalis als Complication in der Statistik der Kataraktaoperationen — sozusagen vollständig aufgehört hat eine Rolle zu spielen. Wenn am Auge oder an dessen schützenden Hilfsapparaten andere Krankheiten vorhanden waren, so wurde diesen gleichfalls eine entsprechende Behandlung zutheil, und sie wurden dann nach den allgemein angenommenen Principien entweder unter die Complicationen der Katarakten eingetheilt oder nicht. Die Augen wurden unmittelbar vor der Operation nach gehörigem Cocainisieren mit 3proc. Borsäurelösung ausgespült. Die Instrumente wurden unmittelbar vor der Operation in reinem Wasser, gleich darauf in absolutem Alkohol abgewaschen und dann dem Operateur gereicht.

Nach der Operation legten wir auf das Auge einen in 3proc. Borsäurelösung getauchten Borlint, darauf eine gehörige Menge reine Bruns'sche Watte und verbanden das Ganze mit einer Arlt'schen Binde. Das operierte Auge wuschen wir vier Tage lang täglich zweimal mit lauwarmer 3proc. Borsäurelösung reichlich aus und achteten darauf, dass dieselbe in das offen gehaltene Auge gelange und die eventuell darin gebliebenen Blutgerinnsel und das conjunctivale Secret herausspüle.

Ein Jeder, der Gelegenheit hatte, die Nachbehandlung vieler Staroperierter zu leiten, muss die Nothwendigkeit der genauen Ausführung dieser Maassregeln einsehen. Man kann sich überzeugen, wie viel Schleimfetzen, Blutgerinnsel und Linsenreste dieses Auswaschen — selbst wenn die Wundtoilette noch so genau war — entfernt. Die Zersetzung dieser zurückgebliebenen Theile wirkt jedenfalls — wenn sie auch keinen anderen Schaden verursacht — reizend, besonders dann, wenn wir dem Auge durch die Operation ohnehin eine grosse Aufgabe zumuthen, wenn es also absolute Ruhe nothwendig hat und ihm jede Reizung gewiss nachtheilig sein wird. Nach diesen Beobachtungen erscheint jenes, noch heute von vielen empfohlene und befolgte Verfahren unbegreiflich, welches darin besteht, dass sie das Auge 3 bis 4 Tage nach der Operation ununterbrochen verbunden halten. Dieses Verhalten wäre dann berechtigt, wenn der Verbandwechsel und das Ausspülen des Auges mit grösseren Gefahren verbunden wäre als das erwähnte Verfahren.

Dem ist aber nicht so; der mit gehöriger Uebung gemachte Verbandwechsel und das Auswaschen sind vollkommen gefahrlos, ja verschaffen den Kranken sogar Ruhe, was auch der Umstand beweist, dass die Kranken das Auswaschen des Auges kaum erwarten können. Wir halten unsere Behauptung auch demjenigen Verfahren gegenüber aufrecht, wobei

man auf die Wunde die in neuerer Zeit empfohlenen Emplastra legt oder verschiedene deckende oder antiseptische Pulver streut; diese Behandlungsmethoden erfreuen sich übrigens keiner allgemeinen Verbreitung. Wenn der Verlauf compliciert wurde, so leiteten wir ein entzündungswidriges Verfahren ein.

Epochemachende Ereignisse kamen im Verlaufe der zehn Jahre nicht vor, und so konnte ich auch nicht von bedeutenden Dingen reden, hoffe aber doch mit meiner Mittheilung genützt zu haben.

Trotzdem auch dieser Zweig der ärztlichen Wissenschaft — der in Anbetracht der Zeit seiner wissenschaftlichen Entwicklung noch sehr jung ist — heutzutage schon von vielen geschickten und fachkundigen Aerzten cultiviert wird, scheint er doch bereits wissenschaftlich nahe erschöpft zu sein: er dürfte sich nur mehr langsam weiter entwickeln, um vieles langsamer, als es bis jetzt der Fall war. —

Nachträglich führe ich noch die Staroperationen an, die in der Zeit vom 1. Jänner 1890 bis zum 10. März desselben Jahres gemacht wurden. Von dieser letzteren Zeit an vertauschten auch wir die Gräfe'sche Methode mit der bereits weit verbreiteten Operation ohne Iridektomie.

Während der angegebenen Zeit machten wir zusammen 35 Linsenoperationen, wovon 27 Operationen nach Gräfe einfachen senilen Star und 5 complicierte Fälle betrafen; ferner wurde 1 Fall nach Beer operiert und 2 Extr. linearis simplex gemacht. Hievon gieng ein Auge mit compliciertem Star nach der Extraction an Kerato-irido-chorioiditis suppurativa zugrunde.

Während der ganzen Zeit operierten wir daher an einfachen senilen Katarakten nach Gräfe zusammen 1951 Fälle mit einem Verluste von 28, also 1·43 Proc.

Ueber eine neue Methode der Entfernung des grauen Stares

von Professor *Wilhelm Schulek.*[1])

Den grauen Star entfernte zuerst Daviel in Marseille im Jahre 1745. Auch verbesserte er selbst sein anfangs schwerfälliges operatives Verfahren. Im Verlaufe von etwa 50 Jahren erhielt es jene vorwurfsfreie Gestalt, wie sie Beer für weitere 50 Jahre zur Geltung braehte.

Die Phasen der Operation sind bekannt: ein Lappenschnitt, der $^2/_5$ der Cornea umfasst. Spaltung der Linsenkapsel, Stürzen des Stares und daraffnolgendes Ausdrüeken mit der Hand. Der Erfolg konnte eine schöne schwarze und runde Pupille sein. Von 100 Operierten sahen 80 gut, 10 nach verbessernden Operationen, 10 überhaupt nieht.

Also ein Verlust von 10 Proc.! Der Hornhautlappen vereiterten leicht, die Lappenwunde platzte oft naehträglieh und die Iris drängte sich vor; die Entfernung der Linsenreste gesehah auf Kosten der Iris, denn sie wurde gequetscht, und die Linsenreste verbargen sieh dahinter; so war also nur die Wahl zwisehen Iritis und Naehstar frei. Es wurden viele Verbesserungen versueht, jedoeh mit ungenügendem Erfolge.

Im Jahre 1865 gab Albreeht v. Gräfe der Starextraetion eine neue Gestalt. Um eine Vereiterung des Lappens zu vermeiden, verlegte er die Wunde in den vorderen Theil der Sclera; zur Verhütung des Platzens bildete er eine fast lineare Wunde (statt 5 : 10 war das Verhältnis der Höhe des Lappens zur Basis 2 : 11) zur Bedeekung der Wunde schnitt er ein Conjunctivalläppehen zureeht, schnitt aus der Iris ein Stück aus (was bei einer peripheren Wunde unvermeidlieh ist), spaltete die Kapsel, (später jedoeh riss Förster in Breslau mit einer eigenen Zange ein Stück heraus[2]) und trieb die Linse, fast ohne sie zu stürzen, aus.

---

[1]) Vorgetragen in der ung. Akademie der Wissenschaften am 15. Februar 1892 und erschienen in deren „Mathem. und naturw. Berichten". X. Bd., 5. Heft, Seite 84 bis 92, ebenso im Orvosi Hetilap „Szemészet" 1892, April, Nr. 2.

[2]) Zehender, Klin. Monatsbl., 1881, Heidelberger Versammlung p. 135, und 1883 im Archiv für Augenheilkunde, XII. Bd., Seite 13.

Alles gieng prächtig, v. Graefe brachte die Zahl der Geheilten bis auf 96·5 Proc., so dass die Zahl der erfolglosen Operationen nur 3·5 Proc. betrug. Nachstar und Entzündungen entwickelten sich seltener, die Zeit der Behandlung und des die Kranken so sehr quälenden Liegens und des unangenehmen Aufenthaltes im Dunkeln sank auf die Hälfte herab, nur war die verstümmelte Pupille das Opfer im Gegensatze zur früheren Lappenoperation, obwohl das obere Augenbild den Irisausschnitt zum grössten Theil verdeckte.

Nach dem am 19. Juli 1870 erfolgten Tode v. Gräfe's schuf die antiseptische Behandlung einen neuen Heilfactor. Auch die Localanästhesie mit Cocain war eine Verbesserung, die die Operation wesentlich erleichterte. Man verringerte die Zahl der Verluste noch mehr.

v. Arlt wies 1874[1]) bei 1075 innerhalb 5 Jahren Operierten noch einen Verlust von 5·67 Proc. auf. In den achtziger Jahren verloren die namhafteren Operateure nur mehr 2—3 Proc., und gerade Arlt's Schüler standen an der Spitze bezüglich der Menge der guten Erfolge. So Rydel und Sattler, die in einzelnen Jahren (freilich mit einer Statistik, in der sie die complicierten Fälle ausgiebig absonderten) sogar einen geringeren Verlust als 1 Proc. nachwiesen.[2])

Bei 1914 Fällen von uncompliciertem grauen Star, die an meiner Klinik innerhalb 10 Jahren von 1880—1890 nach der Methode von v. Gräfe operiert wurden, war die Operation in 28 Fällen erfolglos, also ein Verlust von 1·46 Proc.[3]) Und doch theilten sich ausser den gutgeschulten Assistenten auch noch die endlose Kette der Praktikanten, die erst zu operieren anfiengen, mit mir in die Operationen.

Wenn wir der Worte Gräfe's gedenken, dass das die beste Operationsmethode sei, bei der die wenigsten Augen zugrunde gehen, so ist der Fortschritt von dem Verfahren Beer's bis zur Starextraction Gräfe's bei der selten ein Auge zugrunde geht, ein riesiger, nur ist die Pupille entstellt und quält durch die Lichtzerstreuung.

1867 öffnete Adolf Weber (Darmstadt) parallel zu Gräfe einen neuen Weg. Er stellte Messungen, Experimente und Berechnungen über das Klaffen der Wunde an.[4]) Er kam zu dem überraschenden, aber unzweifelhaften Resultate, dass die am wenigsten klaffende, also am leichtesten verklebende Wunde in den Randpartien der Hornhaut nicht eine lineare (d. h. die kürzeste Verbindungslinie zweier Endpunkte) sei, sondern eine solche, die gegen den Hornhautrand concav ist, mit einem Krümmungshalbmesser von 10·719 *mm*, und die 10·142 *mm* lang ist. Wenn wir sie auf 4 *mm*

[1]) Gräfe-Sämisch, Handbuch der ges. Augenheilkunde, III, 1, Seite 318. 1874.

[2]) Nagel-Michel, Jahresberichte der Ophthalmologie.

[3]) „Szemészet". Dr. Ladislaus Issekutz „Staaroperationen".

[4]) Archiv für Ophthalmologie, 1867. 13. Bd., 1. Abth., Seite 187.

klaffen machen, bleibt sie noch 9 *mm* lang; ist also zur Entfernung des Stares eben geeignet.

Hierauf fussend verfertigte er eine herzförmige Lanze, die 10 *mm* breit und an der hinteren Fläche mit einem Halbmesser von 10·719 *mm* gekrümmt ist.

2 *mm* vom Hornhautrande entfernt setzt man die Spitze des Instrumentes an: es ist bei seinem Eindringen in die Augenkammer leicht zu handhaben, während es, wenn die Wunde oben 10 *mm* erreicht hat, wegen des Zurückbiegens seiner Enden, von zwei Seiten den Limbus corneae berührt. Zuweilen muss man einen, wenn auch kleinen Theil der Iris ausschneiden. Die Kapselspaltung geschieht mit dem Cystitom. Um den Star herauszudrücken, muss man von unten her die Fixierzange andrücken und zugleich von oben her mit einer kleinen Schaufel den hinteren Wundrand zurückdrücken. v. Arlt operierte so 95 Fälle mit einem Verluste von 6·32 Proc.[1]). Ich verlor bis 1879 von 21 Fällen 1, also 4·8 Proc.

Die Wunde schliesst vortrefflich, das ist gewiss. Aber mit der herzförmigen Lanze hat man immer zu thun, die Hornhaut wird gequetscht und kann später trüb bleiben, in die hornförmigen Wundwinkel zwickt sich die Iris ein, der Star schlüpft schwer heraus und hinterlässt Reste. So kommt es häufig zu Nachstar und Iritis.

Uebrigens besitze ich noch eine eigene Beobachtung über die negative Krümmung der Wunde. Wenn man nämlich während des Anfertigens der Wunde mit der Lanze nach rückwärts drückt, so steigert sich die Krümmung, während wenn man die Fläche der Lanze nach vorne drückt, der Bogenschnitt flacher, ja sogar ganz flach, d. h. linear wird. Die Krümmung der Lanze sichert also noch nicht die Concavität der Wunde. Auch ist der in einer 1 *mm* dicken Hornhaut erzeugte schief verlaufende Wundcanal nicht überall 1·75 *mm* lang, wie Weber das berechnete, sondern oft ungleichmässig, was auf das Geschick der Iris und die Entfernung des Stares einen Einfluss hat.

Der Plan der Weber'schen Operation ist mathematisch richtig, aber die Ausführung gelingt nur mangelhaft, und die ideale Lanze ist nicht zu beschaffen.

Vor einigen Jahren tauchte der Gedanke auf, ob es nicht möglich wäre, ebenso gute Erfolge wie bei der v. Gräfe'schen Operation, aber unter dem Einflusse der Asepsis mit Beibehaltung der runden Pupille zu erzielen, wenn man zur Beer'schen Operation zurückkehrt.

Viele sind in dieser Hinsicht thätig, so v. Wecker in Paris, Knapp in New-York, Rydel in Krakau, Schweigger und Hirschberg in Berlin.

Ich operierte vom 11. März 1890 bis zum 16. Mai 1891 mit rund bleibender Pupille. Mit dem v. Gräfe'schen Messer schnitt ich $^1/_3$ der

[1]) Gräfe-Sämisch, Handbuch d. Augenheilkunde, III, Seite 319.

Hornhaut auf, spaltete aber die Linsenkapsel nicht, wie andere, sondern riss aus ihr mit der Förster'schen Pincette ein möglichst grosses Stück heraus, stürzte schliesslich die Linse mit der Rückfläche des Daviel'schen Löffels durch Druck und trieb den Star aus.

Im ganzen waren es 288 Fälle, von denen ich bei 25 die Iris direct ausschneiden musste, wegen Quetschung oder der Unmöglichkeit, sie auf zarte Weise zurückzuschieben. 7 blieben ohne Sehvermögen, also 2·43 Proc., was für den Anfang sehr ermuthigend und unvergleichlich günstiger war als die 10 Proc. der früheren Zeit.

Bei dieser Operation bestehen für den, der sich so viele Jahre hindurch grosse Fertigkeit in der v. Gräfe'schen Operation erworben hat, viele bedenkliche Details. Mit dem schmalen Messer einen Lappen zu schneiden, lernt man bald genug; aber das Herausreissen der Linsenkapsel stülpt oft auch die Iris um, abgesehen davon, dass es einer fortwährenden Achtsamkeit bedarf, um ein Erfassen der Iris mit der Pincette zu vermeiden. Ferner ist es immer ein besorgniserregender Anblick, zu sehen, wie einerseits die Iris das Herausgleiten des Stares hindert und andererseits die Linse die Iris zwingt, sich zusammenzufalten. Auch das Entfernen der Starreste konnte nur in beschränktem Maasse geschehen, denn bei energischerem Treiben verbargen sie sich entweder hinter der Iris oder drängten dieselbe vor sich her gegen die Wunde.

Das leichte Platzen der Wunde bei der Nachbehandlung, die Reibung des Lappenrandes durch die sich bewegenden Lider, die Nothwendigkeit, die Iris wegen ihres häufigen Vorfalles nachträglich auszuschneiden (in etwa 10 Proc. der Fälle), ungewöhnlich dicke Linsenreste in der Pupille, das flächenhafte Ankleben der Iris an die Innenfläche der Wunde, die Qualen der Patienten durch das lang nothwendige stille Verhalten, die verlängerte Spitalverpflegung, alles das sind im Gegensatze zur v. Gräfe'schen Operation entschiedene Nachtheile. Man musste schwankend werden, ob die runde Pupille so viele Opfer verdiene?

Am 16. Mai 1891 machte ich eine zufällige Entdeckung. Eilig operierend, nahm ich ein Messer, dessen Griff ausnahmsweise vollständig achteckig war, und begann den Hornhautlappen zu schneiden, aber am halben Wege drehte sich in den feuchten Fingern der leicht gefasste Messergriff und, statt eine Lappenspitze zu bilden, glitt es steil aus dem Hornhautgewebe heraus; wir — d. h. ich und mein Assistent Dr. Gustav Neupauer — sahen erstaunt das Ergebnis, nämlich nicht eine lineare Begrenzung, sondern eine negative Krümmung, die nach den Berechnungen von Adolf Weber geforderte beste Wundform! Die Operation verlief glatt. Seither mache ich solche Schnitte bisher in 135 Fällen.[1])

[1]) Von diesen 135 Fällen habe ich persönlich 87, die übrigen 48 haben die klinischen Assistenzärzte ausgeführt.

Am besten ist das unter 2 *mm* breite Gräfe'sche Messer. Damit steche ich am reinen Rande (an der inneren Grenze des Limbus) des oberen nicht zu knapp bemessenen Drittels der Hornhaut ein und gegenüber wieder aus, gehe reichlich $1^1/_2$ *mm* flach aufwärts, stelle hierauf die Schneide des Messers steil nach vorne (es geschieht dies leicht und ohne sichtbare Quetschung) und ziehe es der ganzen Länge nach gegen mich heraus, so dass am Cornealrande eine in der Mittellinie $1^1/_2$—2 *mm* hohe Kante bleibt, die sich seitlich allmählich verschmälert.

So entsteht ein Lappen, der aber nur $1^1{}_2$ *mm* hoch ist, obwohl seine Basis $10^1{}_2$ *mm* beträgt, die Bildung eines Scheitels bleibt aus, an Stelle desselben ist ein eingebogener Rand, der 8—9 *mm* breit ist, und dessen Concavität einen Radius von etwa 12, zuweilen sogar nahe an 15 *mm* besitzt. Die Concavität entsteht offenbar so, dass beim Vorwärtsführen des Messers die Randpartien der Hornhaut bereits an der Schneide des Messers sind, während die mittleren beim Fortschreiten des Schnittes sich vor der Schneide des Messers peripheriewärts zurückziehen, bis sie schliesslich auch durchschnitten werden. Nach dem Heranslassen des Kammerwassers und bei tiefliegenden Augen wird die Concavität grösser. Da das Messer die seitlichen Partien schief durchsticht, bilden hier die Wundränder einen längeren Wundcanal (etwa 1·75 *mm*), während er an den concaven Stellen nur der Dicke der Hornhaut entspricht (nämlich 1 *mm*).

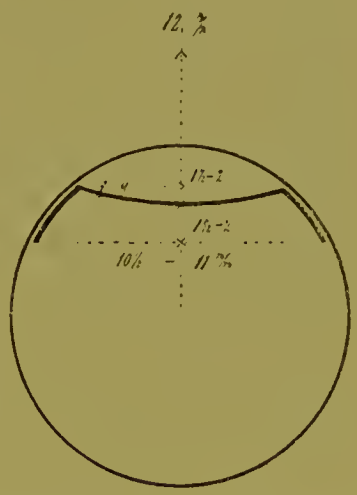

Das Klaffen entspricht gerade jenem mittleren Grade, den man treffen muss, dass es nämlich bei der Entfernung des Stares gerade genügend, während des Heilungsvorganges dagegen möglichst wenig zur Geltung kommt. Bei der Beer'schen Extraction ist das Klaffen übermässig, bei der Weber'schen ungenügend, während es bei der v. Gräfe'schen gerade entsprechend war. Bei der letzteren war ein Oeffnen der Wunde während des Heilungsverlaufes durch den Bindehautlappen in hohem Grade beschränkt. Auch die Grösse der Wunde fand ich entsprechend, nicht grösser als nothwendig, und doch immer ausreichend, obwohl 2—3mal bei je einem Star mit consistenter Rinde der Austritt etwas verzögert erfolgte (wobei auch der Widerstand der Iris mit im Spiele sein konnte).

Die Wundheilung war um vieles rascher als bei der Lappenbildung, aber etwas langsamer als bei der v. Gräfe'schen Operation. Die Augenkammer war oft erst spät (nach 1—3 Tagen) wieder hergestellt, offenbar deshalb, weil an den concaven Stellen eine Berührung der steilen Wundränder nicht so leicht ist wie bei schiefen Wundrändern, die sich ventil-

artig, aber verschoben treffen können. Der kaum sichtbare Spalt disponierte jedoch nicht zu Irisvorfall, weil er nicht klafft und die Iris sich hinten flach anlegt. (Infolge der erwähnten Verhältnisse sind in den ersten Tagen Pilocarpin- (Atropin-?) Einträufelungen gut.) Für die Ernährung des stumpfen Lappens ist die Form günstig. Selbst die beiden seitlichen Zipfel zeigten nie eine Trübung oder ein regelwidriges Anlegen, ebensowenig begünstigen diese beiden Punkte einen Irisvorfall. Die gerade bei Weber so häufigen Einklemmungen der Iris in die Wundwinkel bleiben hier ganz aus.

Die Wunde unterscheidet sich von der beim Weber'schen Schnitt dadurch, dass die beiden seitlichen Theile sich nach abwärts biegen, bei Weber dagegen aufsteigen. Der concave Bogen Webers biegt also bei mir an den beiden Enden, wie abgebrochen, plötzlich zurück. Der concave Theil besitzt einen grösseren, in den einzelnen Fällen leicht verschiedenen Radius, bei Weber unter 11 *mm*, bei mir oft über 12 *mm*. Aber ich wies nach, dass auch jener nicht stets gleichbleibend sei, ja sogar auf ∞ gebracht werden könne.

Michel in Nancy beschrieb 1873 eine Messerführung,[1]) die der meinigen insoweit sehr ähnlich ist, als er ebenfalls auf halbem Wege das Messer steil aufstellt, — im übrigen ist keine Aehnlichkeit.

Die zweite Phase der Operation ist die Kapseleröffnung. Man braucht dazu ein in Lappen spaltendes Instrument; v. Gräfe verwendete ein Cystitom, Förster empfahl als Verbesserung das Ausreissen und construierte hiezu seine Pincette. Gegen ihre Verwendung bei der v. Gräfe'schen Operation wurden Einwände erhoben: man erzeuge damit Glaskörpervorfall, quetsche die Wunde, könne oft keine Falte der Kapsel fassen, verhindere die Bildung eines Nachstares nicht u. s. w. Alle diese Einwände widerlegte Dr. Ladislaus Issekutz bei seiner Ausarbeitung unserer 10jährigen Statistik gründlich und bewies den grossen Vortheil des Instrumentes bei der v. Gräfe'schen Extraction, wo die Iris nicht im Wege steht. Wie verhält es sich aber bei runder Pupille?

Ich liess die Förster'sche Pincette an der Irisfläche vorsichtig herabgleiten und riss aus der Kapsel ein möglichst grosses Stück aus. Die Iris wurde kaum jemals verletzt, aber das Kapselstück stülpte oft die Iris in die Wunde um. Ich musste fast schon zur Kapselspaltung zurückkehren, und wollte doch die Vortheile des Ausreissens nicht aufgeben. Lange erwog ich, wie man diesem Dilemma entgehen, wie man reformieren könne?

Am 1. December 1891 kam mir während einer Operation der rettende Gedanke: man darf die Kapselfalte nicht gleich gegen die Wunde ziehen, sondern im Gegentheil, man muss sie unter der gegen die Wunde gerichteten Iris herausreissen und dann erst gegen die Wunde richten.

[1]) S. die Figur Nr. 32 in V. Stöber: Procédé quasilinéaire de l'extraction, Paris. 1877.

Dieser Gedanke löst die Frage ganz und doch hatte ihn noch niemand in Anwendung gebracht. So kann man die Kapsel herausziehen und die runde Pupille bewahren. Es empfiehlt sich aber, der Pincette eine andere Form zu geben, kürzere Schenkel, am Ende weniger aber plötzlich abgebogen. Mein Plan ist vorläufig folgender: die Schenkel biegen am Ende plötzlich, aber nur unter 60° (nicht 85°) ab, sind hier 4 *mm* lang (nicht 6 *mm*) und tragen je 4 (nicht 2 gegen 3) spitze Zähne am äussersten Rande der Schenkel. Ein schiefes Hervorragen würde das Fassen der Kapsel erleichtern (Issekutz), könnte aber die Iris verletzen, doch müsste ein Versuch entscheiden. Alle diese Veränderungen verlangt die neue Aufgabe. Bisher (vom 1. December 1891 bis 13. Februar 1892) fand das Instrument in 14 Fällen Verwendung. Eine Bewegung von 2—3 *mm* ist vollkommen ausreichend zur Entfernung von der Wunde und stösst auf kein Hindernis. Es ist gut, die Kapsel nahe am oberen Rand der Pupille zu fassen. Eine weite Pupille wäre ein Vortheil, übrigens ist die Wunde um 2 *mm* näher an der Stelle, wo man die Kapsel fasst, als bei der Lappenoperation und um reichlich 3 *mm* näher als beim v. Gräfe'schen Verfahren, was die Sache sehr erleichtert und der Kapselpincette vielleicht auch in weiteren Kreisen Eingang verschafft als bisher, da sie nur für die v. Gräfe'sche Extraction bestimmt war. Man wäre gegen ein Einklemmen der Iris mehr geschützt, wenn an den massiven Schenkeltheilen der Pincette eine Ausbuchtung wäre, damit sich bei geringem Druck die Branchenenden der Zange weniger, bei steigendem Druck mehr schliessen würden. (Dr. Emil Grósz.)

Die Hauptsache ist die dritte Phase der Operation, nämlich die Austreibung der Linse. Auch ich drücke, wie jeder, mit einem glatten, stabförmigen Instrument (Daviel'scher Löffel) den unteren Theil der Hornhaut ein, damit die Wunde klaffe und der Star unter langsamer Drehung mit seinem oberen Theil durch die Pupille reiten und bei der Wundöffnung herausgleiten könne. Alsbald erwies sich als vortheilhaft, den hinteren Wundrand herabzudrücken, was ich mit der glatten Weber'schen Starschaufel that. Allmählich wagte ich mich immer weiter vor und versuchte, die Iris bei ihrem Herabgleiten hinter den Star zu unterstützen und die Schaufel weiter vorzuschieben. Indem ich so in dem Grade, als die Linse heranskam, die Schaufel bis zum Rande der Pupille vorschob, begann ich auch die Linsenreste auf die Schaufel zu sammeln und versuchte damit sicherer heraus zu gelangen (besonders aber zu verhindern, dass sie sich hinter die Iris verbargen.) Das Instrument richtete keinen Schaden an, im Gegentheil, es war sehr nützlich. Eine Zeit lang übte ich dies Verfahren für gewöhnlich. Darauf wurde ich gewahr, dass beim Herausziehen der Schaufel die darauf gesammelten Linsenreste herabglitten. Man musste also die Schaufel am Rande mit einer Kante versehen. Diese Form besitzt

aber bereits das Pagenstecher'sche Instrument zum Auslöffeln der Linse. Ich fand dasselbe vorzüglich geeignet für meine Zwecke, nur ist das Ende desselben rundlich und die Kante hoch und scharf (aus Metall). Seit October 1891 lasse ich also immer ein kantiges Instrument bis zum Pupillarrand gleiten, um die hineingetriebenen Linsentheile zu entfernen.

Nach alldem gestaltete sich vom 16. Mai bis Ende October 1891 die letzte, also dritte Phase der Operation folgendermaassen:

Ich drücke von unten mit dem Daviel'schen Löffel die Hornhaut ein und streiche sie später wie allgemein bekannt. Von oben her stütze ich mit einer kantigen Schaufel den hintern Wundrand und warte so lange ruhig zu, bis der obere Rand des Stares frei zu sehen ist; hierauf gleite ich mit dem Instrument in die Augenkammer im Verhältnis zur Entwicklung der Linse, so dass es, wenn die Linse ausserhalb der Wunde ist, grade den obern Rand der Pupille erreicht. Hierauf treibe ich die Linsenreste auf die Schaufel und hebe sie vorsichtig heraus. Die Schaufel schiebt also weder die Iris, noch drückt sie dieselbe, sondern sie stützt sie nur. Damit ist auch die Operation beendet, eines besonderen Reinigungsactes bedarf sie nicht.

Als Instrument liesse sich eine Combination des Pagensteeher'schen Starlöffels mit der Weber'schen Schaufel benützen. Die Breite könnte zwischen 6—8 *mm* schwanken. Das beste Material wäre Schildkrot. Die Kante kann sich $^3/_4$ *mm* hoch erheben.

Von 135 Fällen, die vom 16. Mai bis heute operiert wurden, gieng 1 zugrunde, bei 3. ist noch eine Lichtempfindung, so dass vielleicht noch der eine oder der andere durch eine Nachoperation das Sehen erlangt.[1]) Aber aus einem wissenschaftlich so wechselvollen Halbjahr, wie das eben verflossene, kann man noch nicht mit endgiltigem Urtheil eine Statistik aufstellen. Die bisherigen Zahlen sind sehr ermunternd, denn sie sind günstiger als die v. Gräfe's und v. Arlt's.

Bei der Ausarbeitung meiner Operations-Methode war mein leitendes Princip, die Vortheile der Gräfe'schen Operation mit der rundbleibenden Pupille der Beer'schen möglichst zu vereinigen, wobei mir auch die Angaben Adolf Weber's behilflich waren.

Zum Schlusse kann ich es als meine Ueberzeugung aussprechen, dass die Operationen mit Erhaltung der runden Pupille nur dann einen wahren Fortschritt bedeuten, wenn die damit zu erzielenden Resultate nicht schlechter sind, als die mit der v. Gräfe'schen Operation erreichbaren.

---

[1]) Diese Hoffnung hat sich nicht erfüllt, wie ich jetzt nach $2^1/_2$ Jahren angeben kann.

Instrumente zur Staraustreibung

von Professor *Wilhelm Schulek.*[1])

Am 15. Februar 1892 veröffentlichte ich eine neue Methode zur Entfernung des Stares.[2]) Ich beginne mit einem schmalen Messer flach einen Hornhautlappen zu schneiden, stelle aber im weiteren Verlaufe das Messer auf den Rücken. Der Lappen wird stumpf gebildet und zwar in einer Form, die von einem deutlich abwärts gekrümmten Bogen begrenzt ist. Aus der Kapsel des Stares reisse ich dann mit einer Zange ein ziemlich grosses Stück heraus. Zum Schlusse stürze ich, von unten her drückend, den Star und treibe ihn aus, während ich von oben her mit einer kantigen Schaufel die Iris stütze, worauf ich dann die Schaufel vorschiebe und die darauf gesammelten Starreste entferne.

Damals waren der Name der Operation und die Form der Instrumente noch nicht endgiltig festgestellt. Ueberhaupt würde die Bezeichnung „extractio cataractae" als unrichtig, durch „expulsio cataractae" — Staraustreibung — zu ersetzen sein. Mein operatives Verfahren der „expulsio cataractae" könnte, im Gegensatze zu den anderen Methoden der Starentfernung, die Bezeichnung: „Austreibung des Stares mittelst concav gestutzten Lappenschnittes (expulsio obtuso-lobularis) und mit rund bleibender Pupille" erhalten.

Zur leichten Ausführung derselben mussten die bisher vorhandenen Instrumente umgestaltet, einige ganz neu construiert werden. — Ihre Bekanntmachung ist der Zweck dieser Mittheilung.

1. Raumschaffer (apertor). Das Offenhalten der Lidspalte mit dem Augenlidhalter von Snowden ist oft ein unvollständiges, zuweilen sogar hinderliches. Die Lidspalte ist horizontal gerichtet. Man muss daher die Mitte der Lider mit Haken auseinanderhalten. Doch drängen sich hiebei die lockeren Gewebe aus der Umgebung des Augapfels seitlich an dem Haken vor und sind hinderlich. Diese letzteren hält der Snowden'sche

[1]) Vorgetragen am 20. Juni 1892 in der ung. Akademie der Wissenschaften und erschienen in deren „Mathem. und naturw. Berichte", XI. Band, 1. Heft, Seite 90—97, und im Orvosi Hetilap „Szemészet" 1893, Februar, Nr. 1.

[2]) Mathem. und naturw. Bericht der k. ung. Akademie der Wissenschaften 1892, X. Bd., 5. Heft, Seite 84, und im „Szemészet" 1892, April, Nr. 2.

Halter gut zurück. Doch zerrt er die Lidwinkel zu einer geraden Linie auseinander, oder genauer gesagt, er zieht alles lose Gewebe zu einem auf der Fläche stehenden Viereck aus.

Die anatomischen Verhältnisse verlangen, dass die Lider zu einem auf der Spitze stehenden, die entsprechend dem knöchernen Augenhöhlenrand gelagerten weichen Gewebe dagegen (vor allem die Uebergangsfalte der Bindehaut) zu einem auf einer seiner Seiten stehenden Viereck ausgezogen werden.

Dem entsprechen wir, wenn wir die Lider mit Haken fassen und an dem eindringenden Ende einen horizontalen Balken anbringen. Der Haken für das untere Lid soll geräumiger sein, ein kürzeres Ende und einen längeren Balken haben.

Der Haken für das obere Lid dagegen sei enger, der abgebogene Theil länger, der horizontale Balken kürzer.

Man braucht also entsprechend jeder Seite, d. h. fürs rechte und linke Auge besonders, zusammen zwei Instrumente. Bisher gebrauchte man für beide Augen ein und dasselbe symmetrisch angefertigte.

Es ist zweckmässig, die Enden der Balken bis zur Mitte der Krümmung der Haken mit einem ergänzenden Draht zu verbinden, jedoch nicht so, dass die Wirkung des Theiles, der die Hauptaufgabe erfüllt, dadurch auch nur irgendwie geschwächt würde. So wird die Einführung und die Entfernung nicht so verletzend. Der hinter die Lider kommende Theil wird somit flach schleifenartig, während die den Lidrand abziehende Stelle nur hakenförmig ist.

Auf die beschriebene Weise kann man die Erfüllung der doppelten Aufgabe erreichen: aussen öffnet man die Lidspalte in einem auf der Spitze stehenden, innen in einem auf der Seite stehenden Vierecke. Zur Oberfläche des Augapfels kann man von allen Seiten besser hinzugelangen, als wenn man die Lidspalte sammt allem in ein auf der Seite ruhendes Viereck auszieht.

Der die beiden Schenkel verbindende elastische und spiralig aufgewundene Theil soll nicht an der Schläfen-, sondern an der Nasenseite sein, wo man ohnehin nicht zum Augapfel gelangen kann. Doch möge hierüber eine längere Uebung endgiltig entscheiden.

Der letztere Theil sei aus starkem Draht, der für die Lider gehörige dagegen aus schwächerem. So kann man auch die Schraube entbehren. Man muss das Einfache erstreben.

Die Construction des Instrumentes erfordert vielfache Versuche und ist erst im Entstehen begriffen. Es soll nachträglich gezeichnet und mitgetheilt werden.[1])

[1]) Auch jetzt, im October 1894, bin ich noch nicht damit fertig, woran indessen eine unfreiwillige lange Pause meiner Thätigkeit mit Schuld trägt. Der Lidtheil der

2. Augensteller (fixator). Die den Augapfel herabdrehende Fixierzange (Adolf Weber) zeigt in $^1/_4$ Kreis gekrümmte Schenkel, ist an den Enden mit einer 4 *mm* breiten, eingebogenen, gezähnten Begrenzung versehen, und ihr Schloss besitzt eine einspringende Knopffeder. Das Schloss ersetzen wir schon seit lange durch einen schief sich verdickenden Schieber wie bei den chirurgischen Gefässunterbindungszangen.

Der an den gekrümmten Schenkeln verlaufende Glanz erschwert, wenn sich die Zange bewegt, die Beurtheilung dessen, wie das Verhältnis des Griffes zum Augapfel ist. Die Enden dagegen sind derart zusammengebogen, dass die zwischen ihnen zurückbleibende Lücke das Gewebe nicht festhält, und so kann es geschehen, dass die gefasste Bindehaut aus den Zähnen ausreisst.

Ich bog die Schenkel plötzlich ab und zwar 18, 16 und 14 *mm* vom Ende entfernt, — wobei sich die Entfernung von 14 *mm* am besten bewährt, — auf 50°, 60° und 70°, wobei wieder letzteres die brauchbarste Gestalt ergab. Der Glanz haftet nun am scharfen Knie der Umbiegungsstelle, so dass jede Drehung sofort auffällt.

Die Enden gestaltete ich zu 5 *mm* breiten, zu einander passenden Blättern, versah sie innen bis zu einer Höhe von $4^1/_2$ *mm* mit längs verlaufenden stehenden Leisten, deren unten auslaufende eingekrümmte Enden ich als Zähne functionieren lasse. An der Aussenfläche der Blätter wird die Wirkung durch schiefes Abschleifen noch erhöht, ja man kann sogar eine schwache Einbiegung der Blattenden anbringen lassen.

So kann man eine Falte gut zusammenfassen und damit den Augapfel auf und abwärts mit voller Festigkeit (nicht schwankend wie sonst) bewegen. Das Knie der Zange kann in jeder Richtung auch flach niedergelegt werden, wenn es die Verhältnisse erfordern. So kann man oft das Ende der Zange unter den Oeffner der Lidspalte schieben und von oben her an Raum gewinnen. Ein Ausreissen ist nicht zu befürchten, denn die gerieften Blätter fassen breit die Falte in ihrer ganzen Ausdehnung, und die Zähne verletzen nicht.

3. Wundmesser (persector). Zum Setzen der Hornhautwunde erwies sich das Gräfe'sche Starmesser als nicht vollständig zureichend.

Arme gestaltet sich günstig und der theoretischen Begründung gemäss. Der spiralig aufgewundene Verbindungstheil dagegen will sich nicht so formen lassen, dass er für alle Nasenrücken passe. Vielleicht wird er doch auf die Schläfenseite verlegt werden müssen.

Es ist 2—3 *mm* breit, 36—40 *mm* lang und sein Rücken zu einem stumpfen Keil abgeschliffen. Die Tiefe der Augenkammer jedoch ist in der Mitte wohl kaum kleiner als 2·5 *mm*, an den Seiten in der Gegend des Drittels und Viertels aber kleiner als selbst 1·5 *mm*. Ich jedoch drehe das Messer auf den Rücken. Daraus entspringen Irisquetschungen, furchenartiges Einzwängen des Messerrückens u. s. w.

Ich gestaltete daher das v. Gräfe'sche Messer für meine Zwecke um. Der Metalltheil (Klinge und Ferse) ist 32 *mm* lang, die Klinge 1 *mm* breit, ihr Rücken 0·2—0·3 *mm* dick und ganz flach. Die Klinge bildet einen reinen Keil.

Die Form meines Schnittes verlangt, dass man das Stehen am Rücken sicher fühlen könne und beim Ausschneiden ungestört einen Druck auf das Blatt wirken lassen könne.

Der Griff ist ungefähr 100 *mm* lang, vollständig viereckig, damit die Kanten das Hautgefühl steigern, also eine feinere Abmessung der Muskelkraft gestatten. Die Breite der Flächen kann nach meinen zahlreichen Versuchen nur zwischen 4·5 und 5·5 *mm* (und keinesfalls ausserhalb der Grenze von 4—6 *mm*) schwanken. Die Griffe habe ich an ihren inneren 65 *mm* langen Theilen mit breiter querer Furchung versehen, was ebenfalls das zarte Anfassen und sanfte Vorschieben in hohem Grade begünstigt.

Ueberhaupt lasse ich den Griff jedes Instrumentes furchen, die zum Heben benützten in Längsrichtung, die zum Schieben bestimmten in querer Richtung. Im Interesse der Wahrung der Wundreinheit muss man breite, flachwellenförmige Furchen verlangen, nicht aber keilförmige, dichte oder fein eingravierte Rauhigkeiten.[1])

4. Kapselzange (ereptor). Die von Förster entsprach nicht vollständig.

Die Blätter meiner Kapselzange erleichtern durch zwei umfangreiche, aber seicht vertiefte Stellen das Anlegen der Finger und sichern durch wellige, quere Furchung gegen das Rutschen. Die Schenkelenden sind nicht fein wie die zur Iridektomie bestimmten (da man dort die Schenkel

---

[1]) Drei aus diesem Jahre stammende Starmesser v. Luer sind mit einem in der Mitte verdickten Griffe versehen. Dadurch ist die Führung sicherer. — An einem Instrumente von Birk fand ich einen viereckigen Metallgriff, der an beiden Seiten schwache ovale Vertiefungen trug. Diese Form ist sehr praktisch, einestheils für den Griff, anderentheils für die Reinigung. — Bei Matthieu sah ich an den Griffen auf allen vier Seiten Längsfurchen, obwohl zum Schieben bestimmt, jedoch aus einer zusammengebogenen Metallplatte verfertigt. — Der Stiel der Lanze zur Extraction nach Weber hat ein quergefurchtes vertieftes Blatt. — Weiss and Son (London, Strand) haben 8seitige Griffe, die ich bei Starmessern für verfehlt halte, obwohl ihre Klingen unvergleichlich sind. — Zur Glaucomoperation ist eine Lanze mit glatten Griff offenbar unpassend. — Eine doppelt gekreuzte Furchung habe ich jedoch nicht im Sinne, denn man darf die Form nur soweit ändern, dass die Asepsik nicht auch schwächer werde.

in den kaum klaffenden Winkeln einer linearen Wunde öffnen muss, sondern stark.

Diese Kapselzange biegt 4—5 *mm* vor dem Ende in einem Winkel von 60° ab,[1]) doch nicht bogenförmig, sondern in scharfem Winkel. Die vor dem Winkel gelegenen Schenkelenden berühren sich nicht, sondern schützen vor einer Einklemmung der Iris durch eine übrigbleibende Spalte (wie aus der Abbildung ersichtlich).

Das abgebogene Ende ist in seiner ganzen Länge gezähnt. Die Zähne sitzen am äussern Rand, stehen schief vor, um die Linsenkapsel zu fassen: in geschlossenem Zustande aber schliessen sie zu einem glatten First, wie die Abbildung vergrössert zeigt. Die Zähne gut auszuarbeiten (aber nicht zu überkreuzen, wie an der Kapselpincette von Schweigger-Birk), ist eine besondere Aufgabe des Instrumentenmachers. Wenn sie lang und gut zugeschärft sind, so ist das ein Vortheil. Aber bei Schluss sei sie glatt, beim Ein- und Ausführen soll sie nicht verletzen und die Kante besonders in der Iris oder im Wundrand nicht hängen bleiben oder gar dieselben zerren. So kann man damit auch unter die Iris gelangen — wie ich das meist thue — in geschlossenem oder offenem Zustande, wie es gerade nothwendig ist.

5. Starschieber (expulsor). Es ist ein 18 *mm* langes Bogenstück eines Kreises von 15 *mm* Halbmesser, das sich noch in einen 15 *mm* langen geraden Schaft fortsetzt. Der gebogene Theil ist rundlich, fast cylindrisch, nämlich 1·3 *mm* dick und 1·5 *mm* breit. Das Material ist Messing — ist es Schildkrot, so ist es entweder plump oder biegt sich. Der Griff ist längs gefurcht.

Mit der Convexität des Bogens kann man von unten her die Hornhaut, um den Star zu stürzen, eindrücken. Dann ermöglicht es das Instrument, indem man den Bogen im Sinne der Kreisfläche, wie auf der Abbildung ersichtlich, verschieden dreht, dass man es wie eine Fläche vorschieben kann. Ja, die zusammentreibende Wirkung, die sich nach dem Maasse der Drehung noch steigert, verbindet sich mit dem Vorwärtsschieben.

[1]) Er könnte weniger sein, mehr kaum; eine Wahl steht nur zwischen 45° bis 70° offen.

Dadurch haben wir es in der Hand, den Star und besonders dessen Reste auch von der Seite her im Bereiche der Pupille zu sammeln.

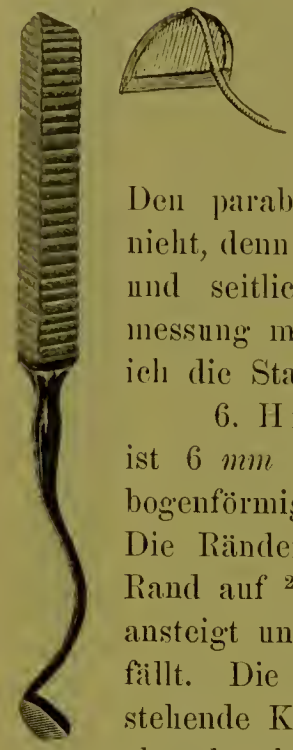

Im Gegensatze zu dem sonst in Gebrauch stehenden Daviel'schen Löffel verhindert er sicherer ein Ausgleiten des Stares.

Der gebogene Schieber von Eduard v. Jäger ist nur mit seiner Convexität zum Eindrücken bestimmt. Den parabolischen Schieber von Schweigger-Birck gebrauche ich nicht, denn er ist ein aus Schildkrot verfertigtes gekrümmtes Blatt und seitlich scharf und gibt beim Druck nach, was die Bemessung meiner Muskelkraft stört. An solchen Instrumenten ziehe ich die Starrheit der Elasticität vor.

6. Hilfsschaufel (adlator). Der platte wesentliche Theil ist 6 *mm* breit, 5 *mm* lang, vorne gerade, seitlich und hinten bogenförmig begrenzt. Er besitzt keine Höhlung, sondern ist eben. Die Ränder sind aufgekrämpt und zwar so, dass der vordere Rand auf $^2/_3$—1 *mm* Länge um $^1/_3$ *mm* (höchstens $^1{}'_2$ *mm*) schief ansteigt und hier gegen die Fläche der Schaufel wieder steil abfällt. Die Randpartien der Kante bilden nur eine senkrecht aufstehende Krämpe. Die scharfen Stellen sind fein abgeschliffen. Den eben beschriebenen Theil zeigt die Abbildung vergrössert.

Vom hintern Rande der Hilfsschaufel beginnt sich der Schaft steil zu erheben und bildet einen nach vorne gekrümmten Bogen (25 *mm* lang, am Beginn mit einer Krümmung von 12 *mm* Halbmesser). Der sich fortsetzende Theil verläuft 14 *mm* bis zum Griff gerade. Die fast ein Knie bildende Krümmung des beschriebenen Schaftes ist nothwendig, um den das obere Lid haltenden Raumschaffer und die Augenbrauen aufzunehmen. Der Griff ist natürlich quer gefurcht.

Die Hilfsschaufel dient dazu, dass man mit der Ferse drücken, mit dem vorderen Rand stossen, mit der Fläche die Iris schützen und endlich die über die Kante getriebenen Linsenreste herausschaffen kann. Ihre Details habe ich allmählich aus der Adolf Weber'schen Wundschaufel nach den Anforderungen meines operativen Verfahrens entwickelt.

7. Starfänger (exhaustor). Er besteht aus drei Drähten, die innen rauh sind und 25 *mm* vom Griff entfernt sich sanft verzweigen: nach einer weitern Strecke von 15 *mm* sind sie plötzlich umgebogen und hier bloss 3—4 *mm* lang[1]). Der mittlere Draht bildet eine um

[1]) Seither bin ich auf 2—$2^1{}_2$ *mm* zurückgegangen.

$^1/_2$—$^1/_3$ *mm* weiter herabreichende Spange als die beiden randständigen. Die Abbiegung kann wegen der Einführung in die Wunde nicht ausgesprochen bogenförmig sein.

Der abgebogene Theil bildet mit dem Haupttheil einen Winkel von 35—45°, die Drahtenden sind bogenförmig überbrückt. Das Ganze bildet eine dreifache und so 6 *mm* breite Schleife. So kann man den seitwärts gerutschten Star wie mit einem Löffel herausheben.

Sein Vortheil beruht darauf, dass wir durch ihn hindurch sehen können, was sich dahinter abspielt, und besonders, dass man den Star nicht an benachbarte Gewebe andrücken muss, d. h. wir lassen ihn nicht herausgleiten, sondern heben ihn heraus, denn der Star ruht auf dem Instrumente selbst.

Ich kann die Verwendung der Grundidee für viele andere Zwecke auch in veränderter Form empfehlen.

Neuestens habe ich den 3 Drähten an der Stelle vor der Abbiegung noch eine Ausbuchtung gegeben, damit der Star ganz bequem sich hineinlegen kann. Die nebenstehende Abbildung macht eine weitere Beschreibung überflüssig.[1])

---

[1]) Den Herren Instrumenten-Fabrikanten Samuel Garai in Budapest und Rudolf Thürriegl in Wien bin ich für ihre Mithilfe und für die Ausführung zu Anerkennung verpflichtet.

Versuche über den Hornhautschnitt

Von Professor *Wilhelm Schulek*.[1])

Um Kenntnis darüber zu erlangen, welchen Einfluss die Wundstelle, die Art der Durchführung des Schmalmessers, die Wendung der Schneide, das Andrängen der Fläche, die Richtung des Messerzuges und endlich die Beihilfe oder das Weglassen der Fixation auf die Gestaltung der Wunde für die Staraustreibung haben, legte ich eine systematische Serie von Schnitten an.

Das Schmalmesser war immer an Breite unter 2 *mm* gewählt. Die Fixierzange war die auf Seite 213 abgebildete. Das Material waren Menschenaugen. An den beiden Augen je eines Leichenkopfes konnten somit nur zwei Schnitte ausgeführt werden. Der betreffende Theil des Auges wurde nachher abgesondert, mit seiner Nummer protokolliert und in Weingeist aufbewahrt. Vergleiche konnten daher auch nachträglich angestellt werden.

Meine Absicht war, Erfahrungen darüber zu sammeln, welche Modificationen der Wundgestaltung mit durchstechend geführten Messerklingen möglich sind. Reichliches Material über solche Gestaltungen müsste nämlich das Finden jener Schnittform erleichtern, die für die Heraustreibung des Stares und für die Heilung der Wunde sich am besten eignet und auch die runde Gestalt der Pupille möglichst bewahren lässt.

In den folgenden Beschreibungen bedeutet: flach = in der Irisebene; steil = senkrecht auf die Irisebene, oder genauer = am kürzesten zur Oberfläche; schief aufwärts und abwärts = die Stellung zwischen den beiden vorigen[2]); aussen = an der Oberfläche; innen = gegen das Innere des Augapfels; aufwärts = gegen die Stirne; abwärts = gegen die Füsse; ohne Fixation = Abnehmen der Zange vor dem letzten Momente der Ausführung; Drittel der Hornhaut = an der Grenze des peripheren und des mittleren Drittels; Richtung des Wundcanals = hier im Sinne der Messer-

[1]) Vorgetragen in der III. Cl. der ung. Akad. d. Wiss. am 22. October 1894, erscheint daselbst und im Orvosi Hetilap „Szemészet“ 1894, Nr. 6.

[2]) Andere Wendungen kommen nicht vor, da nur in der Richtung der Lidspalte durchgestochen und aus der Gesichtsfläche geschnitten wurde.

führung, von hinten nach vorne. Im Falle die Factoren des Schnittes getrennt angewendet wurden, ist die Richtung der Componenten in der Beschreibung angegeben, und die Resultante im Ergebnis gewürdigt. Beim Durchstechen ist die Anwendung der Fixation selbstverständlich, aber beim Ausschneiden nicht; und da ihre Anwendung oder Weglassung einen Factor der Schnittführung ausmacht, so ist die darauf bezügliche Angabe immer auf den letzten Act zu verstehen. Die stellenweise beigegebenen Skizzen versinnlichen den Plan der Messerführung.

Die Resultate stehen mit dem im Aufsatze „Apotomia iridis“ (siehe Seite 25) Angeführten in principiellem Zusammenhange. Zugleich beziehen sie sich auf Augäpfel, die vom Sehnerven noch festgehalten waren — sie würden also auf herausgenommene Augen nicht direct bezogen werden können.

1. Schnitt quer und steil im horizontalen Meridian der Hornhaut, Zug nach vorne, ohne Fixation.

Resultat: Steiler Wundcanal in gerader horizontaler Linie, dessen äussere Oeffnung ausgedehnter ist als die innere.

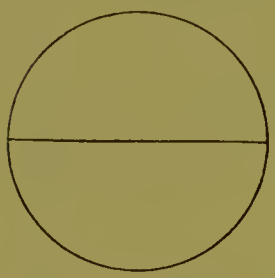

Zu 1—5.

2. Schnitt, ebenso steil durchquert, Zug nach vorne, jedoch mit Andrängen der Fläche nach oben, ohne Fixation.

3. Mit Fixation.

Resultat: Ein ebenso steiler, nur innen etwas weniger langer Wundcanal, der jedoch einen, und zwar bei 2 weniger, bei 3 stärker abweichenden Bogen nach oben bildet.

4. Schnitt, ebenso steil durchquert, Zug nach vorne, jedoch mit Drängen der Fläche nach unten, ohne Fixation.

5. Mit Fixation.

Resultat: Ein steiler Wundcanal, wie bei 1 bis 3, jedoch einen Bogen nach unten bildend, und zwar bei 4 andeutungsweise, bei 5 deutlich ausgesprochen.

Das Abdrängen der Fläche bei steil gehaltener Klinge bewirkt somit nur eine Bogenbildung der Wundlinie, aber keine geänderte Gestaltung des Wundcanals.[1]) Man könnte daher in dieser Weise den flach bogenförmigen Schnitt Liebreich's oder Warlomont's mit steilem statt mit schiefem Wundcanal anlegen, falls man dies so wollte. Man müsste aber recht schmale Messer verwenden, deren Spitze aus dem Rücken gerade ausläuft, um an der Länge der inneren Wundöffnung nicht ansehnlich zu verlieren.

6. bis 10. Schnitte, die im zweiten Theil des Actes zwar das Verfahren von 1 bis 5 in der horizontalen Meridianlinie wiederholen, bei

[1]) Dieses Detail ist in der Keratotomie nach Sämisch bei ulcus serpens und bei Cornealabscess verwendbar.

denen jedoch vorher das mittlere Drittel der Hornhaut flach unterschnitten und erst dann das Messer im horizontalen Durchmesser steil aufgestellt wurde.

Resultat: Ein steiler Wundcanal in querer Richtung, an welchem die bogenförmige Ablenkung der Wundlinie noch ausgesprochener war als in den Fällen 3 bis 5.

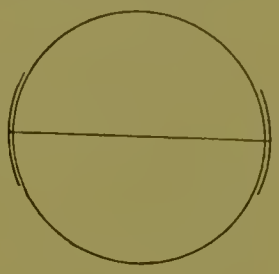

Zu 6—10.

Man kann somit einen steilen Wundcanal erhalten und doch zwischen den Durchstichstellen stark abgebogene Wundlinien bilden, wenn man die Hornhaut von der Sclera an den Ausgangsstellen des Schnittes vorerst freigemacht hat.

11. Schnitt mit flacher Abtrennung der Cornea von der Mittellinie bis auf 4 bis 5 *mm* nach aufwärts, wo steil aufgestellt und in querer Linie nach vorwärts ausgeschnitten wurde. Ohne Fixation.

12. Mit Fixation.

Resultat: An den Seitentheilen, wie natürlich, schiefe Wundcanäle; dagegen an dem Quertheile ein steiler Wundcanal, und zwar mit nach abwärts convexer Wundlinie. Die Convexität nur gering, wenn die Fixation unterblieb; hingegen bei Anwendung der Fixation umso stärker, je mehr während des fortschreitenden Messerzuges trotz steil gehaltener Schneide die Fläche in eine seitliche Gangart gedrängt wurde.

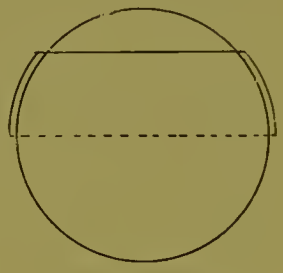

Zu 11, 12.

13. Schnitt im oberen Drittel der Hornhaut, mit steiler Haltung durchquert, dann ohne weitere Messerwendung und ohne Druck auf die Flächen steil ausgeschnitten. Ohne Fixation.

14. Mit Fixation.

Resultat: Im Falle 13 mühsames Herausdringen, Wundcanal steil und innen enger, Wundlinie nach unten bogenförmig, jedoch nur andeutungsweise, im Falle 14 deutlicher.

Zur Austreibung des Alterstares wäre die Wunde zu klein, die Klaffung zu gering, die Schonung der Regenbogenhaut nicht möglich und selbst für weiche Stare wäre diese Wunde schlechter als die mit Lanzenstich gemachte.

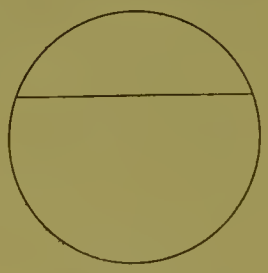

Zu 13—18.

15. Schnitt im oberen Drittel, ähnlich dem Vorigen, doch mit flacher Durchquerung begonnen und dann erst in steiler Stellung ausgeschnitten. Ohne Fixation.

16. Mit Fixation.

Resultat: Schwacher Bogen nach unten, Wundwinkel gequetscht, innere Wundöffnung im besseren Verhältnisse zur äusseren als in 13 und 14.

17. Schnitt wieder im oberen Drittel, flach durchquert, dann steil gestellt und nun während des steilen Ausschneiden die Fläche nach oben gedrängt. Ohne Fixation.

18. Mit Fixation.

Resultat: Steiler Wundcanal, nach oben convexer Bogen, und zwar bei 17 nur angedeutet, bei 18 klar ausgeprägt.

Auf diese Weise könnte man zur Austreibung des Altersstares solche Lappenwunden machen, bei welchen der schiefe Wundcanal des Beer'schen Schnittes durch einen steilen, d. h. von senkrechten Wundrändern gebildeten ersetzt wäre, falls hierin ein Vortheil gefunden würde. In dem geschilderten Schnitte finden zugleich manche Schartigkeiten des Beer'schen Lappens, der sonst mit zugeschärftem äusseren Wundrande sich bildet, ihre mechanische Erklärung: die Ursache derselben setzt sich nämlich aus abgewendetem Flächendruck, aus unpassender Stellung der Schneide und aus schwankender Zugrichtung zusammen.

Der A. v. Gräfe'sche periphere Schnitt hat insoferne Aehnlichkeit mit dem 18. Schnitt, als bei ihm das Schmalmesser auch zuerst flach, dann steiler, wenn auch nicht in plötzlicher Wendung, sondern in sanftem Uebergange geführt wird, und schliesslich auch mit der Fläche, wiewohl nur leicht, nach oben gedrängt wird. Würde letzteres unterbleiben, so erhielte der Scheitel des Bogens statt einer zwar geringen, aber doch convexen Krümmung geradezu eine tangentiale und allenfalls sogar eine concave Abstutzung.

Da im 11. und 12. Schnitte die anfänglich flache Messerführung einen grossen Lappen zu ergeben versprach, dieser aber im weiteren Vorgehen durch die plötzliche steile Aufstellung des Messers eine verkehrt bogenförmige Abstutzung erhielt, und so die Wundmitte statt des convexen Vorsprunges eine concave Einsenkung bekam; da hiedurch die Wundmitte dem Pupillenrande nahe kam und eine Herausbeförderung des Stares mit Schonung der Iris, wie sie in solchem Grade sonst gar nicht erreichbar wäre, in Aussicht stellte: so schien es wünschenswert, diese Schnittform in mannigfachen Veränderungen zu studieren.

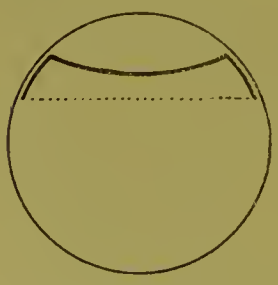

Zu 19.

19. Schnitt im oberen Drittel, nach flacher Durchquerung eine flache Abtrennung auf 2 *mm* nach aufwärts, und zwar im inneren hellen Rande, dann steiler Querschnitt mit mässigem Drängen der Fläche nach abwärts. Mit Fixation.

Resultat: Concav gestutzter Lappen. Basis 10·5 bis 11 *mm*, Höhe 2 *mm* mit schrägem Wundcanal an den Seiten, obere Begrenzung concav (mit 10 bis 15 *mm* Radius), in querer Länge von 8 bis 9 *mm* und hier einen steilen (den kürzesten) Wundcanal bildend. Höhe des

stehen gebliebenen oberen Cornealtheiles 2·5 *mm*. Die Maasse schwanken in den Einzelnfällen nach kleinen Bruchtheilen.

Da ich mir aus dieser Schnittform das Operationsverfahren, „die Staraustreibung mit concav gestutztem Lappenschnitt", ausbildete, so hatte ich reichliche Gelegenheit die kleinen Abänderungen in ihren Effecten an Lebenden zu versuchen. Um aber die Wunde in allen Factoren prüfen und von allen Seiten besehen zu können, musste die Schnittführung auch am todten Material möglichst in allen Details versucht werden. Von den gemachten vielen Schnitten führe ich einige unter Nr. 20 bis 31 hier an, die ich in der Darstellung zur Hervorhebung der Contraste einigermaassen, jedoch nur wenig, schematisiere.

20. 21. Schnitt, der seitlich flach geschnittene Theil höher aufsteigend, der steile Quertheil also kürzer. Ohne und mit Fixation.

22. 23. Schnitt, der seitliche Theil wenig aufsteigend, der Quertheil somit tiefer gelegen und länger. Ohne und mit Fixation.

24. bis 27. Schnitt, die Durchstichslinie tiefer verlegt als in 20 bis 23, im übrigen diesen gemäss.

28. bis 31. Schnitt, die Durchstichlinie höher verlegt und sonst ganz wie in 20. bis 23.

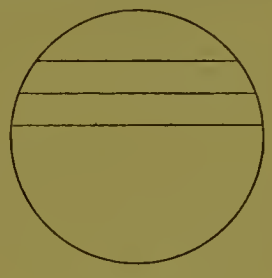

Zu
28—31.
20—23.
24—27.

Resultat: Concav gestutzte Lappen mit senkrechtem Wundcanal des queren Theiles, mit entsprechender Lage der Basis, Höhe des Lappens, Länge und Concavität des gestutzten Theiles, demnach ein verschiedenes Klaffen der Wunde und ein verschiedenes Lageverhältnis des concaven Bogens zum Pupillenrande.

Als für die theoretische Erkenntnis wichtig ergab sich die Folgerung, dass die Abbiegung stärker, die Wundlinie concaver, sohin mit einem kürzeren Radius sich ausbildet, in dem Verhältnisse, als die vorherige seitliche (flach ausgeführte) Abtrennung ausgiebiger war, die Steilstellung des Messers entfernter von der Hornhautmitte stattfand und das Herabdrängen der Messerfläche gegen die (unten gewählte) Fixationsstelle kräftiger ausgeübt wurde.

In praktischer Beziehung ergab sich die Folgerung, dass zur leichten Starentbindung die tief angelegte Wundbasis, dass zur Schonung der Regenbogenhaut die vermehrte Concavität, und dass zur nachherigen Vereinigung die den beiden angeführten entgegengesetzte Gestaltung der Wunde günstiger ist.

Man müsste also die Basis des gestutzten Lappens meistens im reichlich zugemessenen $^1/_3$ und nicht tiefer als in $^2/_5$ der Hornhauthöhe anlegen. Auch müsste man die concave Einbiegung des queren Theiles nicht bis nahe zur Basis treiben. Es würden sonst an den beiden seit-

lichen Abbiegungsstellen der Wundlinie stark vorspringende Zwickel des Hornhautgewebes entstehen. Diese würden den Wundschluss erschweren und je einen seitlichen Prolaps der Regenbogenhaut begünstigen.

Zur Modification der eben abgehandelten Schnittformen des concav gestutzten Hornhautlappens versuchte ich noch, den Durchstich ins Scleralgewebe zu verlegen, ebenso die Bulbuskapsel vorher schlaff zu machen, wie folgt:

32. Schnitt, Durchquerung im oberen Drittel, vom äusseren Rande des Hornhautringes aus, flaches Emporführen auf 2 *mm* Höhe, steiler Ausschnitt in Form eines Concavbogens.

Resultat: Längere Wundlinie und leichtere Klaffung mit geringerer Eindrängung der Iris, als wenn unter sonst gleichen Modalitäten innerhalb des Cornearandes eingestochen wird.

Der Schnitt würde also vortheilhafter sein als der 19., wenn nicht anderseits die Regenbogenhaut leichter vor die Messerschneide geriethe.

33. Schnitt, in der oberen Drittelhöhe nach der flachen Durchquerung ein von fremder Hand ausgeführtes Anstechen der Sclera hinter dem Aequator, dadurch Entleerung eines Theiles vom Glaskörper, so dass nun der steile Querschnitt am sehr weich gewordenen Augapfel erfolgen konnte.

Resultat: Stärker concave Begrenzung an der Zustutzungsstelle wie sonst.

Weichheit des Bulbus befördert somit unter allen Umständen (ausgenommen im horizontalen Meridian, — indessen auch da, wenn man mit der Messerfläche nach oben oder unten drängt) die concave Einbiegung der Wundlinie.

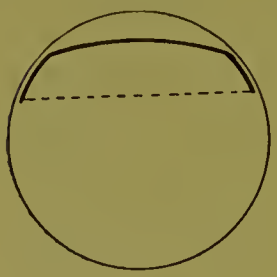

Zu 34.

34. Schnitt wie in 19: Flache Durchquerung im oberen Drittel, dann flaches Emporführen 2 *mm* weit, nun steiles Ausschneiden, — jedoch mit Flächendruck nach oben statt nach unten. Mit Fixation.

Resultat: Gestutzter Lappen mit nach oben convexer Begrenzung und mit steilem Wundcanal in diesem Theile.

Es zeigte sich, dass die obere Begrenzung durch Flächendruck nach oben auch convex gemacht werden kann, im Gegensatz zur concaven Form, welche durch Drängen der Fläche nach unten entsteht. Der Gegensatz ist indessen nicht in gleichem Grade vorhanden. Denn hier im oberen Drittel ergibt, bei sonst gleichbleibenden Verhältnissen, das Drängen von der Mitte der Hornhaut (convexer Bogen) einen geringeren, das Drängen zur Mitte (concaver Bogen) einen grösseren Effect. Dieser Unterschied mag davon beeinflusst sein, dass die seitlich flach geführte Abtrennung jedesmal, in sämmtlichen Fällen vom queren Schnitte abwärts, nämlich der horizontalen Mittellinie zu, lag.

35. Schnitt von der Oberfläche in die Tiefe, im oberen Drittel, die Schneide radial gegen die Mitte des Augapfels aufgesetzt. Oben fixiert.

Resultat: Lineare Wundlinie mit senkrechten Wundrändern, die innere Oeffnung sehr viel kleiner als die äussere, das Klaffen nur im Verhältnisse einer Verkürzung der Wundlinie möglich.

Dieser Schnitt wurde nur der Systematik zuliebe gemacht, als elementarste Art, den Bulbus zu eröffnen. Durch ihn wurde nur das bestätigt, was man voraussetzte, dass nämlich seine Ausführung sich sehr widerspänstig gestaltet. Auch ist gewiss, dass man kaum je ernstlich daran gehen könnte, den Zugang zur Cataracta in dieser Weise systematisch zu regeln.

Da durch die Ergebnisse der Schnitte, besonders desjenigen unter Nr. 34, die Frage angeregt wurde, von welchen Factoren die gerade oder die bogenförmige Begrenzung des Lappens an der Zustutzungsstelle abhängt; und da eine diesbezügliche Aufklärung den Einblick in die Modalitäten der Hornhautschnitte zu vervollständigen versprach: so mussten Versuche gemacht werden, die auf eine Lösung dieser Frage abzielten.

Die Hauptfrage war, ob die Bogenform von dem Drängen mit der Messerfläche oder von der seitlichen Unterminierung oder von der excentrischen Lage der Hornhautstelle abhängt.

Um darauf eine Antwort zu bekommen, musste man zunächst auf die Hornhautmitte zurückgehen und hier an reinen Steilschnitten den Einfluss der Flächendrängung prüfen (Schnitte als Wiederholung von 1, 3, 5). Dann musste nach vorheriger seitlicher flacher Durchtrennung wieder von der Hornhautmitte, aber diesemale ohne Flächendrängung steil ausgeschnitten werden (Schnitt 36, 37, 38). Hierauf musste man an excentrisch gelegenen Hornhautstellen, am besten im oberen Drittel, an reinen Steilschnitten mit der Flächendrängung und ohne dieselbe Versuche anstellen (Schnitte als Wiederholung von 14, 16, 18). Und schliesslich mussten wieder an der excentrisch gelegenen Hornhautstelle vom oberen Drittel seitliche flache Durchtrennungen vorausgeschickt und dann sowohl ohne als auch mit Flächendrängung steil ausgeschnitten werden (Schnitt 39, 40, 41).

Schnitt 1 hatte eine gerade Linie, Schnitt 3 einen Bogen nach oben, Schnitt 5 einen Bogen nach unten ergeben.

36. Schnitt, nach Durchquerung im horizontalen Meridian seitliche flache Durchtrennung nach abwärts, dann Zurückführen des Messers in den horizontalen Meridian, hier steiles Ausschneiden. Mit Fixation.

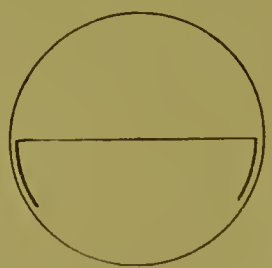

Zu 36.

Resultat: Im Querstücke schwache Andeutung eines Bogens nach abwärts.

37. Schnitt, nach Durchquerung im horizontalen Meridian seitliche flache Durchtrennung nach aufwärts, dann Zurückbringen des Messers in den horizontalen Meridian, hier steiles Ausschneiden. Mit Fixation.

Resultat: Im Querstück zweifelhafte Andeutung eines Bogens nach aufwärts.

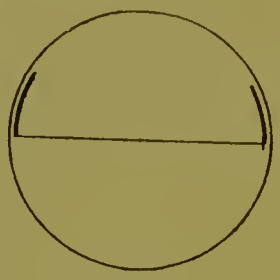

Zu 37.

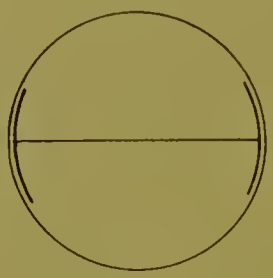

Zu 38.

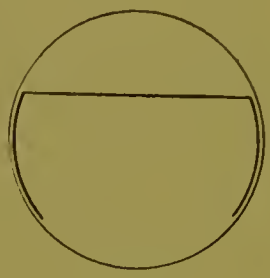

Zu 39—41.

38. Schnitt, nach Durchquerung im horizontalen Meridian seitliche flache Durchtrennung nach aufwärts und abwärts, dann Zurückführen des Messers in den horizontalen Meridian, hier steiles Ausschneiden.

Resultat: Im Querstück eine streng gerade Linie.[1])

Schnitt 14 hatte im Querstücke eine scharfe Bogenkrümmung nach unten, Schnitt 16 ebenfalls nach unten, Schnitt 18 hingegen nach oben.

39. Schnitt im oberen Drittel, nach seitlicher flacher Durchtrennung von 4 *mm* Länge, steiler Ausschnitt ohne Flächendrängung. Mit Fixation.

Resultat: Im Querstück ein concaver Bogen nach unten.

40. Schnitt ebenso, jedoch mit Flächendruck nach oben. Mit Fixation.

Resultat: Im Querstück ein schwach convexer Bogen nach oben.

41. Schnitt ebenso, jedoch mit Flächendruck nach unten. Mit Fixation.

Resultat: Im Querstück ein stark concaver Bogen nach unten.

Diese zwölf Schnitte, untereinander verglichen, ergaben die Lehre, dass alle drei in Frage kommenden Factoren zur Bildung der Bogenform beitragen: am oberen oder unteren Hornhauttheil bewirkt der quere steile Ausschnitt an sich leicht eine sanfte Krümmung der Wundlinie gegen die Hornhautmitte; vorherige Lockerung des seitlichen Randes in der Richtung zum horizontalen Meridian begünstigt diese Bildung noch mehr; und der Flächendruck gegen die Hornhautmitte vermehrt diese Krümmung ganz besonders.

Ohne Anwendung einer Fixation sind diese Factoren weniger zu beherrschen. Wirken sie übrigens nicht in gleichem Sinne, sondern einer gegen die anderen, so kann die Concavität des Bogens geringer werden,

[1]) Schnitte in dieser Grundform, aber mit Flächendruck variiert, wurden noch mannigfach ausgeführt, aber ich glaube deren Beschreibung im Interesse der einfacheren Darlegung weglassen zu können.

ausbleiben oder auch in die convexe Form umschlagen. Diese Combinationen alle zu beschreiben würde hier zu weit führen, doch möge man ihrer Möglichkeit eingedenk sein, falls man aus den angeführten Factoren neue Modalitäten für den Hornhautschnitt combinieren wollte. Einiges davon spielt übrigens in die noch weiterhin mitzutheilenden Schnittversuche hinein.

In allen bisher angeführten Schnitten (1 bis 41) war am steilen Ausschneiden festgehalten worden. Auch waren in der Beschreibung die Ausdrücke „steil" und „senkrecht" nicht in genauer Unterscheidung verwendet worden. Zum steil gehaltenen Ausschnitt waren in einzelnen Fällen seitliche flache Durchtrennungen (gleichsam Lockerungen) mit einem auf die obere oder untere Messerfläche ausgeübten Druck combiniert worden. Dagegen war jede Abwendung der Messerschneide von der Zugsrichtung noch vermieden worden. Es war also bei der Gestaltung des queren Schnittheiles immer nur die Zugsrichtung mit der Verlagerung der Flächen (letzteres spontan oder absichtlich) in unterschiedliche Combinationen gebracht worden.

Bevor ich zur Schilderung jener Schnittversuche übergehe, bei welchen eine unabhängige Richtung der Messerkante zur Geltung kommt, möchte ich noch einen Schnitt beschreiben, der das bisher Erfahrene aufs schlagendste darstellt. Um das thun zu können, muss ich jedoch auf den Unterschied von „steilem" und „senkrechtem" Ausschneiden nachträglich eingehen.

Für den Querschnitt im horizontalen Meridian deckt sich der Begriff der hier gebrauchten Ausdrücke „steil" und „senkrecht". Je weiter von der queren Mittellinie aber das Ausschneiden vollzogen wird, umsomehr müsste die Messerkante von der zur Irisebene senkrechten Richtung abgewendet werden, um einwandfrei als steil bezeichnet werden zu können, indem sie mit Bildung des kürzesten Wundcanals an die Oberfläche des Bulbus gelangt. Im oberen Drittel der Hornhaut geführte Schnitte konnten daher im Vorherigen nur mit einer Incorrectheit des Ausdruckes senkrecht genannt und doch als steil gebildet beschrieben werden. Indessen ist an dieser Stelle der Hornhaut der Unterschied noch gering.

Die Einbeziehung desselben in die Darlegung hätte dieselbe nur schwerfälliger gemacht und an den Folgerungen doch nichts Wesentliches geändert. An Schnitten jedoch, die bis nahe zum Aequator bulbi reichen, ist der Unterschied sehr belangreich, weil am Aequator selbst sich „steil" und „senkrecht" schon um ganze 90° unterscheiden.

42. Schnitt vom Aequator bulbi bis zur Hornhautmitte: das obere Viertel des Aequators wird mit dem Schmalmesser durch einen flachen Querstich aufgeladen, nun der Augapfel mittels eines meridionalen Anstiches von unten möglichst entleert, hierauf in der schlaff gewordenen

Bulbuskapsel das Schmalmesser ohne Fixation senkrecht nach vorne geführt.

Resultat: Ein bis zur Hornhautmitte reichender, spitz auslaufender Lappen, der einen ganzen Octanten der Augapfelhüllen umfasst, dessen Wundcanal hinten sehr schief, vorne ganz steil gestaltet ist.

Wenn man diesen Lappen sieht, so wird auch mit einem Blicke klar, dass ein senkrechtes Ausschneiden aus der vorderen Augenkammer im oberen Hornhautdrittel einen steilen[1]) Wundcanal und doch eine bogenförmige Wundlinie, mit einer negativen Lappenform des peripheren Wundrandes — wie in meinem Starschnitte — ergeben kann. Auch der allmähliche Uebergang aus der vorn steilen in die hinten schräge Form des Wundcanals hält ganz das Gleichgewicht mit dem von vorn nach hinten zunehmenden Unterschiede jener beiden Richtungen, deren eine in genauem Sinne „steil" gegen die Oberfläche, und die andere senkrecht auf die Irisebene ist.

43. Schnitt im horizontalen Meridian, nach flacher Durchquerung, die Schneide schief nach oben (etwa in 45°) gerichtet, jedoch senkrecht nach vorn gezogen. Ohne Fixation.

44. Mit Fixation.

Resultat: Gerader Querschnitt, Wundlinie linear, Wundcanal schief nach oben gerichtet.

45. Schnitt im horizontalen Meridian, nach flachem Durchstich, die Schneide schief nach unten gerichtet, jedoch senkrecht nach vorn gezogen. Ohne Fixation.

46. Mit Fixation.

Resultat: Gerader Querschnitt, Wundlinie linear, Wundcanal schief nach unten gerichtet.

In diesen vier Schnitten wurde also der Wundcanal schief, und das kam von der Schiefhaltung der Messerkante her, die Wundlinie dagegen blieb gerade, — während in den Schnitten 2, 3, 4, 5 der Wundcanal steil blieb, aber die Wundlinie bogenförmig wurde, was von dem Drucke auf die Messerfläche herstammte.

Um zu ersehen, ob sich jene Gestaltungen auch an excentrisch gelegenen Stellen der Hornhaut ergeben würden, wiederholte ich die Schnitte höher oben.

47. Schnitt im oberen Drittel, nach flacher Durchquerung eine Messerwendung schief nach oben, steiler Ausschnitt. Ohne Fixation.

48. Mit Fixation.

Resultat: Gerader Querschnitt, Wundcanal schief nach oben.

[1]) Soweit an dieser Hornhautstelle zwischen „steil" und „senkrecht" noch kein belangreicher Unterschied besteht.

49. Schnitt im oberen Drittel, nach flacher Durchquerung die Messerschneide schief nach unten gewendet, steiler Ausschnitt. Ohne Fixation.

50. Mit Fixation.

Resultat: Gerader Querschnitt (vielleicht eine Spur von Biegung nach unten), Wundcanal entschieden schief nach unten.

Auch hier waren die Wundcanäle je nach der Richtung der Messerkante verschieden, die Wundlinien jedoch waren, dem steilen Messerzuge entsprechend, geradlinig geblieben.

Da sich aus diesen zwölf (resp. 13) Schnitten (1—5, dann 43—46 und 47—50) ergeben hatte, dass die Bogenform und der schiefe Verlauf des Wundcanals sich auch unabhängig von einander bilden lassen, so entstand die Frage, ob man sie nicht auch geradezu einander entgegengesetzt gestalten könnte. Um auf diese Frage die Antwort durch den Versuch recht klar zu bekommen, war es rathsam, zunächst im horizontalen Meridian zu bleiben, aber recht weit nach rückwärts auszugreifen, und erst in weiteren Versuchen auf mehr excentrisch gelegene, z. B. obere Theile der Hornhaut überzugehen, wo die Neigung zum spontanen Rutschen der Messerfläche gegen den vorderen Augenpol ohnehin bereits besteht.

51. Schnitt im horizontalen Meridian, die Selera wird am Aequator durchquert und nun das Messer mit der Schneide schief nach oben gerichtet, die Fläche jedoch schief nach unten [1]) angedrückt, geradeaus nach vorn gezogen. Ohne Fixation.

52. Mit Fixation.

Resultat: Weit klaffende Wunde in einer Bogenlinie nach unten, Wundcanal schief nach oben.

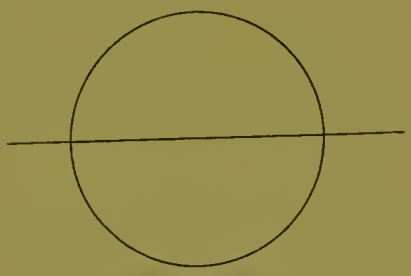

Zu 51—54.

53. Schnitt im horizontalen Meridian, die Selera wird am Aequator durchquert und nun das Messer mit der Schneide schief nach unten gerichtet, die Fläche jedoch schief nach oben angedrückt, geradeaus nach vorne gezogen. Ohne Fixation.

54. Mit Fixation.

Resultat: Weit klaffende Wunde in einer Bogenlinie nach oben, Wundcanal schief nach unten.

Die aufgeworfene Frage war also dahin entschieden, dass sich die Bogenform der Wundlinie und der schiefe Verlauf des Wundcanales auch in von einander verschiedener Richtung bilden lassen. Allerdings hatten diese Schnitte den halben Augapfel umfasst. An Querschnitten, welche nur

[1]) Die schiefe Richtung der Componenten kann nicht je 45° betragen: das Messer käme nicht vorwärts. Man muss sich mit etwelchen 30° begnügen und auch dabei ziemlich energisch nach vorne ziehen.

die vordere Augenkammer betreffen würden, und welche weiter nach oben verlegt wären, käme vielleicht dieser Gegensatz nicht mehr voll zum Ausdruck, oder das Hinzutreten fremder Factoren würde seine Erkennbarkeit trüben. Es mussten darüber besondere Versuche entscheiden. Ich verkürzte daher den Schnitt und verlegte ihn stufenweise höher.

55. Schnitt 1·5 *mm* über dem horizotalen Meridian (in $^3/_8$ der Hornhauthöhe, von oben gerechnet), flacher querer Durchstich knapp vor der Regenbogenhaut, steiler Ausschnitt bei Richtung der Schneide schief nach oben und Druck der Fläche schief nach unten. Ohne Fixation.

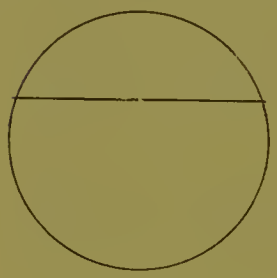

Zu 55—58.

56. Mit Fixation.

57. Schnitt ebenso, jedoch die Schneide abwärts gewendet, Flächendruck nach oben. Ohne Fixation.

58. Mit Fixation.

Resultat: Schiefe Wundcanäle entgegen der Bogenbildung, letztere ausgesprochener, wenn zur Hornhautmitte, als wenn nach oben gebildet.

59. Schnitt im oberen Viertel, innerhalb des Limbus flach durchquert, steiler Ausschnitt nach vorn, bei Richtung der Schneide schief nach oben und Druck der Fläche schief nach unten. Ohne Fixation.

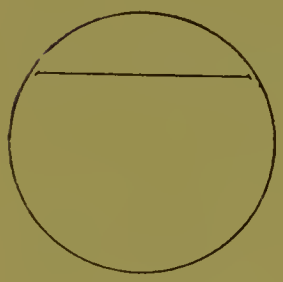

Zu 59—62.

60. Mit Fixation.

61. Schnitt ebenso im oberen Viertel, innerhalb des Limbus, flach durchquert, steiler Ausschnitt nach vorn, bei Richtung der Schneide schief nach unten und Druck der Fläche schief nach oben. Ohne Fixation.

62. Mit Fixation.

Resultat: Der Bogenbildung entgegengesetzte Richtung der Wundcanäle, aber der abwärts gehende Bogen in 56[1]) und der abwärts gerichtete Wundcanal in 58 etwas mehr ausgesprochen als in den Gegenfällen. Im Ganzen zeigte sich eine Aehnlichkeit mit den Schnitten 55—58.

Die gegensätzliche Wirkung einer Richtung der Schneide, welche von der Zugsrichtung mässig abgewendet ist, und eines Flächendruckes, welcher nach der anderen Seite in mässigem Winkel ausgeübt wird, war somit auch an Schnitten zum Ausdruck gekommen, welche nahe dem Hornhautrande geführt worden waren.

Die aus sämmtlichen Schnitten hervorgehende Lehre kann demnach kurz dahin zusammengefasst werden: dass die Wundlage durch den Flächendruck bestimmt wird, dass der Wundcanal von der Wendung der

[1]) Mit seitlichen Abtrennungen combiniert, würden die Bogen deutlicher ausgestaltet worden sein, wie aus den Schnitten 20—31 gefolgert werden kann.

Messerkante abhängt, und dass die Wundlinie durch den Messerzug gestaltet wird.

Die bei Staroperationen bisher in allgemeinem Gebrauch gewesenen Schnittarten waren einfache, ich möchte sagen einheitliche. Messerwendungen während des Schneidens waren kaum [1]) verlangt worden. Die drei Factoren des Schnittes in divergenter Weise hat kaum jemand und allenfalls ohne Berücksichtigung der theoretischen Bedeutung in Anspruch genommen. Allerdings hat bisher auch keine der Methoden den Anforderungen, die gestellt werden müssen, in allen Theilen Genüge leisten können.

Heute verlangen wir von jeder Methode die Möglichkeit einer leichten Entbindung, einer guten Heilung und, bis auf das Fehlen der Linse, das Ausbleiben jeder Abnormität im Endzustande.

In der Daviel-Beer'schen Periode stand das Interesse für genügende Wundklaffung obenan, der wünschenswerte Endzustand war auch erreicht worden, aber die Wundheilung blieb die schwache Seite des Verfahrens.

In der A. v. Gräfe'schen Epoche war das Uebermaass der Wundklaffung beschränkt worden und die Wundheilung zu einer nicht mehr zu überbietenden Sicherheit gehoben, dagegen mit dem Irisausschnitte ein Opfer am Endzustande gebracht worden.

Jetzt verlangen wir die ganze Erfüllung der dreitheiligen Aufgabe: die Rundung der Pupille soll, wie bei Beer, nicht verloren gehen, dabei soll der schnelle und sichere Wundschluss, wie bei v. Gräfe, auch nicht wesentlich vermindert sein. Aber das Ideal will sich nicht in die That umsetzen lassen. Man nahm seit 1889 einen stürmischen Anlauf zum Beer'schen Operationsvorgang,[2]) kehrt jedoch seit 1891 allmählich wieder zum Gräfe'schen Verfahren mit seinen unübertroffenen Heilerfolgen zurück, vermindert diese jedoch durch das vermittelnde Bemühen, die Regenbogenhaut soviel als möglich unausgeschnitten zu lassen. Es besteht unzweifelhaft das Bedürfnis eines Compromisses. Gefunden ist letzteres noch nicht.

Adolf Weber's Lanzenextraction[3]) wäre ein Verfahren, das in seiner Grundidee und gemäss seiner theoretischen Begründung, die musterhaft genannt werden kann, allen drei Theilen der Aufgabe gerecht wird. In der Ausführung jedoch ergeben sich Unvollkommenheiten. Das Lanzenmesser ist in tadelloser Form kaum zu beschaffen. Die Klaffung ist etwas

---

[1]) In A. v. Gräfe's Schnitt ist eine leicht bogenförmige Führung der Messerfläche vorgesehen, wie schon erwähnt wurde.

[2]) Ich werde der Kürze des Ausdruckes wegen in folgendem mit der Bezeichnung Beer'sche Methode jedes Vorgehen, das diesem Operationstypus folgt, als mitinbegriffen annehmen.

[3]) Gräfe's Archiv für Ophth. 1867, 13. Bd., I. Abth., S. 187—274, und in Gräfe-Sämisch Handbuch der Augenheilkunde, III. Bd., Operationslehre von v. Arlt.

zu gering, wobei hinwiederum der Wundschluss vollkommener als selbst bei A. v. Gräfe ist und auch die Schonung der Regenbogenhaut immer, zumindest einigermaassen, möglich ist. Iriseinklemmungen, und zwar von der gefährlichen Art der Einzwickungen in die Wundwinkeln, sind ihr jedoch mehr als den andern Methoden eigen.

Wenn der Operationsaufgabe in ihren drei Theilen genügt werden soll, so ist trotzdem der Operationstypus Adolf Weber's derjenige, welcher unter allen dem Ideale theoretisch am nächsten kommt. Was er an Klaffung verliert, bringt er an Wahrung der runden Pupille ein. Und doch ist das Opfer dort zu sehr an der Grenze des eben noch Erträglichen und der Gewinn hier nicht eben das ganze Erwünschte. Also sind auch in diesem Verfahren die drei Factoren eines tadellosen Erfolges noch nicht ganz ins Gleichgewicht gebracht — wenn das überhaupt erreicht werden kann. Bei der grossen Tragweite der Frage muss dieses Gleichgewicht unbedingt noch weiter gesucht werden, und zwar so lange, als noch unversuchte Möglichkeiten verblieben sind.

A. Weber's Verfahren könnte somit vor allem zum Ausgangspunkte von Modificationen dienen, welche schliesslich nach den drei Richtungen das erstrebte Compromiss ergeben oder statt dessen allenfalls das Vergebliche soleher Bemühungen erweisen müssen.

Vor allem müsste der negative Bogen des Schnittes beibehalten werden. In ihm liegt die einzige Gewähr der runden Pupille bei sonst (gegenüber Beer) genügend sicherem Wundschluss. Denn wer die Rundung der Pupille sichern will, der muss mit seinem Schnitte dem Pupillenrande nahe kommen. Dann müsste die Klaffung verbessert werden. Und da dies nicht ganz ohne Opfer möglich ist, könnte dasselbe an dem sonst so vorzüglichen Wundschluss gebracht werden. Zuvörderst aber wäre der Wundcanal mit einem einfacheren Instrumente anzulegen. Allerdings war A. Weber's Lanzenmesser aus seiner Operationsidee heraus construiert. Es würde daher ein geändertes Instrument wohl auch zu wesentlichen Aenderungen am Verfahren zwingen.

Da A. Weber's Starlanze die Lehre, die auch sonst aus der Vergangenheit sich ergibt, dass nämlich mit einem Lanzenstich überhaupt sich keine für Altersstare genügend klaffende Wunde bilden lässt, nur bestärkt: so lag es nahe, den Versuch zu machen, ob mit dem Schmalmesser, also mit einem Durchstich, nicht auch ein dem Weber'schen Stiche ähnlicher, vielleicht ganz nahe kommender Schnitt sich bilden liesse.

63. Schnitt im oberen Drittel, flache Durchquerung, Schneide nach oben schief gestellt, Fläche nach unten schief gestemmt, Kammerwasser abgelassen, steil nach vorne gezogen. Mit Fixation.

Resultat: Bogen nach unten mit einem Radius von etwa 15 *mm*. Wundcanal nach oben gerichtet mit etwa $1\frac{1}{4}$ *mm* Tiefe.

Die Gestalt der Wunde war wohl im Ganzen der von A. Weber ähnlich, aber die Krümmung viel geringer, der Wundcanal viel seichter, die Klaffung in schonender Weise auf nur etwa 2 *mm* zu bringen und dabei die Wundlinie auch schon auffallend verkürzt. Trotz öfterer Wiederholungen konnte ich es nie zu Dimensionen bringen, die von Altersstaren erfordert werden. Für manche jugendliche Stare dagegen könnte sich diese Wunde vorzüglich eignen und den Lanzenstichen behufs linearer Extraction überhaupt vorzuziehen sein. Auch für die Iridektomie würden sich Vortheile ergeben, wenn man mit dem sehr schmalen Messer (von 1 bis $1^1/_4$ *mm* Breite) entsprechend durchstechen, die Schneide schief vorwärts richten und beim Ausschneiden die Fläche schief nach rückwärts andrängen würde. Man erhielte dadurch eine Wunde, die ganz am Limbus liegt und einen Wundcanal, der auf kürzestem Wege zur Stelle der Irisanheftung führt. Man erhielte also Verhältnisse, wie sie gleich günstig mit einem Lanzenstich nicht gestaltet werden können.

Alle Ueberlegung und alle Versuche, von den Vorzügen der A. Weberschen Methode soviel als nur möglich zu behalten, mussten somit bei der Grundform, wie sie im 19. Schnitte dargestellt ist, stehen bleiben.

Mit diesem combinierten Schnitte ist vor allem die Rundung der Pupille gewahrt, die Klaffung dem Einzelnfalle gemäss und in dem jeweilig eben geforderten Grade wählbar. Der Wundschluss jedoch ist, im Gegensatz zum A. Weber'schen Verfahren wesentlich schlechter, steht auch dem in A. v. Gräfe's Methode nach und ist nur dem nach Beer's Operation gewöhnlichen Verlauf überlegen. Das Verfahren selbst und die über dasselbe gemachten klinischen Erfahrungen theile ich in einer hier nachfolgenden Abhandlung mit.

Im Falle, dass die Grundform meines Starschnittes auch nicht die Billigung der Fachgenossen finden sollte, möchte ich doch wenigstens die Aufmerksamkeit auf eine noch mögliche Ausbeute der combinierten Schnittformen überhaupt lenken.

An dem Schnitte 19 würden sich übrigens Modificationen im Sinne der Schnitte 20—31 anbringen lassen. Die seitlichen flachen Durchtrennungen könnten im äusseren Rande des Hornhautringes begonnen und gegen den inneren Rand, somit etwas nach vorne ansteigend fortgesetzt werden. Ferner könnte die Wendung des Messers aus den seitlichen Trennungen in den Querschnitt weniger schroff ausgeführt und die Zwickeln der Wunde durch ein sanfteres Uebergleiten abgerundet werden. Schliesslich könnte der Wundkanal im Quertheile eine schiefe Berandung erhalten, wenn man die Messerschneide anfänglich schief nach abwärts, dann in den letzten Momenten schief nach aufwärts hielte. Dadurch würde der Wundcanal neben den Zwickeln (Hörnern) schief nach unten, in der Mitte hingegen schief nach oben münden. An den Ecken würde somit der obere,

in der Mitte der untere Wundrand vorstehen. Das könnte den Wundschluss erheblich fördern, weil die Neigung zum Klaffen bei den Ecken im unteren Wundrande liegt, während in der Mitte der obere Wundrand als vorspringender negativer Lappen die Neigung hat, sich zu heben. Es entstünde durch das geschilderte Vorgehen an den Wundrändern eine Art von Falz, welcher die Gestaltung der bezeichneten Stellen vervollkommnen und so die Verschiebung der Wundränder hindern würde.

Eine experimentelle Erforschung der Klaffung und eine mathematische Behandlung der Dimensionen, wie sie A. Weber seinem Schnitte angedeihen liess, könnte die Wahl unter den Schnittformen, auch unter den combinierten, auf eine sichere wissenschaftliche Grundlage stellen.

Staraustreibung mittels concav gestutztem Lappenschnitt und rund erhaltener Pupille

von Professor *Wilhelm Schulek.*[1])

Seit dem Heidelberger Congress im Jahre 1888 herrscht das Bemühen, für die Operation des Altersstares die günstigen Heilerfolge der A. v. Gräfe'schen Methode zu bewahren, jedoch die Pupille in möglichst vielen Fällen rund zu erhalten. Man schwankt zwischen dem Daviel-Beer'schen und dem v. Gräfe'schen Verfahren, ohne dass sich bisher eine allgemein giltige Entscheidung vorbereiten wollte. Die Alternative ist: vollkommenerer Endzustand (bei Beer)[2]) oder zahlreichere und schnellere Heilungen (bei v. Gräfe). Und wer könnte sich auch dafür entscheiden, einem dieser sich gegenseitig ausschliessenden Vortheile endgiltig zu entsagen?

Nachdem ich mit der v. Gräfe'schen Methode in 10 Jahren bei annähernd 2000 Fällen im allgemeinen 1·5% Verluste hatte, dann seit März 1890 die Beer'sche Methode in der v. Wecker'schen Art in 280 Fällen $^5/_4$ Jahre lang mit etwa 2·5% Verlusten geübt hatte,[3]) kam ich auf einen combinierten Hornhautschnitt, der die concave Wundlinie A. Weber's mit dem Beer'schen Lappen verbindet. Die in der ungarischen Akademie der Wissenschaften am 15. Februar 1892 darüber gemachte Mittheilung war erst allgemein gehalten. Seither habe ich diese Methode reichlicher geübt, die Einzelnheiten genauer ausgestaltet, die Instrumente den speciellen Bedürfnissen angepasst und schematische Versuche über den Hornhautschnitt am Cadaver gemacht. Darüber sind 3 Jahre vergangen.

Wenn ich nun eine zusammenfassende Darstellung dieses Vorgehens versuche, geschieht das theils in der Absicht der eigenen Rechtfertigung, theils aber auch, um den Fachgenossen den Gedanken vorzulegen, ob aus

---

[1]) Vorgetragen in der III. Cl. der ungar. Akad. d. Wiss. am 22. October 1894, erscheint daselbst und im Orvosi Hetilap „Szemészet", 1895, Nr. 1 und 2.

[2]) Wie dies auch bei anderen, dem Beer'schen Typus folgenden Methoden der Fall ist. Im Weiteren sind unter der Beer'schen Methode auch alle diese Methoden mitverstanden.

[3]) Lappen des oberen Drittels mit dem Schmalmesser, Kapselausrupfung, instrumentale Entbindung.

den jetzigen Schwierigkeiten der Wahl nicht ein Ausweg möglich wäre, der wenn auch vielleicht nicht eben in der unveränderten Form des von mir geübten Verfahrens läge, aber doch in der Voranstellung des aus dem A. Weber'schen Verfahren genommenen Princips der concaven Wundlinie bestände. Da mit einfachen Schnitten, soweit sich das übersehen lässt, nicht allen Anforderungen genügt werden kann, so könnte vielleicht irgend eine Form eines combinierten Schnittes den Ausgleich aller Interessen ermöglichen. Ich hatte die Weber'sche concave Wundlinie in den Beer'schen Lappen eingefügt und schildere den Vorgang in folgendem.

Gewöhnlicher Operationsvorgang.

1. Der Hornhautschnitt.

Der Operierende sitzt in der rechten Achselhöhle des Kranken und legt den Lidöffner (Raumschaffer, Apertor) ein, welcher bis zur gänzlichen Beendigung der Operation in Wirkung bleibt. Mit dem Augensteller (Fixator) wird der Augapfel unten in der Ciliargegend gefasst.

Der Fixator (auf Seite 213 abgebildet) fasst schwerer eine Falte als die sonst gebrauchten Instrumente, da seine Zähne wenig eingebogen sind, manchmal muss die andere Hand mithelfen. Das Gefasste hält er aber, vermöge der senkrechten Riefung an den Endplatten, umso sicherer. Auch verursacht er kein Einreissen der Blutgefässe, und es zeigt diese Stelle des Auges nachträglich kaum eine locale Reizung. Die Möglichkeit, das Knie seitlich flach umzulegen, gewährt in der Gesichtsebene mehr Zugang zum Augapfel.

Nun folgt der Hornhautschnitt. Das Wundmesser (Perseetor) wird in einer queren Linie, welche 4 *mm* unter dem oberen Hornhautrande liegt, vom temporalen Hornhautrande zum medialen flach vor der Irisebene durchgeführt. Nach Gewinnung des Gegenstiches wird das Messer in derselben Ebene mit etwa 3 sägenden Bewegungen $2^1/_2$ *mm* hoch nach aufwärts gezogen und hier mit einer Winkeldrehung von 90° so steil gestellt, dass der Messerrücken sich an den Scleralfalz stemmt, die Schneide hingegen nach vorne sieht. Jetzt wird vorerst mit einem leichten Querzug das Eingreifen der Schneide in das Gewebe an den oberen Enden der aufsteigenden Wundlinien gesichert, dann die Klinge in weiteren (am besten in 3) Zügen unter gleichzeitigem Drängen der Messerfläche gegen die Hornhautmitte, an die Oberfläche gezogen.

Während der Ausführung des queren Schnittes sieht man, wie die Schneide von beiden Seiten gegen die Mittellinie zu fortschreitet und die Fläche gleichmässig tiefer gleitet, bis der unterste Punkt des concaven Querbogens erreicht und das Messer frei geworden ist.

Die Rechtfertigung für die Form der hiebei gebrauchten Instrumente ergibt sich aus dem Vorgange selbst. Der Augensteller (Fixator) muss den Widerstand regulieren während das Wundmesser nach seiner eigenen Fläche gedrängt wird, und muss dabei jedes Schwanken des Bulbus hindern. Zu diesem Zwecke ist der Augensteller mit den senkrechten Riefen versehen. Das Wundmesser muss im oberen Sechstel der vorderen Kammer, also 2 *mm* vom oberen Hornhautrande gedreht werden können, ohne die Gewebe zu quetschen, es muss also sehr schmal, daher auch kurz sein und einen festen Rücken haben.

Die Durchquerung der Hornhaut geschieht am besten in der Höhe des oberen Pupillenrandes, wenn der Durchmesser der Pupille zu 4 *mm* gerechnet wird. Die 2 Stichpunkte könnten in der Breite des Limbus nach Belieben liegen. Bei der eigenthümlichen, fast parallelogrammartigen Klaffung dieser Wunde (wie später noch erörtert wird) ist der $^1/_2$ *mm* Unterschied in der Länge der Lappenbasis unerheblich. Nicht einmal die an den Seitentheilen so schiefen (etwa 1·75 *mm* tiefen) Wundcanäle, also eine entsprechend geringere Weite der inneren Wundöffnung, vermindern die Klaffung wesentlich. Als Norm für die 2 Stichpunkte nahm ich indessen die innere Grenze des Hornhautringes an, um jede Blutung auszuschliessen. Einige Versuche, an der äusseren Grenze des Limbus durchzustechen, ergaben einen sehr geringen Zuwachs der Klaffung, gewährten durch die, an den seitlichen Schnittheilen versuchte Bildung von Conjunctivallappen für den Wundschluss keinen handgreiflichen Vortheil, thaten jedoch der Exactheit des Operationsverlaufes Abbruch.

Die Wendung des Messers zum queren Schnitt kann nicht genau in den obersten Winkeln der seitlich aufsteigenden Wundlinien erfolgen. Je nach der Breite des Messers und auch je nach der Spannung der Bulbushüllen rutscht das Messer beim Wenden etwas nach abwärts. Man verliert dadurch an der Lappenhöhe etwa $^1/_2$ *mm*, auch bleibt an den bezeichneten Stellen eine überflüssige, kleine Unterminierung. Diese kommt jedoch in Form einer vermehrten Nachgiebigkeit des oberen Wundrandes der Linsenentbindung im ganzen zugute. Das Messer beim Wenden gewaltsam in die Wundwinkeln gedrängt zu erhalten, gibt keinen Vortheil. Leichtes Zurückhalten in der Höhe, bis der quere Schnitt markiert und die Schneide in der neuen Stellung gefangen ist, genügt vollauf.

Der Quertheil der Wunde ist concav und hat steile Ränder. Der Grad der Concavität hängt von vielen Factoren ab: Entfernung von der Hornhautmitte; Schlaffheit der Hüllen; Schmiegsamkeit des Gewebes:[1])

[1]) Individuelle Unterschiede in der Resistenz des Hornhautgewebes dürften sich jedem Operateur beim Führen von stechenden und schneidenden Instrumenten oft deutlich zu erkennen geben.

Labilität des Bulbus; tadelloser Schliff und Schmalheit des Messers; wahrscheinlich auch die physiologisch vorhandene Verdünnung der Hornhaut gegen die Mitte; Nachgiebigkeit des Scleralringes; grössere Länge des Augapfels (Myopie); und am meisten, bei sonst gleichen Umständen, das Andrängen der Messerfläche an den sich bildenden unteren Wundrand. Der Bogen soll immer flacher als die Krümmung des Hornhautrandes gebildet sein, also nicht kürzeren Radius wie 8 *mm* haben. Am besten entspricht der mit 12 *mm*. Wie die nebenstehende Abbildung zeigt, ergibt das Schwanken innerhalb dieser Grössen keine zweckwidrigen oder sehr augenfälligen Formverschiedenheiten. Gienge der Bogen mit seinem Mitteltheile sehr herab, so würde damit gleichzeitig der Nachtheil verbunden sein, dass die Wundlinie auch an den seitlichen Wendestellen schroffer abgebogen wäre, und dass dann die 2 Ecken schlechter anschliessen würden. Hiedurch aber würde die Wundheilung an Sicherheit verlieren und die Neigung zur Wundsprengung sich erhöhen.

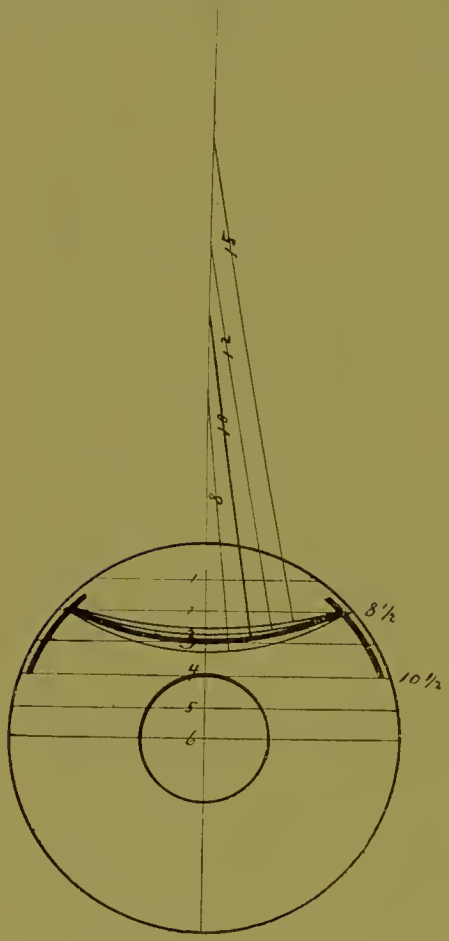

Die Dimensionen des Lappens sind: die Basis = $10^1/_2$ *mm*; die seitliche Ansteigung = 2 *mm*; die negative Zustutzung = 1 *mm*, und zwar durch ein $8^1/_2$ *mm* langes Kreissegment von 12 *mm* Radius: der Scheitel des Concavbogens kommt 1 *mm* über den oberen Pupillenrand und 3 *mm* unter den Limbus corneae (also mit Abrechnung der Limbusbreite $2^1/_2$ *mm*) zu liegen. Die Winkel an den seitlichen Abbiegungsstellen haben (da sie geschweift und nicht geradlinig begrenzt sind) als Winkel der zugehörigen Sehnen 115—120° Oeffnung.

Mit diesen Dimensionen ist das Schema der Wunde gegeben. Kleinere Abweichungen von den angegebenen Maassen können immerhin vorkommen, ohne Schaden zu bringen. Doch muss, wenn man sich Aenderungen erlaubt, der Zusammenhang der Factoren berücksichtigt werden. Man hätte folgendes zu bedenken.

Vor allem soll die Rundung der Pupille gesichert werden. Durch diese Aufgabe ist die Anlage des negativen Scheitels des Bogens bestimmt, der nicht zu nahe und nicht zu weit vom Pupillenrande sein darf. Der Wundschluss hinwiederum fordert, dass die 2 seitlichen Ecken möglichst wenig spitz gestaltet werden. Um dem zu genügen, dürfen die seitlichen

Wundpartien nicht zu hoch aufsteigen, da sonst der Querbogen sehr eingesenkt gestaltet werden müsste, damit er doch an den Pupillarrand herabreiche. Die nun spitziger gestalteten Ecken aber würden den Wundschluss verschlechtern. Die leichte Linsenentbindung erheischt genügende Länge der aufsteigenden Seitentheile. Da aber deren oberes Ende durch die vorher genannten Anforderungen schon festgestellt ist, kann nur deren unteres Ende, also die Basis des Lappens in Betracht kommen und im Interesse des Wundschlusses nicht viel nach unten und im Interesse der leichten Linsenentbindung auch nicht viel nach oben verschoben werden. Da vom Concavbogen die Schonung der Regenbogenhaut, von den Schnittwinkeln der Grad des Wundschlusses, von den seitlichen Schnittheilen die Linsenentbindung am meisten abhängen, alle 3 Factoren aber ineinander greifen und sich gegenseitig bedingen: so kann an keinem derselben geändert werden, ohne den Gesammteffect zu beeinflussen.

Eine geringe Modification der Basis mit einer damit zusammenhängenden Aenderung der übrigen Factoren ist immerhin möglich. Im Falle vermehrte Klaffung erwünscht wäre, müsste der Antheil des Beer'schen Lappens, im Falle besserer Wundschluss beabsichtigt würde, müsste hingegen der Antheil des Weber'schen Concavbogens in Uebersehuss gebraeht werden. Zugleich müsste die Basis entsprechend den Verhältnissen des Pupillenrandes zum oberen Linsenrande gewählt werden. Wird die Basis im allgemeinen hoch angelegt, so braucht die Linse weniger gestürzt zu werden. Wird die Basis tiefer angelegt, so ist hinwiederum einem Irisvorfall besser vorgebeugt.

Nach vielfach gemachten Erfahrungen könnte ich als Grenzen für zulässige Variationen folgendes angeben: der Querbogen könnte mit seinem tiefsten Punkte auf 2—$3^1/_2$ *mm* unter den Hornhautscheitel zu liegen kommen. Die Länge des Querbogens als Kreissegment könnte 7—$9^1/_2$ *mm* sein. Die seitlichen Winkeln könnten 110—125° betragen. Die seitlichen Schnitte könnten in der Länge um $^1/_2$ *mm* geändert werden. Die Basis des Lappens könnte $^1/_2$ *mm* höher oder tiefer gelegt werden. Mit diesen Angaben soll jedoch nicht gesagt sein, dass bis zu ihrer Höhe jede Combination annehmbar wäre, sondern es soll mit ihnen nur die Grenze angedeutet werden, über welche hinaus nichts Verwendbares mehr gefunden werden dürfte, falls jemand unter Beibehaltung dieses Operationstypus Verbesserungen oder Anpassungen an Einzelfälle vornehmen wollte.

Die concave Zustutzung des Lappens mit senkrechtem Wundcanal ist eine Erscheinung, deren Zustandekommen erklärt werden muss. Ich habe mir den physikalischen Vorgang folgenderweise zurecht zu legen versucht.

Ein mässig gespanntes Seil würde, wenn es an einer Stelle gehoben wird, eine winkelig gebrochene Linie darstellen. Nahe den Enden würde sich der gefasste Theil am wenigsten, gegen die Mitte zunehmend mehr und in der Mitte selbst am meisten heben lassen. In gleichem Verhältnisse würde sich der hiebei entstehende Winkel der Seillinie umso spitziger gestalten lassen, je mehr er gegen die Mitte liegt. Würde man in derselben Reihenfolge das Seil, statt es anzufassen, mit einem Stocke von unten heben, so würde der Stock an den seitlichen Theilen des Seiles ausser seiner senkrechten Erhebung nebenher auch eine seitliche Verschiebung gegen die Mitte erleiden, sofern man dem nicht absichtlich hemmend entgegenwirkt. Der Stock glitte eben von selbst nach der Richtung des geringeren Widerstandes, also schief nach oben, der Mitte zu. Auch ein Messer, mit dem man nicht allein heben, sondern auch einschneiden wollte, würde denselben Gang nehmen, auch ohne dass die steile Richtung der Schneide aufgegeben werden müsste.[1]) Die zur Bewegung nach der Höhe hinzukommende seitliche Verschiebung ist umso beträchtlicher, je näher zum Ende des Seiles man ansetzt, je länger das Seil ist, je schlaffer es gehalten wird, je gewaltsamer man vordringt und je mehr man etwa gar noch die Flächenverschiebung (aber nicht die Wendung) absichtlich befördert.

Aus diesen physikalischen Vorgängen lässt sich die Anwendung auf den Widerstand, welchen das durchquerende Schmalmesser bei der Bildung des concaven Bogens zu überwinden hat, am einfachsten so finden, dass man sich vorstellt, die Hornhaut bestehe aus einem Systeme knapp nebeneinander liegender Seile, welche sich der Messerschneide entgegenstellen. Das Messer findet in seinem Gange von den beiden Seiten her bis zur verticalen Mittellinie einen Widerstand. Das ist also ein Widerstand nach der Breite dieser Hornhautstelle. Demgemäss muss man sich von oben nach unten gespannte Seile vorstellen, welche von den Seiten nach der Mittellinie zu durchtrennt werden müssen. Ausserdem findet das Messer noch einen Widerstand, und zwar in seinem Vordringen von hinten nach vorne zur Oberfläche. Das ist also ein Widerstand nach der Dicke der Hornhaut. Demgemäss muss man sich von oben nach unten gespannte Seile vorstellen, welche von hinten nach vorne durchschnitten werden sollen; und zwar auch von diesen zunächst die am Hornhautrande und zuletzt die an der Mittellinie befindlichen.

Das erste System der vorgestellten Seile wird durch die nebenstehende Figur veranschaulicht. Das Messer dringt bei *a* ein. Es findet seitlichen Widerstand an dem Gewebe in der Linie *b c*. Diese Linie *b c* bildet aber die gemeinsame Basis von dem ganzen Systeme der sich immer loser seitlich entgegenstellenden Seile resp. Gewebsstränge, wie sie hier durch die

[1]) Sie könnte sogar nach der anderen Seite abgewendet sein — doch weniger als 90°, wenn überhaupt das Einschneiden noch möglich bleiben soll.

Linien *b d c*, *b e c*, *b f c*, *b g c* und schliesslich *b h c* repräsentiert sind. Beim Vordrängen gleitet das Messer immer mehr der Mitte der noch vorliegenden, immer spitzer, wie lose Seile sich entgegenstellenden Gewebsschleifen zu. Das Messer, welches man bei *a* einsetzte, geht also von beiden Seiten den Weg durch *d e f g*, um bei *h*, als dem untersten Punkte der Concavlinie, mit Ueberwindung des letzten Widerstandes, frei zu werden.

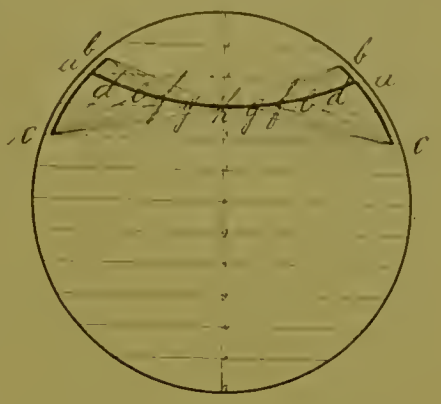

Das zweite System der vorgestellten Seile wird durch die andere beigefügte Zeichnung versinnlicht. Das Messer dringt bei *a* ein. Es findet nach vorne Widerstand an dem Gewebe in der Linie *b l*, dann fortschreitend in *c k*, *d i*, *e h* und zuletzt an *f g*. Diese Linien jedoch bilden ein ganzes System von gleich gespannten, aber von den beiden Seiten zur Mittellinie an Länge zunehmenden Gewebssträngen (ähnlich wie der Höhe nach gespannte Seile), an denen das Messer in demselben Verhältnisse nach deren Mitte, also hier nach abwärts gleitet, in welchen diese Gewebslinien gegen die Mittellinie, hier gegen *f g*, hin länger werden. Das Messer, welches man bei *a* einsetzt, geht also von beiden Seiten den Weg der bogenförmig nach abwärts zieht, um an der verticalen Mittellinie, als dem tiefsten Punkte, den letzten Widerstand zu überwinden und frei nach vorne zu gelangen.

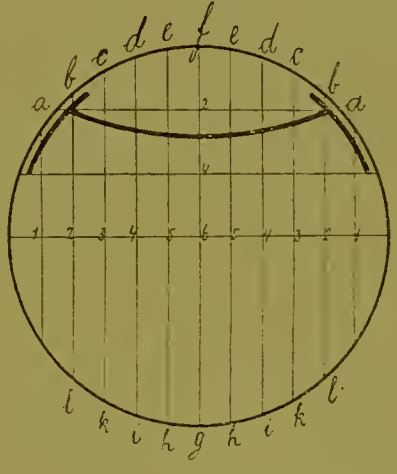

Das, was hier in Form der zwei Linien-Systeme dargestellt wurde, muss natürlich als gleichzeitig vorsichgehend und daher sich gegenseitig beeinflussend, zumeist sich summierend gedacht werden.

Einen Beweis für die Wechselseitigkeit dieser Factoren möchte ich auch darin erblicken, dass die Concavlinie sich zur Mittellinie asymmetrisch gestaltet, wenn der Schnitt von den Seiten zur Mittelinie nicht gleichmässig, sondern von der einen Seite mehr als von der anderen vorschreitet, indem entweder das freie Ende oder die Ferse des Messers kräftiger gezogen wird: an der zuletzt durchtrennten Stelle wird der Bogen am tiefsten. Hebt man z. B. die Ferse mehr nach vorne, so bildet sich die tiefste Einbiegung medialwärts von der verticalen Mittellinie. Diese Schnittbildung ist schon vom klinischen Standpunkte als Abnormität der

Schnittführung beachtenswert, lässt aber auch Folgerungen für die Theorie zu.[1])

Der Grad der Concavität desjenigen Theiles der Wundlinie, welche den Lappen abstutzt, hängt, wie erörtert wurde, von mehreren Factoren ab. Von diesen kann der Operateur nur einen, das Andrängen der Messerfläche, ganz beherrschen. Die anderen entziehen sich der vorherigen Berechnung, entfalten während der Schnittbildung ihren Einfluss und lassen sich erst nach der ersichtlichen Wirkung taxieren.

Wie stark soll man also nach der Fläche drängen? Abgesehen davon, dass bei Manipulationen die Muskelkraft, welche angewendet werden soll, nicht einfach in bestimmten Zahlen vorgeschrieben werden kann, lässt sich hier auch schon deshalb, weil mehrere Factoren nicht voraus abgeschätzt werden können, eine Antwort auf die gestellte Frage nur insoweit geben, dass in verschiedenen Fällen die Energie des Flächendruckes, um denselben Grad von Concavität zu erzeugen, verschieden wird sein müssen: dass man aber innerhalb der Abstufungen von Muskelkraft, welche bei sonstigen Operationen am Bulbus nothwendig sind, immer zureichende Auswahl haben wird. Das von Experimenten am Cadaver oder an Thieraugen abstrahierte Maass ist nicht direct verwertbar. Ueber die Verschiedenheiten des Effectes, wie sie durch unwillkürliche Schwankungen im Kraftaufwande entstehen, gibt übrigens die auf Seite 238 gezeichnete Figur annähernd eine Vorstellung. Man ersieht aus ihr, dass Unterschiede im Radius von 8—15 *mm*, somit auch solche Unterschiede in der Muskelkraft, die noch sicher gefüllt werden können, keine so grossen Verschiedenheiten in der Bogenbildung ergeben, dass dadurch der Plan der Operation in bedenklichem Grade gestört würde.

Da man mehr als einen Messerzug macht, so könnte der Flächendruck auch innerhalb des Einzelfalles schwanken und der Bogen sich nicht mit einem einheitlichen Radius bilden, selbst staffelförmige Wundränder könnten hiebei entstehen. Theoretisch muss diese Voraussetzung als sehr berechtigt zugegeben werden. Indessen fällt bei einfacher Betrachtung solcher Wundlinien kaum je eine derartige Abnormität in höherem Grade auf, und die vorkommenden Unregelmässigkeiten sind eher geringer als die vielen Abnormitäten geringerer Art, wie sie bei der Schnittbildung der herrschenden

---

[1]) Diese Ausführungen über das Zustandekommen der concaven Wundlinie mit steilem Wundcanal ergänzen übrigens die Mittheilung der „Versuche über den Hornhautschnitt“ (Seite 219) und suchen die dort fehlende Erklärung der in vielfachen Variationen dargestellten Schnittformen zu geben. Auch mit den in der „Apotomia iridis“ vorgebrachten Auseinandersetzungen (Seite 19) stehen sie in directem Zusammenhange. Ob auch alle Consequenzen einwurffrei und vollständig gezogen sind, mag dem Urtheile anderer überlassen bleiben.

Operationsmethoden so gewöhnlich und doch ohne jeden Schaden vorkommen.

Zahlenmässige Angaben über die Gestalt der Bogenlinie an Operierten können zumeist nur annähernd gemacht werden. Die Länge der Wundlinie lässt sich mit einem Maasstabe wohl ablesen, aber für die Bestimmung des Radius kann die Cirkelprobe nur in der Luft schwebend, daher unsicher, gemacht werden. Ich zeichnete mir 8 *mm* lange Kreisstücke von verschiedenem Radius (6—20 *mm*) auf einzelne lose Karten. Diese wurden mit dem Schnitte am Operierten verglichen. Man kann leicht eine Differenz des Radius von 1 *mm* sicher abschätzen.

Bei der Ausführung des Hornhautschnittes soll ein Anschneiden oder eine sonstige Verletzung der Regenbogenhaut nicht vorkommen. Eine Gefahr dafür besteht nur während der Durchquerung mit dem Messer, in der ersten Hälfte des Schnittactes. Die Gewinnung des Gegenstiches ist mit der aus anderen Operationsmethoden bekannten Umsicht anzustreben. Doch muss bemerkt werden, dass die Durchstichslinie 4 *mm* unter dem obersten Punkt des Hornhautrandes liegt, dass also eine vorgedrängte Regenbogenhaut bei noch nicht ganz abgeschwollenen Staren die glatte Messerführung wesentlich erschweren oder auch ganz verhindern könnte. Bei der Ausführung der ansteigenden Schnittlinien fliesst gewöhnlich schon etwas Kammerwasser ab. Dass die Kammer nicht zu seicht werde und die Regenbogenhaut sich nicht vor die Schneide lege, ist in diesem Momente eine der Hauptaufgaben. Man muss die $2^1/_2$ *mm* des Weges ohne Säumen zurücklegen. Weiterhin besteht die erwähnte Gefahr nicht mehr, denn mit der Wendung des Messers wird die Schneide von der Iris um 90° abgelenkt. Dabei fliesst zwar in der Regel das Kammerwasser vollends ab, ist aber nunmehr entbehrlich geworden. Wäre das Irisgewebe etwa schon vor der Wendung des Messers an die Schneide gerückt oder hätte sich sogar um dieselbe aufgewickelt, so könnte durch die Messerdrehung doch noch ein glattes Fortkommen gewonnen werden.

Die Gefahr eines Ausschneidens der Iris ist demnach gar nicht gross. Sie kann übrigens auch noch umgangen werden, wenn man in drohenden Fällen folgendes Manöver ausführt. Man schneide ohne Sorge die senkrechten $2^1/_2$ *mm* aufwärts, — die Iris schiebt sich schlimmsten Falles vorderhand nur faltenförmig über die Schneide und auf die Messerfläche. Erst mit dem Wenden der Schneide tritt der kritische Moment ein. Man mache die Wendung und bringe zuerst zur Entscheidung, ob die Schneide sich frei wegdrehen kann und die vorgelegene Irisfalte unverletzt zurückbleibt, oder ob diese letztere durch die Schneide mitgehoben wird und dann, wenn der Schnitt einfach fortgesetzt würde, unrettbar eingeschnitten werden müsste. Lässt die Schneide beim Wenden nicht von der Irisfalte los, so wende man das Messer wieder in seine frühere flache Lage zurück,

gleite (mit dem Rücken voran) flach abwärts, und zwar ganz bis an die Durchstichlinie, drehe hier das Messer auf den Rücken und rücke nun mit der Breitseite in die frühere Stellung nach oben. Bei diesem zweiten Aufstiege schiebt sich das Messer die Iris selbst aus dem Wege. Der concave Querschnitt kann jetzt, ohne dass Irisgewebe auf der Schneide vorläge, vollführt werden. Man könnte in anderer Art auch so vorgehen dass man mit dem Messer zwar in der oberen Stellung bleibt, es aber ganz umwendet und mit dem, nun nach oben stehenden Rücken die Iris wegdrängt. Ist das geschehen, so muss die Schneide, die man vorher im halben Kreisbogen nach unten gedreht hatte, nunmehr mit einer Viertelbogenwendung in die steile Stellung zurückgedreht werden.

Diese Verhältnisse, die für die unversehrte Erhaltung der Regenbogenhaut trotz frühem Abfliessen des Kammerwassers so günstig sind, haben es auch möglich gemacht, in der Gestaltung des Wundmessers, anderer Vortheile wegen, zur reinen Keilform zurückzukehren. Der Rücken ist nicht durch seitliche Abschliffe verschmälert, und das ist nicht nur bezüglich der Construction, sondern auch der Operation von Belang: er stemmt sich, wenn man zum Querschnitte schreitet, sicherer und unschädlicher an die Unterlage an. Dieser Vortheil überwiegt den, wie gezeigt wurde, nur scheinbaren Nachtheil, dass nebenbei die vordere Kammer rascher als mit den sonstigen Messern an Tiefe verliert.

Gegenüber anderen Staroperationen bedarf man nämlich bei dieser Methode zum Durchstich zwar der ganz normalen Kammertiefe, kann diese jedoch im weiteren Gange der Operation eher als bei den anderen Methoden entbehren.

Käme durch Anschneiden der Regenbogenhaut Blutung in die Kammer zustande, so würde das die Kapseleröffnung stören. Man müsste im Interesse derselben das Pupillengebiet zunächst vom Blute frei machen. Eine eventuell im Irisgewebe geschnittene Nebenpupille brächte keine störende Diplopie zustande.[1]) Bliebe nach Vollendung des Schnittes die Iris in der Wunde stecken oder ganz vorgefallen, so müsste man sie zurückstreichen.

Geringere Asymmetrie in der Bildung der zwei seitlichen Wundstellen wäre kein nennenswertes Hinderniss für den weiteren Operationsverlauf oder für die Heilung. Nur müsste man während der Linsenentbindung der schiefen Wundklaffung in entsprechender Weise Rechnung tragen. Grössere Unterschiede der beiden seitlichen Schnitttheile müssten ausgeglichen werden, besonders wenn die eine der seitlichen Wundlinien erheblich kürzer als 2 *mm* wäre. Man müsste diese mit einem Scherenschlage verlängern.

[1]) Wie ich nachzuweisen suchte. Siehe darüber im Orvosi Hetilap „Szemészet" 1882 Nr. 3—6 und danach bearbeitet in Gräfe's Archiv für Ophth., 1882, 28. Band. III. Abtheilung.

2. Die Kapseleröffnung.

Sie besteht im Ausreissen eines möglichst grossen Stückes der vorderen Kapsel.

Die auf Seite 215 beschriebene Kapselzange (Ereptor) wird im geschlossenen Zustande von oben eingeführt, im Pupillengebiete breit geöffnet, sanft an die vordere Kapsel gedrückt und mit einem entschiedenen Drucke zum Schliessen gebracht. Das hiebei gefasste Kapselstück wird durch einen kurzen kräftigen Ruck zunächst nach abwärts gerissen, dann vermittelst seitlicher Bewegungen in continuo abgetrennt und schliesslich nach aufwärts aus dem Auge gezogen.

Man entfernt auf diese Weise grosse Kapselstücke, die zumindest dem Pupillengebiete entsprechen, oft den grössten Theil und mitunter sogar die ganze vordere Kapsel umfassen. In einem bereitgehaltenen Glasgefässe mit Wasser kann man gleich beurtheilen, wie das ausgerissene Kapselstück beschaffen ist.

Das Rupfen nach abwärts ist besonders geeignet, den oberen Zusammenhang zu lösen. Auch ein Auswärtsstülpen der Iris durch Kapselstücke, die sich sonst bandschleifenförmig gestalten können und hinter der Zange in die Wunde nachschleppen, wird durch das Rupfen nach abwärts vermieden.

Dieser Vorgang könnte in alle Operationsmethoden, welche eine runde Pupille anstreben, also auch in die Beer'sche, aufgenommen werden.[1]) Das Ausreissen, resp. Entfernen der vorderen Kapsel kann eben ohne Nachtheil geübt werden. Soferne dagegen begründete Zweifel auftauchen, müsste man weitere Verbesserungen des Vorganges suchen. Denn in die Idee der Starentfernung ist auch die Hoffnung mit eingeschlossen, dass die Beseitigung von möglichst grossen Kapseltheilen einen Vortheil für den Endzustand abgeben wird.

Ob eine Kapselfalte gefasst ist, lässt sich an dem Widerstande, und ob sie einzureissen begonnen hat, an dem plötzlichen Nachlassen des Widerstandes fühlen. Ist im oberen Theile der Riss schon erfolgt, so machen sich die weiteren Lostrennungen unserer Muskelempfindung kaum mehr fühlbar. Dass in der Zähigkeit des Kapselgewebes je nach den einzelnen Fällen Unterschiede vorkommen, empfindet der, welcher häufig operiert, bald unzweifelhaft.

Sollten die steilen Wundränder das Eindringen in die Kammer schwierig machen, so kann man den Ereptor in senkrechter Haltung von der Seite zur Mitte schieben.

---

[1]) Allerdings müsste der Kapselzange auch die dem Vorgange entsprechende Form gegeben werden.

Das Rupfen nach abwärts muss rasch geschehen. Da eine Ausweichung von 1 *mm* selten genügt, so steigere man sie auf 2 *mm* und allenfalls selbst auf 3 *mm*. Die Enden der Zange gerathen dabei hinter den unteren Pupillenrand. Man muss aber das Stossen des Irisgewebes gegen die Hornhaut vermeiden, was bei einiger Vorsicht gut möglich ist.

Vermöge der Form der Zange kann man ihre Schenkel, um möglichst viel von der Kapsel zu erfassen, auch seitlich unter die Regebogenhaut gleiten lassen oder im offenen oder geschlossenen Zustande ihre Enden hinter den unteren Pupillenrand schieben. Die Schenkel sind zu diesem Behufe viel dicker angefertigt als an den sonstigen Iris- und Kapselzangen. Die Zähne greifen schief, demnach kräftiger in die Kapsel ein und sind von der Iris entgegengesetzt gerichtet. Um die Iris auch mit der Kniestelle nicht unversehens einzuklemmen, berühren sich die Schenkel nicht einmal beim Schluss der Zange.

Sollte die Regenbogenhaut trotzdem mit der Kniestelle gefasst worden sein, so stünde man vor der Wahl, wieder zu öffnen und beim zweiten Schliessen die Kapsel wahrscheinlich in geringerer Ausdehnung zu erfassen, — oder das Ziehen fortzusetzen und die Iris hochgradig zu verletzen. Letztere Gefahr besteht indessen nicht unbedingt. Denn man kann das Knie sammt der Irisfalte nur eben aus der Wunde heben (wobei die Iris ohne schweren Insult sich bloss dehnt), dann den Schnabel mit einer Winkeldrehung in dieselbe Höhe bringen, so dass alles Gefasste über die Wunde in eine horizontale Linie gebracht ist. Wenn man jetzt mit einer zweiten Zange unter den Schnabel der ersten greift und mit Umgehung der Irisfalte die Kapsel in jene übernimmt und schliesslich die erste Zange öffnet, so wird die Iris wieder frei, ohne durch dieses Vorgehen einen wesentlichen Schaden erlitten zu haben.

Wenn beim Fassen der Kapsel zu stark auf die Linse gedrückt wird und die Zonula dabei auch nicht einreisst, sondern sich bloss dehnt, so wird doch das Corpus ciliare gezerrt. Das hat aber eine momentane Reflexverengerung der Pupille zur Folge. Da in demselben Augenblicke auch die Zange zum vollen Schluss kommt, so ist dadurch die Gefahr, den oberen Pupillarrand einzuklemmen besonders gross. Man sei dieser Möglichkeit gewärtig und sehe sich vor. An anderen Stellen des Pupillarrandes besteht keine solche Gefahr, weil das Irisgewebe über den relativ derben Schenkeln des Schnabels glatt wegrutschen kann und die Zähne der Linse zugewendet sind. Sollte indessen die Iris doch mit den Zangenspitzen gefasst worden sein, so müsste man das bei Zeiten erkennen, loslassen, und die Kapsel neu fassen. Das Herausziehen des Kapselstückes soll daher immer vorsichtig ausgeführt werden. Umsomehr, als zu einem raschen Vorgehen kein Grund besteht. Fügt man zu dem Zuge nach aufwärts auch noch kleine seitliche Verschiebungen hinzu, so lässt sich

die Sachlage sicherer beurtheilen und auch das noch theilweise im Lostrennen begriffene Kapselstück allenfalls breiter gestalten.

Zeigt sich das ausser der Wunde zutage kommende Kapselstück sehr gross und spannt sich dessen Ende noch in der Wunde, während der Schnabel der Zange schon ganz herausgekommen ist, so greife man mit einer zweiten Zange quer unter die erste, — die Fixation des Bulbus kann man einstweilen unterbrechen — und sichere das nachfolgende Stück gegen ein etwaiges Abreissen und Zurücksinken. Man kann in günstigen Fällen mit den zwei Zangen in ähnlicher Weise vorgehen, wie man etwa einen langen Strick aus einer Oeffnung mit abwechselnden Händen zieht.

Die Kapsel in ihrer Lage zu eröffnen, statt aus ihr ein Stück auszurupfen, wäre auch ganz gut möglich. Nur könnte man weder v. Gräfe's Cystitom, noch v. Arlt's scharfes Häkchen verwenden, sondern müsste die Beer'sche oder die Rosas'sche Starnadel gebrauchen und müsste von der Seite schief eindringen.

Mit der geschlossenen Kapselzange lässt sich nöthigenfalls auch die Regenbogenhaut ins Auge zurückstreichen, — was man aber meistens bis nach der Linsenentbindung aufsparen kann. Auch lässt sich sehr gut mit der Kapselzange zwischen den Wundrändern nach Kapselzipfeln fahnden: man führt die Schnabelenden in wenig geöffnetem Zustande bald in senkrechter und bald in liegender Haltung entlang den Wundrändern und schliesst die Zange streckenweise.

3. Die Linsenentbindung.

Der Star kann nur mittelst einer Achsendrehung in die Wunde gelangen und findet die Regenbogenhaut in einer Breite von 1 bis 2 *mm* in seinem Wege. Man stürzt und schiebt den Star von unten und übt einen Gegendruck von oben.

Der Fixator wird flach an den Augapfel gelegt, dieser nach Thunlichkeit abwärts rotiert (weil man oben die Scleralgegend bis zum Aequator frei haben muss) und nun das Instrument vom Assistenten übernommen.

Der Operateur legt den Starschieber (Expulsor) im untersten Theil der Hornhaut von der Schläfenseite quer an. Zugleich setzt er über der Wunde die Hilfsschaufel (Adlator) an die Sclera, wobei der Griff steil vorragt und mit der auf die Stirne gestemmten Hand gelenkt wird.

Man drückt unten die Hornhaut mit dem convexen Theil des Starschiebers ein, damit der untere Linsenrand sich mehr an den Glaskörper dränge, und damit der obere Linsenrand sich nach vorn erhebe. Dass der von unten nach oben gedrängte Glaskörper nicht bis an den Aequator getrieben werde, sondern sich hinter dem oberen Linsenrande staue und

dessen Drehung nach vorne begünstige: wird durch den Gegendruck mit der Hilfsschaufel erreicht.

Im allgemeinen soll der untere Druck activ, der obere passiv wirken, somit der erstere stärker sein. Unter Umständen wird ein Gegeneinanderbalancieren, immer aber ein sehr aufmerksames Beachten der beiden entgegengesetzten Druckwirkungen nothwendig sein. Die beiden Druckrichtungen stossen indessen nicht in einer Ebene an der Augenoberfläche zusammen, sondern treffen sich in der Tiefe des Glaskörpers, beiläufig im Centrum des ganzen Auges. Das untere Instrument liegt etwa 1—2 *mm* nach innen vom Limbus und drückt da eine Grube. Das obere Instrument steht soweit nach aussen vom Limbus, dass noch 1—2 *mm* breit freie Sclera zu sehen ist, und drückt kaum eine Grube, sondern flacht zumeist nur die Sclera ab. Es ist wichtig, dass das obere Instrument nicht den oberen Linsenrand beim Erheben hemme, somit der Druck hinter den Linsenrand falle. Hätte man nicht genug Raum zu einem solchen Ansatze der Hilfsschaufel, so müsste man sie wohl weiter vorne anlegen, aber sie dafür nur mit ihrem Fersentheile wirken lassen.[1])

Die Folge der beschriebenen Anordnungen ist die, dass der obere Linsenrand sich nach vorne drängt, entlang der hinteren Fläche der Iris streift, den oberen Wundrand als Lappen in geringem Grade aufklappt, nun zwischen die Wundränder geräth und hier mit jenem schmalen Pupillartheile der Iris, welcher centralwärts von den Wundrändern lag, bekleidet, in Form eines kleinen Wulstes aus der Wunde sich zu erheben beginnt. Die Linse ist von jetzt an in den richtigen Weg gedrängt, den sie nicht mehr unversehens verlassen kann. Doch steht noch das glatte Abgleiten der Regenbogenhaut vom Linsenrande aus.

Man verharre noch in den früheren Stellungen und sehe geduldig zu, wie sich die Iriskappe allmählich nach den oberen Wundrand hin abzieht. In dem Momente, in welchem der vorderste Theil des Linsenrandes frei wird, beschleunigt sich wie mit einem Schlage die Linsenentbindung von selbst. Die Regenbogenhaut fällt auch seitlich rasch herab, die Linse klemmt sich mit dem grössten Durchmesser in die Wundränder und würde gleich darauf ganz herausschnellen, wenn nicht entsprechend nachgegeben würde.

Wenn mit dem Abfallen der Iriskappe sich die Starentbindung auffallend zu beschleunigen beginnt, mässige man also den Druck der beiden Instrumente und gehe mit rascher Vermittelung aus der comprimirenden in eine flach schiebende Richtung über. Man rückt mit der Schaufel, sanft streifend, herab, bis innerhalb des Limbus. Zugleich wendet man den

[1]) Ausnahmsweise habe ich sie sogar in schwierigen Fällen verkehrt angesetzt und mit dem freien Rande leistenförmig von hinten aufgedrückt. Man könnte sich auch mit dem Daviel'schen Löffel behelfen, müsste aber dann gerade im kritischen Momente Instrumente wechseln.

Starschieber in die flach schiebende Stellung und streift mit ihm bis zur Hornhautmitte hinauf.

Für das Herauskommen der zweiten Linsenhälfte ist ein instrumentaler Druck nur mehr in geringem Grade nöthig. Die Wundränder neigen von selbst zum Zusammenklappen und helfen den verkehrten Keil, welchen diese Linsenhälfte vorstellt, heraustreiben. Unterlässt man allenfalls nach dem Austritte des Mitteltheiles der Katarakta jeden äusseren Druck, so hebt sich der Star von selbst weiter heraus, doch nicht ganz bis zu seinem unteren Rand. Mit dem letzten (etwa 1 *mm* hohen) Rest pflegt er in der Wunde stecken zu bleiben. Dieses Verhältnis ist für die Spannungsverhältnisse der Wundränder kennzeichnend und kann als Maassstab dafür dienen, in welchem Gleichgewichte die Wundklaffung und der Wundschluss zu einander stehen.

Es bleibt jetzt nur noch übrig, für die Entfernung der Linsenreste zu sorgen. Das geschieht, indem man die beiden Instrumente fortwährend einander nähert, und dadurch so ziemlich die Hauptmasse des Linsenbreies dem Kerne in einem Schube nachschickt.

Ist in der Entleerung der Reste ein Stillstand eingetreten, so schiebe man die Schaufel in die Kammer soweit vor, dass sie den oberen Pupillarrand deckt, und halte sie gegen die Pupille zu etwas schief. Man streiche nun mit dem Starschieber die Linsenreste von unten nach oben in die Pupille und von hier über den schief ansteigenden Rand in die Schaufel, aus welcher sie vermöge des steilen Abfalles jenseits des Randes nicht mehr zurücksinken können, sondern mit der Schaufel herausgehoben werden.

Die beiden Instrumente zur Starentbindung wurden, wie man ersieht, anfangs so verwendet, dass ihre Druckwirkung in den Augapfel hinein gerichtet war, und zwar zu einander in Keilform, welche den Star vor sich gefangen nahm. Nachdem der Star in die Wunde einsetzte, wurden jedoch die beiden Druckrichtungen in raschen Uebergängen so verwandelt, dass sie in der Fläche gegen einander wirkten und entlang der Oberfläche hinstrichen.

Die Instrumente sind auf Seite 211 beschrieben. Sie sind der Mechanik der Linsenentbindung, wie sie sich bei einer derartigen Wundanlage gestalten kann, angepasst. Der Starschieber dient mit seiner convexen Seite zum Eindrücken der Hornhaut und auf diesem Wege zum Stürzen des Stares. Dagegen lässt sich der Schieber in seiner flachen Lage als concentrisch schiebender Bogen gebrauchen. Die Hilfsschaufel stützt zu anfang die Linse von hinten-oben und hindert den Glaskörper am allzu starken Ausweichen nach oben. Später streicht sie die oberen Linsenmassen gegen die Wunde. Auch dient sie im gegebenen Falle zum Zurückschieben der herausgestülpten Regenbogenhaut. Ferner schützt und bedeckt die Hilfsschaufel die Regenbogenhaut und hindert die Starreste am Verkriechen

unter die oberen Iristheile. Schliesslich gewährt sie den von unten zusammengeschobenen Linsenresten Aufnahme, behufs deren sicherer Entfernung.

Zum Glaskörpervorfall ist bei dieser Operationsmethode keine besondere Gelegenheit gegeben. Am ehesten noch, wenn bei der Kapseleröffnung auch die Zonula einreisst. In einem solchen Falle ist der Star mit dem Exhaustor herauszuholen. Wenn sich der Star vorerst nur verschoben hat, aber in die Wunde noch kein Glaskörper eingetreten ist, so wäre eine Linsenentbindung durch Schieben allenfalls wohl noch möglich, aber der Sicherheit wegen ist es doch besser, zum Starfänger zu greifen.

Die Regenbogenhaut erleidet insoferne wenig Insulte, als ein Theil derselben durch den vorspringenden oberen Wundrand gedeckt ist. Uebrigens wird sie wohl an die Hornhaut angedrängt; der Theil, welcher durch den Rand des Stares als Haube zu Tage gefördert wird, muss sich überdies nach der Fläche zurückziehen, somit auch einigermaassen zerren und quetschen lassen; doch ist alles dieses nicht erheblicher als bei der Beer'schen Methode. Da für einen Glaskörpervorfall wenig Gelegenheit ist, so können die Angriffsstellen für den Druck der Instrumente ohne Gefahr weit voneinander verlegt werden, wodurch sich der Druck mehr vertheilt und der Andrang des Stares an die Iris sich mässigt. Da ferner die bogenförmige Wundlinie zum Pupillarrand nicht wie bei Beer parallel, sondern fast quer verläuft, ist auch die Kappenbildung der Iris nicht in der ganzen Wundlänge und Irisbreite vorhanden, sondern auf die Wundmitte und selbst da auf einen 1—2 *mm* breiten Saum der Regenbogenhaut beschränkt. Schliesslich sind die Wundenden keine keilförmigen Spalten, welche hineingedrängte Regenbogenhauttheile eingeklemmt festhalten würden, sondern sie sind klappende Zipfel. Diese können allenfalls in der Wundheilungsperiode schwer schliessen, aber sie sind weder bei der Operation noch nachher geeignet, die Regenbogenhaut eingequetscht zu halten.

Die Form der Wundklaffung ist keine ovale mit zwei spitzen Enden, wie bei den bisher in Geltung stehenden Methoden, sondern sie ist einem Parallelogramm ähnlich.[1]) Drückt man die Hornhaut unten ein, so hebt sich der centrale untere Wundrand in der ganzen Länge des concaven queren Theiles, und zwar umsomehr, je ausgiebiger die seitlich ansteigenden Wundlinien angelegt wurden. Drückt man oben an der Sclera, so hebt sich der periphere Wundrand, und zwar umsomehr, je ausgiebiger seine Convexität gemacht worden ist. Er hebt sich aber auch durch die Beihilfe

[1]) Man könnte statt von einem Parallelogramm, mit demselben Rechte von einem Trapez sprechen. Beides entspräche der wahren Form nur annähernd. Die beiden Seiten sind eben nicht Gerade, sondern Bogen. Die Darlegung ist aber einfacher, und die praktischen Folgerungen bleiben doch dieselben, wenn man sich die im Texte befolgte Schematisierung zur einfachen geometrischen Figur erlaubt.

der kleinen seitlichen Randtrennungen, welche durch das Abwärtsgleiten des Wundmessers beim Wenden am oberen Wundrande als Flügelschnitte hinzukommen.

Die Dimensionen der Klaffung sind somit ihrer Höhe nach von der Basis des unteren (concav gestutzten) Lappens bis zur Basis des oberen convex herabragenden Lappens zu rechnen. Sie beträgt an allen Stellen der queren Wundlinie $2^1/_2$ *mm*, oder allgemein ausgedrückt, die Entfernung der Linie a b von c d. Die Dimension der Klaffung ist dagegen ihrer Breite nach gemäss dem Gauge des Wundmessers bei dessen Durchquerung durch die Kammer zu berechnen. Da aber die äussere Distanz vom Einstich bis zum Ausstich $10^1/_2$ *mm* beträgt und die innere Distanz wegen der Schiefheit der Stichcanäle um $2 \times 1{\cdot}75 = 3^1/_2$ *mm* weniger ausmacht, so ist die Klaffung in dieser Dimension mit $10^1/_2 - 3^1/_2 = 7$ *mm* zu berechnen.

Der für das Durchlassen des Stares spontan sich bietende Raum ist also ein Parallelogramm mit einer Ausdehnung von 7 *mm* in der Breite, und $2^1/_2$ *mm* in der Höhe. Auf Kosten der Höhe könnte die Breite bis auf $9^1/_2$ *mm* (nämlich $7 + 2^1/_2 = 9^1/_2$) gestreckt werden. Man sieht, dass ein seniler Linsenkern mit 7 *mm* Breite und 3 *mm* Dicke, fast ohne die Wundgestalt zu verziehen, passieren kann, und dass somit nur eine kleine Vermehrung der Höhenklaffung, und zwar in der Mitte auf Kosten der überschüssigen Klaffung an den Seiten, nöthig sein wird, um die Linse austreten zu lassen. Ebenso ist einleuchtend, dass zum Austreiben der Linse nur eine sehr kleine Vermehrung jener Kraft, welche spontane Klaffung erzeugt, nothwendig sein wird.

Die Wundränder würden, in ihren Längen summiert, genügende Dimensionen für hypermature Katarakten mit ganz consistent gewordener Rinde geben. Es kann also noch erwogen werden, ob in gewöhnlichen Fällen nicht etwas an den Dimensionen erspart werden sollte. Indessen kommt dieser Ueberschuss der Schonung der Regenbogenhaut zugute. Denn selbst wenn der Star mit seiner grössten Breite in der Wunde steckt, bleiben vermöge der parallelogrammartigen Wundöffnung neben dem Linsenrande noch freie Winkel übrig, durch welche die Iris nach ihrem Abrutschen von den Linsenrändern, ohne Hindernisse zu finden, wieder in die Kammer sinken kann. Man könnte also die Durchstichslinie für das Wundmesser wohl um $^1/_2$ *mm* höher, vielleicht noch darüber verlegen und gewöhnliche Altersstare dabei doch noch ganz leicht entbinden: aber was man dadurch für den Wundschluss gewänne, gienge an der Schonung der Regenbogenhaut verloren.

Die Linsenentbindung ist von ihrem Beginne bis zur Einstellung des Stares in die Wunde der heikelste Theil des Verfahrens. Man hat die zum Stürzen der Linse dienenden Kräfte sorgfältig zu combinieren. Umsomehr als man mit dem oberen Linsenrande beim Fortgleiten an der hinteren Hornhautfläche, die überdies mit der schonungsbedürftigen Regenbogenhaut belegt ist, einen fühlbaren Widerstand findet. Dieser Widerstand von Seiten der Cornea hört mit dem Eintritt zwischen die Wundränder auf.[1]) Ein Widerstand von Seite der Iris bleibt aber noch zu überwinden, und zwar solange, bis auch die Haube, welche sich aus dem Irisgewebe über dem hervordringenden Linsenrande zu bilden pflegt, abgeglitten ist. Bei starrem Sphincter könnte dieser Theil des Widerstandes erheblich sein. Merkt man nach dem Einlenken des Stares in die Wunde keinen oder zu geringen Nachlass des Widerstandes, so läge der erwähnte Fall vor. Man könnte sich fragen, ob es nicht besser wäre, um eine Zerrung der Iris zu vermeiden, den Sphincter jetzt durch den Assistenten mit einer Schere einschneiden zu lassen. Ich that dies niemals, da ich auf die blutlose Ausführung der Operation Gewicht lege und die Rundung der Pupille nicht durch den Operationsvorgang beeinträchtigen[2]) lassen will. Dagegen half mir der Ausweg, mit der Hilfsschaufel früher als sonst an den oberen Wundrand herabzugleiten und durch einen Druck auf diesen die Regenbogenhaut sachte in die Tiefe zu drängen, so dass dadurch ihr Abgleiten vom Linsenrande befördert wird. Hernach setzte ich die Hilfsschaufel wieder oben an, damit ich die oberen Rindentheile dem Starkerne nachschieben könne. Man könnte diese Haube auch durch den Assistenten in stumpfer Art zurückschlagen lassen, doch scheint das vorher angegebene Verfahren empfehlenswerter, weil der Operateur es selbst ausüben kann.

Ist der Widerstand von Seite der Iris geschwunden, so geräth das Vorrücken des Stares in einen rascheren Lauf, der aber wieder nicht gleichmässig bleibt. Er verzögert sich ein klein wenig, bis die Linse mit ihrer grössten Breite eingerückt ist, um gleich darauf in ein hastiges Hervordringen umzuspringen, falls man nicht mit dem Drucke bedeutend nachlässt.

Die Linsenentbindung erfolgt somit bei gleicher Kraftanwendung nur ungleichmässig. Sie würde sogar eine ruckweise sein, falls man nicht mehrmals, etwa 4mal, das Maass (oder allenfalls den Ort) des Druckes ändern würde. Das Ideal einer Linsenentbindung verlangt, dass die Entleerung mit Beibehaltung desselben Druckes bis ans Ende gleichmässig vor sich

[1]) Sofern man nämlich den geringen Reibungswiderstand, den die schiefstehende Linse am steilen oberen Wundrande noch einigermassen findet und der nur kurze Zeit andauert, nicht etwa noch besonders in Betracht ziehen will.

[2]) Presst der Kranke die Iris später doch heraus und zwingt zu ihrer Abtragung, so ist diese Nothlage doch nicht aus dem Verfahren allein entstanden. Eine solche Staroperation lässt sich nicht ausdenken, bei der der Kranke nichts verderben kann.

gehe. Diesem Ideale kommt nur die v. Gräfe'sche Expulsion nahe, erreicht es jedoch auch nicht ganz, insofern, als zum Stürzen des Stares, auch in dem geringen Maasse der Druckkraft, das diese Methode fordert, eine momentane Verstärkung und dann wieder ein Nachlassen derselben nöthig ist. Alle anderen Methoden sind in diesem Punkte viel ungünstiger. Und es kann auch bei Methoden nicht anders werden, welche die Regenbogenhaut unverstümmelt erhalten wollen: da sie bei der Anlage der Wunde nicht bloss auf die Linsenentleerung Rücksicht zu nehmen haben. Bei der Beer'schen Methode z. B. ist das Absetzen der Druckkraft zumeist in noch viel jäherem Grade nöthig als bei der hier beschriebenen Methode.

Ueber das Sprunghafte der Linsenentbindung, wie sie sich bei meinem Vorgehen gestaltet, muss ich Folgendes bemerken. In die concave Wundlinie tritt die erste Hälfte der Linse, deren Volumen gegen ihren Querdurchmesser hin zunimmt, mit ihrem halbkreisförmigen Rande ein. Dieser Rand hat eine zur Wundlinie entgegengesetzte Krümmung. Die zweite Hälfte der Linse dagegen rückt mit ihrem den Kreis ergänzenden Rande so in die concave Wundlinie ein, dass der Rand zur Wunde fast parallel steht. Da die Ränder der Linsenhälften sich zur Wundlinie ganz entgegengesetzt verhalten, so müsste aus diesen Beziehungen eigentlich eine grosse Sprunghaftigkeit in der Linsenentbindung entstehen. Dass sie nicht excessiver, sondern mässiger als bei den anderen Methoden ist, welche mit der Linsenentleerung gleichzeitig die Rundung der Pupille bewahren wollen, darf wohl als Beweis dafür angesehen werden, dass die richtige Wundklaffung besser getroffen ist, also hierin den anderen Methoden gegenüber ein Vortheil liegt.

Hiezu kommt noch die Möglichkeit, die Stellen, an welchen der Druck ausgeübt wird, freier wählen zu können. Dadurch können die Ungleichheiten im Entbindungsacte, sofern eine Verminderung derselben etwa noch nöthig schiene, weiter compensiert werden. Man erwäge dabei Folgendes.

Das Stürzen des Stares ist hier allerdings recht ausgiebig. Während nun in v. Gräfe's Methode die Hebung des oberen Starrandes in geringerem Grade nöthig ist, wird bei Beer noch weit mehr als von mir bezüglich der Wendung des Linsenkörpers gefordert. Davon hängt es aber ab, an welchen Wundrand und wie stark man drücken muss. Bei v. Gräfe konnte das Drücken am oberen Wundrande ganz wegbleiben. Bei Beer wird der centrale Wundrand dislociert (bei Weber der periphere in hohem Grade). In der hier beschriebenen Methode werden beide Wundränder zum Erheben gebracht und zwar durch den Druck an sehr entfernten Stellen, so dass etwa $^1/_3$ des Augapfels zwischen die zwei Druckstellen genommen wird. Da aber in der ganzen Methode die Neigung zum Glaskörpervorfall gering ist, so können die Druckstellen während des Entbindungsactes

ohne einen Nachtheil besorgen zu müssen, selbst mehrfach geändert werden, und dadurch kann das Sprunghafte in der Linsenentbindung ausgeglichen werden. Man kann somit, statt die Druckkraft zu ändern, deren Angriffspunkte verlegen. Dass alle zwei Angriffspunkte in mannigfacher, frei gewählter Combination allerlei Formen von Compensation zulassen, ist ein entschiedener Vortheil vor der Beer'schen Methode. Denn in dieser steht neben dem einen, frei verlegbaren Angriffspunkte, dem am Lappen, der andere Angriffspunkt, nämlich der an der Sclera, nur im Beginne des Stürzens und auch da nur als geringe Mithilfe, nachher aber gar nicht zur Verfügung. Denn mit dem Finger kann man nicht, wie mit meinem Adlator, ins Auge eindringen. Ausserdem kann in der Beer'schen Methode auch der andere, am Lappen noch verbleibende Angriffspunkt der Kraft nur in seiner Stärke, aber mit Rücksicht auf den Glaskörper nicht auch in Bezug der Angriffsstelle, nach freiem Ermessen verändert werden.

Die Lagerungsänderungen der Regenbogenhaut während der Starentbindung lassen sich aus den Vorgängen am Pupillarrand deutlich genug erkennen. Zunächst ist der obere Pupillenrand über den Linsenrand geschlagen und bildet da eine Haube oder Kappe. Diese schiebt sich nach oben ab. Ist die Kuppe des Linsenrandes frei geworden, so hängt der erwähnte Iristheil am oberen Wundrande neben der sich mehr und mehr entwickelnden Linse heraus. Von diesem zu Tage liegenden Theile der Iris setzt sich der Pupillarrand beiderseits in die Wunde und bis zu den in der Kammer befindlichen seitlichen Pupillarrändern fort. Im weiteren Gange der Entbindung drängt die aufsteigende Linse diese seitlich schief ansteigenden Pupillarränder auch auseinander, so dass sie den seitlichen Linsenrändern mit einspringenden Winkeln Platz machen. Da Letzteres mit einiger Reibung verbunden ist, so wird jede dieser Winkelstellen durch den aufsteigenden Linsenrand einigermaassen mitgehoben. Man sieht den Pupillenrand dementsprechend von der noch blossliegenden schlaffen Stelle, also von der zusammengefallenen Haube aus, beiderseits entlang des Linsenrandes in je einer spiralig gewundenen Linie in die seitlichen Kammerpartien verlaufen und sieht, dass diese Spirale dort, wo sie den immer breiter hervorkommenden Linsenrand berührt, sich bald hebt, bald senkt und danach ihre Form verändert. In diesem Vorgange gibt sich der Vorzug, den die Geräumigkeit der Wundwinkel für die Linsenentbindung hat, zu erkennen: wäre die Wundlinie nicht an den Enden abgebogen, so würde die Iris sich einklemmen und oft auch haften bleiben oder nur durch Manipulationen, die das Gewebe quetschen, befreit werden können; und wäre der Lappen nicht concav gestutzt, so würde die Iris in ihrer vollen Breite den geschilderten Gefahren ausgesetzt sein.

Der Theil der Regenbogenhaut, der in die Wunde gelangt war, sinkt während des Durchtrittes der zweiten Starhälfte rasch zurück, und

zwar zunächst mit den seitlichen, jetzt schon erschlafften Partien und zuletzt mit dem obersten Theile, welcher während der Linsenentbindung am peripheren Wundrande gefangen lag. Nur ausnahmsweise verbleibt der oberste Theil vorgefallen. In diesem Falle streicht man ihn mit der nun herabgleitenden Hilfschaufel sanft in die Kammer zurück.

Dass die Regenbogenhaut noch vor dem Eintritt des Dickendurchmessers der Linse in die Wunde, ganz in die Kammer zurückgienge, wäre natürlich sehr erwünscht. Und das kann auf folgende Weise gelingen. Wenn die Iriskappe sich abzustreifen beginnt, sei man schon eines minimalen Nachlasses in der aufgewendeten Druckkraft gewärtig und übe diesen Nachlass allsogleich aus, so wie sich der Linsenrand an der kleinsten Stelle entblösst zeigt. Man erreicht dadurch einen Stillstand im Vorrücken des Stares. Und da dieser anfangs locker zwischen den Wundrändern hängt, kann sich die Iris und wird sich auch mitunter frei in die Kammer zurückziehen. Seitdem ich diesen Modus kennen lernte, wurde ich schwankend, ob ich im Interesse eines besseren (dem in der A. Weber'schen Operation näher kommenden) Wundschlusses wesentliche Aenderungen an den Klaffungsverhältnissen, welche allseitig so günstig und kaum in einem Detail übermässig sind, machen soll.

Die Ungelegenheiten, die sich mit der Regenbogenhaut ergeben, erheischen bei jeder Methode besondere Beachtung, namentlich diejenigen, welche in typischer Weise sich wiederholen, also der Methode besonders anhaften.[1]) In allen Methoden, welche die Iris soweit als möglich schonen wollen, ergibt sich eine Collision beim Herausreiten des Stares aus der Pupille, eine andere aus dem möglichen Eindringen der Regenbogenhaut in die Wunde, und zwar vor, mit oder nach dem Stare. Beide Unzuträglichkeiten schliessen sich unmittelbar aneinander, so dass deren Erscheinungen ineinander übergehen und nicht isoliert beobachtet werden können. Will man aber ein reines Bild des Kampfes zwischen der Linse und der Regenbogenhaut um den Platz studieren, so muss man sich an die Krankheitsfälle von halber Luxation der Linse in die vordere Kammer halten. Liegt die Linse mit dem Dickendurchmesser in der Pupille, also so wie bei einer Staroperation im halben Acte des Herausreitens, so kerbt der Linsenrand den Pupillenrand an zwei entgegengesetzten Stellen ein. Zwischen diesen beiden Stellen streckt sich der Pupillenrand zu je einem flachen Bogen, deren einer sich nahezu vor, der andere hinter die Linsenmitte schiebt. — Dieses Verhältnis kommt auch bei der Beer'schen Operation vor: indem der Star sich Raum schafft, dehnt er die Pupille in

[1]) Die A. v. Gräfe'sche Methode macht da im weitesten Sinne auch keine Ausnahme, denn sie geht durch obligates Ausschneiden der Iris der Collision vorderhand wohl aus dem Wege, aber im Endzustande erscheint die Unzukömmlichkeit doch in der Form der verstümmelten Pupille.

der Quere aus und hebt dabei den Theil des Pupillenrandes, der beim vorherigen Stürzen des Stares gegen die Wunde ausgebaucht war, wieder zurück. Einklemmungen in die Wundwinkel sind deshalb auch nahezu ausgeschlossen. Der wunde Punkt des Beer'schen Schnittes liegt zumeist in der zu leicht klaffenden Wunde, in deren mittlerem Theil sich die Iris am meisten einlagern kann. — An flach bogenförmigen Schnitten, deren Scheitel sich dem Pupillenrand nähert, ist die Collision mit der Iris in der Wundmitte vermindert, dagegen in den Wundwinkeln vermehrt: der herausgleitende Star nimmt mit seinen Seiten die Iris in die Wundecken mit, aus denen sie umso schwerer loskommt, je geringer die Höhe des Lappens ist und je enger infolge dessen die Wundwinkel sind.— Bei linearen Schnitten wird dies Verhältnis noch ausgesprochener: im Heilverlauf ist die Neigung zum Irisvorfall vermindert, aber bei der Operation sind die schädlichen Beziehungen der Iris zur Wunde und deren üble Folgen vermehrt. — Am günstigsten scheint das Schicksal der Iris bei der A. Weber'schen Lanzenextraction zu sein. Nach den Berechnungen kommt kaum ein schmaler Saum vom Pupillenrande in Gefahr. Bei der Ausführung jedoch ist eine Einklemmung der Regenbogenhaut in die Wundwinkeln mehr als selbst bei Linearextractionen, also eigentlich, wie sich ergibt, am meisten zu befürchten. Nachträglich indessen ist, vermöge des vorzüglichen Wundschlusses, gar keine Collision mit der Iris mehr zu besorgen. — Bei meinem Vorgange sind die Wundwinkel nachgiebig, und die Wundmitte ist für einen Vorfall der Iris ganz ungeeignet. Es lässt sich eine Collision mit der Iris in der Wundmitte, wenn auch nicht absolut, doch besser als selbst bei der A. Weber'schen Methode vermeiden. In den Wundecken ist für das spontane Zurückfallen der Iris alles günstiger gestaltet als bei sonst einer Methode, insbesondere günstiger als selbst bei dem v. Gräfe'schen Schnitte, falls man bei diesem die Iris nicht der ganzen Breite der Wunde nach ausschneiden wollte. Die Iris klemmt sich bei mir in den Winkeln nicht ein, weil diese höher als die Wundmitte hinaufragen und weil sie überdies locker sind. Bei der Operation selbst ist also, dank der aufsteigenden Seitenschnitte[1]), allen Unzukömmlichkeiten mit der Regenbogenhaut aufs beste vorgebeugt.

Auf diese Verhältnisse musste darum ausdrücklich hingewiesen werden, weil dieser Vortheil für den Operationsact sich im Heilungsverlaufe als Nachtheil erweist; weil die Wundecken sich am spätesten schliessen und weil ungeberdige Patienten inzwischen an diesen Stellen mit der Regenbogenhaut zu schaffen geben. Die Regenbogenhaut legt sich wohl nur flach in die Winkeln, sie löst sich auch leicht wieder los, aber der erste Wundschluss kann sich eben um Tage verzögern. Wollte man deshalb

[1]) In die Seitenschnitte selbst drängt sich niemals Regenbogenhaut ein, weil sie quer zur Hauptrichtung der Wunde stehen.

den Wundschnitt ändern, wie ich oft und ernstlich erwogen habe, so müsste man dessen eingedenk sein, wie viel man von den Vortheilen, die hierin für die glatte Durchführung der Operation liegen, aufgibt.

Irisvorfälle reponiert man besser mit der Hilfschaufel als mit der sonst gebräuchlichen Spatel, umsomehr, als man das Instrument schon in der Hand hält. Es wirkt ausgiebiger und schonender. Man beginnt mit dem Zurückstreichen an den Wundwinkeln, wo der Eingang leichter und der Erfolg sicher ist. Aus der Wundmitte zieht die Iris sich dann gewöhnlich von selbst zurück. In schwierigen Fällen oder bei Vorfällen, die erst unter dem Verbande nachträglich entstanden sind, könnte die Wunde mit einer Spatel zum Klaffen gebracht werden, um daneben mit der Hilfschaufel ganz schonend hantieren zu können. Auch zwei Spateln könnten eventuell erfolgreich dienen, so dass mit der einen der centrale Wundrand gelüftet, mit der anderen die vorliegende Regenbogenhaut in die Wunde zurückgelegt würde. Nähte anzubringen (wie z. B. Valude versuchte) oder die Wunde mit einem Gelatine-Blättchen zu bedecken (Galezowski) ist in der Theorie wohl verlockend, dürfte sich aber in der Ausführung und in den Folgen nicht tadellos bewähren.

Träte vor oder nach der Kapseleröffnung Glaskörper in die Wunde, so wäre der Star mit einem Instrumente herauszuholen. Hiezu habe ich einen Starfänger (exhaustor) durch Abänderung der Weber'schen Drahtschlinge construiert (siehe Seite 216). Die Art seiner Anwendung ergibt sich von selbst. Ich gebrauche jetzt den mit der gebauchten Form. Seine sichere und schonende Wirkung kann ich lobend hervorheben.

Auf möglichste Raschheit in der Ausführung der Staroperation ist heutzutage kein übermässiges Gewicht mehr zu legen. Es mag somit nur nebenher erwähnt sein, dass der ganze Vorgang zu den kürzesten zählt. Die zwei ersten Acte können schnell gemacht werden, der dritte und letzte Act erfordert bis zum Einstellen der Linse Vorsicht und Bedächtigkeit; dagegen ist von da an kein Aufenthalt mehr nöthig, die Gefahr, noch Glaskörper zu sehen, fast vorüber und die Reinigung von Linsenresten höchst einfach. Letztere bildet nur die Fortsetzung der Linsenentbindung, da man weder seine Stellung noch die Instrumente wechselt. In 1—$1^1/_2$ Minuten lässt sich die Operation bequem durchführen.

Zum Schlusse empfiehlt sich noch gegen spätere Iriseinklemmungen das Einträufeln eines Mioticums. Piloearpin in 5proc. Lösung ist dem Eserin vorzuziehen.

Parinaud macht auch einen gestutzten Lappenschnitt mittelst plötzlicher Wendung des Messers und hält eine je spätere Herstellung der vorderen Kammer sogar für wünschenswert. (Nach einem Referate in den

Recueil d'ophthalmologie, 1893 avril, über die Sitzung der Pariser Augenärzte vom 11. April 1893.)

Teale wendet die Messerschneide gleich nach der flachen Durchquerung senkrecht zur Oberfläche und erhält einen linearen Schnitt mit steilem Wundcanal nahe dem Pupillenrande. (Eine Mittheilung darüber enthalten die: Transactions of the Opth. Society of the Unit. kingdom Vol. XIII).

Abnormitäten bei der Operation.

Als Grundlage des klinischen Berichtes über die üblen Zufälle während der Operation, sowie in den nachfolgenden Abschnitten über den Heilungsverlauf und über die Endergebnisse muss ich jene Fälle nehmen, welche ich selbst operiert habe, Es sind dies 162 Fälle, die ich vom 16. Mai 1891 bis Ende Mai 1893 operierte.[1])

Die 162 Fälle theilen sich in:

cataracta matura	102
cataracta nondum matura . .	29
cataracta hypermatura . . .	21
cataracta morgagniana . . .	3
cataracta juvenilis	6
cataracta traumatica . . .	1
	162

Die Zahl der beachtenswerten Abnormitäten war 57 an 34 Augen. Bei Aufzählung derselben kann ich in Bezug der Starformen im Texte summarisch vorgehen und für die Einzelnheiten auf die Ausweistabelle hinweisen. Dagegen dürfte ein Vergleich mit den Ergebnissen, welche die v. Gräfe'sche Methode lieferte, von Interesse sein. Hiebei muss ich mich zunächst an die Zusammenstellung des Dr. Issekutz (s. Seite 153) halten und den Vergleich in procentischer Berechnung anstellen. Allerdings sind in dem 10jährigen Ausweise von Dr. Issekutz die Operationen der Anfänger mitinbegriffen, und insoweit könnte vielleicht der Vergleich, als nicht auf gleicher Grundlage basierend, bemängelt werden. Doch sind hinwiederum die 162 Fälle der eigenen Methode dadurch beeinträchtigt worden, dass ich in diesem Verfahren selbst noch Neuling war, vielfach versuchen musste und erst allmählich zum Gebrauch der für diesen Vorgang passenden Instrumente kam.

[1]) Im ganzen wurden zwar in diesen 2 Jahren und in dem noch folgenden Jahre bis 30. Juni 1894, also in reichlichen 3 Jahren, 418 Augen nach dieser Methode operiert, doch habe ich wegen langer Krankheit einen grossen Theil derselben gar nicht sehen können, kann somit nicht einmal in administrativer Beziehung, umsoweniger wissenschaftlich aus denselben Schlüsse ziehen Es sollen 18 = 4·31 % Verluste gewesen sein.

Und so scheint denn die Art des Vergleiches, wie er hier folgen wird, zwar nicht ganz einwandfrei, aber doch unter den herrschenden Verhältnissen diejenige zu sein, welche wenigstens eine vorläufige Orientierung gestattet.

Von der Issekutz'schen Schlusstabelle haben natürlich die Einzelnheiten der 1914 Fälle v. Gräfe'scher Extraction bei nicht complicierten Staren für den Vergleich zu gelten. Sie sollen mit der Bezeichnung Gr. E. (Gräfe'sche Extraction) in Klammern angeführt werden.

Nachträgliche Erweiterung der Wunde war 1mal nöthig = 0·6 Proc. (Gr. E. 31 = 1·62 Proc.).

Die Regenbogenhaut war 16mal = 10 Proc. gequetscht worden, was jedoch nicht immer zum Ausschneiden derselben zwang oder Iritis zur Folge hatte.

Glaskörper kam 16mal = 10 Proc. (Gr. E. 129 = 6·74 Proc., wobei die 25 Pagenstecher'schen Operationen, weil sie wegen Glaskörpervorfall nothgedrungen gemacht werden mussten, miteingerechnet sind.)

Die Regenbogenhaut gerieth 4mal unter die Messerschneide = 2·5 Proc. (bei den Gr. E. waren 39mal = 2·04 Proc. Schwierigkeiten mit dem Ausschneiden der Iris verbunden).

Iridodialyse entstand 2mal = 1·25 Proc., und zwar als ich die Kapsel mit einer auf 6 *mm* Länge abgeknickten Zange, also noch umfangreicher als sonst, auszurupfen versuchte. Eben deshalb wurde dann die Länge dieses Theiles der Zange auf 4—5 *mm* normiert.

Heraushebung des Stares war 6mal nöthig = 3·75 Proc. (Gr. E. 64 = 3·34 Proc.). Der Exhaustor war erst beim letzten Falle fertig, und wirkte vorzüglich. Bis dahin hatte ich mich des v. Gräfe'schen oder des A. Pagenstecher'schen Starlöffels bedient.

Die Kapselzange braehte die ganze Linse, und zwar ohne Unfall heraus 2mal = 1·25 Proc.

Kernverschiebung stellte sich 4mal ein = 2·5 Proc. (Gr. E. 17 = 0·89 Proc.).

Langes Streichen zur Entfernung der Starreste war nie nöthig (Gr, E. 46 = 2·40 Proc.).

Ausschneiden der Regenbogenhaut wurde vor der Starausschiebung 2mal = 1·25 Proc., nach derselben 3mal = 1·85 Proc., somit im ganzen 5mal = 3·1 Proc. gemacht.

Nachträgliches Herausholen von Kapselresten geschah 1mal = 0·6 Proc. (Gr. E. 25 = 1·31 Proc.).

Dass sich diese Unfälle in einer nächsten Serie von Operationen wesentlich vermindern würden, darf im Hinblick auf die erreichte Feststellung des operativen Vorgehens und auf die nunmehr mögliche Einübung nach einer gegebenen Richtung hin mit Zuversicht angenommen werden.

Verlauf und klinisches Verfahren.

In diesem Abschnitte übergebe ich Herrn Dr. Emil Grósz das Wort. Als I. Assistent war er in dem ganzen Zeitabschnitte 1891—1894 der berufenste Beobachter des Verlaufes und der nächste Disponent über alle klinischen Vorkommnisse. Sein erbetener, aber unabhängig verfasster Bericht lautet folgendermaassen:

Beim Erfolg der Staroperationen kommt ausser der Operationsmethode noch der Asepsis, der Vorbereitung des Kranken zur Operation und der Nachbehandlung eine grosse Rolle zu.

Unter diesen Punkten ist unleugbar die Asepsis der wichtigste. Die Verringerung der unglücklich verlaufenden Staroperationen ist gerade dem Umstande zu verdanken, dass wir bestrebt sind, jede Infection vom Auge fernzuhalten. Während bis lang bei Augenoperationen der Gebrauch von Antisepticis in genügender Concentration unmöglich war, heilen jetzt die Operationswunden, die unter aseptischen Cautelen am Auge angelegt werden, in idealer Weise. Im folgenden wollen wir vor allem das Vorgehen skizzieren, das bei Staroperationen an der Universitäts-Augenklinik befolgt wird. Wir sind uns dabei wohl bewusst, dass unser System keineswegs vollkommen ist, doch wir müssen mit den Verhältnissen rechnen, unter deren zwingendem Einflusse wir stehen.

Wir führen die Operationen in den Krankensälen selbst aus, wozu uns vier grosse Räume zur Verfügung stehen. Da wir die Operationen vormittags von 10—12 Uhr ausführen, so hat sich bis dahin der Staub, der bei der Reinigung am frühen Morgen aufgewirbelt wurde, gesetzt. Uebrigens fürchten auch wir die Luftinfection nicht und haben die Anwendung des Spray längst verlassen. Desto mehr suchen wir die Contactinfection zu vermeiden, weshalb die Hände sehr sorgfältig desinficiert werden. Die Hauptsache ist unserer Meinung nach das warme Wasser, Seife und Bürste, die Sublimatlösung dient nur als Aushilfe. Die Kranken selbst erhalten am Tage vor der Operation ein laues Seifenbad und die Pflegerinnen [1]) müssen besonders den behaarten Kopf und die Brauen beachten. Die Augenlider und ihre Umgebung werden vor der Operation noch mit einer Sublimatlösung (1 : 5000) abgewaschen, während wir die Conjunctiva, wenn sie sonst unversehrt aussieht, mit einer sterilen Borsäurelösung (3 Proc.) abspülen. Einen Katarrh behandeln wir vorher, während wir bei einer Eiterung des Thränensackes so lange den Thränen-Nasencanal sondieren und ausspritzen, bis die Eiterung sistiert. Nur ausnahmsweise exstirpieren wir den Thränensack oder bringen ihn zur Verödung.

---

[1]) Auf 60 Krankenbetten kommen 6 Krankenpflegerinnen und 2 Dienerinnen, insgesammt weltliches, gedungenes Personal.

Zum Sterilisieren der Instrumente verwenden wir den von Schimmelbusch empfohlenen und von Lautenschläger in Berlin verfertigten Apparat, in dem wir die Instrumente in 1 Proc. Sodalösung auskochen. Ausgenommen hievon sind die Instrumente mit Beingriff (Messer, Lanzen, Haken und Löffel), die wir bloss in die heisse Lösung hineinhalten, (ohnehin sind glatte Instrumente viel leichter zu reinigen). Hierauf bringen wir alle in absoluten Alkohol, worauf sie mit sterilisierten Tüchern abgetrocknet und auf die Instrumententasse aus Porzellan gelegt werden.

Die Verbandstoffe und Handtücher geben wir in den Sterilisator mit heissem Dampf, ebenfalls von Schimmelbusch-Lautenschläger, in dem in grossen Nickelbüchsen der Dampf 1—1½ Stunden durchströmt. Während der Operation gebrauchen wir ausschliesslich frisch bereitete 3proc. Borsäurelösung.

Die Augentropfen (Cocain, Atropin, Piloearpin) fertigten wir früher mit Sublimatlösung 1 : 10.000 an, später giengen wir davon ab und sterilisierten sie in den von Stroschein empfohlenen und von Wiegand verfertigten Tropfflaschchen durch Kochen, bemerkten aber, dass das Kochen für die Alkaloide nicht gleichgiltig sei und gebrauchen daher neuerdings nur mit destilliertem Wasser angefertigte Tropfen. Bei der Operation ist das ganze Personal mit Mänteln aus Waschstoff bekleidet.

Auch von den Vorbereitungen zur Operation muss ich sprechen. Zufolge der örtlichen Verhältnisse können wir die Kranken nur am Tage vor der Operation aufnehmen. Wir sorgen für reichliche Stuhlentleerung und suchen die Patienten, soweit es die Kürze der Zeit erlaubt, zu einem ruhigen und folgsamen Betragen zu bringen. Besonders achten wir darauf, dass die Kranken auf unsere Aufforderung hin nach abwärts sehen können (hie und da bringen sie selbst diese einfache Sache kaum zuwege). Wir legen den Kranken zur Ausführung der Operation immer auf ein rollbares Bett, auf dem er mit Hilfe von Rosshaarpolstern mit erhöhtem Kopfe auf dem Rücken liegt. Das Bett stellen wir 1—1½ *m* vom grossen Fenster entfernt so auf, dass das Fussende dem Fenster näher steht und das Licht von der rechten Seite des Kranken einfällt. Der Operateur sitzt am Bettrand, dem Kranken gegenüber, auf der andern Seite des Bettes steht der erste Assistent, während ein zweiter den Kopf hält und ein dritter die Instrumente reicht. Dieser sitzt an einem Tischchen zur Linken des Operateurs. Diese Anordnung bleibt dieselbe, ob man nun am rechten oder linken Auge operiert, da wir die Operation gleichmässig mit der rechten und linken Hand machen. Künstliche Beleuchtung brauchen wir nicht, da die Fenster genügend gross sind.

Zum Anästhesiren verwenden wir 5% Cocainlösung; den ersten Tropfen geben wir 30 Minuten vor der Operation und dann in Intervallen von 5—8 Minuten weitere 4—5 Tropfen. Früher tropften wir innerhalb

15 Minuten ein, und auch dies Verfahren hatte besonders bei Iridektomie seine Vortheile. Bei der Operation sind die Hörer gruppenweise anwesend, und obwohl sie sich in 4 Säle vertheilen, stehen doch bei ihrer grossen Zahl [1]) ziemlich viele um das Bett herum.

Bei der Nachbehandlung gehen wir gewöhnlich folgendermassen vor. Als Verband legen wir trocknen Borlint auf das Auge, darüber Wattebäusche, die mit Heftpflasterstreifen befestigt werden. Zur Sicherung des Verbandes am operierten Auge dient die bekannte Arlt'sche Flanellbinde, während das andere Auge bloss durch die Streifen geschlossen gehalten wird. Nach der Operation bleibt der Kranke womöglich im Bette (was wegen der grossen Zahl der Operationen leider nicht immer möglich ist) und liegt 2 Tage, wird aber schon nach 6—8 Stunden im Bette aufgesetzt und kann mit einer festen Stütze beliebig lange Zeit sitzen. Solche Kranke, die aus dem einen oder anderen Grunde nicht ruhig liegen können, oder bei denen man eine hypostatische Pneumonie befürchten muss, setzen wir gleich am nächsten Tage in einen Armsessel. Früher lagen die Kranken 4 Tage, aber das frühere Aufstehen erweist sich nicht als nachtheilig.

Die Diät wird so geregelt, dass sie an den beiden ersten Tagen nur flüssige Nahrung bekommen, um das Kauen zu vermeiden. Der erste Verband wird nach 24 Stunden gewechselt, bei welcher Gelegenheit wir das Auge mit steriler Borsäurelösung abwaschen, bei focaler Beleuchtung ansehen, worauf wir beide Augen wieder verbinden. Am 4. Tage verbinden wir bloss das operierte Auge, am 5. oder 6. Tage bleibt auch dies bei Tag offen, während es über Nacht bis zum 8. Tage verbunden wird. Von da an kann der Patient in dem stets halbdunkeln Zimmer herumgehen. Beim ersten Verbandwechsel geben wir gewöhnlich keine Augentropfen; am 3. Tage geben wir bei tiefer Kammer und runder Pupille 1 proc. Lösung von Atropinum boricum, im entgegengesetzten Falle von 1—2 Proc. Pilocarpinum muriaticum. In der 2. Woche vermeiden wir womöglich jede medicamentöse Behandlung.

Unsere Kranken entlassen wir am 12.—14. Tage aus der Klinik. Unter 162 Kranken waren weniger als 10 Tage an der Klinik: 28; 10—15 Tage: 117; 15—20 Tage: 14; länger als 20 Tage: 3. Die meisten konnten sich am 11.—13. Tage entfernen.

Vor seiner Entfernung prüfen wir das Sehvermögen jedes Kranken und verzeichnen den Erfolg. Meist bekommt der Operierte auf Grund dieser Daten sein Starglas. Schon hier muss ich bemerken, dass die Sehrfolge sich wesentlich bessern würden, wenn man die Prüfung später vornehmen könnte. Bei den Operationen mit runder Pupille beeinträchtigt der Wund-

[1]) Ihre Zahl pflegt pro Sem. 150—250 zu sein. Zu den Operationen, die wir zweimal in der Woche massenhaft vornehmen, theilen sie sich in 4 Gruppen.

astigmatismus den Erfolg, bei den Fällen mit Irisexcision dagegen die eventuell noch vorhandene Blutschichte. Leider verhindern die äussern Verhältnisse eine spätere Untersuchung.

Bei der Entlassung beauftragen wir die Kranken, 2 Wochen ihre Augen zu schonen, u. zw. sollen sie eine Woche hindurch nur morgens und abends aus dem dämmrigen Zimmer hinausgehen, und erst in der 2. Woche sich an das volle Tageslicht gewöhnen. Die mitgegebene graue Brille und den Schirm sollen sie fortwährend tragen und zum Waschen der Augen 3 Proc. Borwasser benützen. Nach Ablauf von 4 Wochen verordnen wir ihnen auf ihre Bitte die Brille (meist sind es Provinzbewohner).

Bezüglich der normalen Wundheilung muss ich auch noch Einiges bemerken. Beim ersten Verbandwechsel fanden wir das Auge gewöhnlich reactionslos. An den Lidern fehlt jedes Oedem, und die Lidränder zeigen keine Secretion. Nur nach einem Verband von mehreren Tagen zeigt sich ein Secret, durch welches die Wimpern zusammenkleben, wie das ja immer auftritt, wenn das Auge längere Zeit verbunden ist. Solange wir die Conjunctiva statt mit Borsäurelösung mit Sublimatlösung abspülten, war die Secretion beträchtlich grösser.

In der überwiegenden Zahl der Fälle fanden wir die Wunde nach Ablauf von 24 Stunden geschlossen. In 80 Proc. der Fälle stellte sich die Kammer schon am andern Tage her, bei den übrigen Fällen in den nächsten Tagen, und fehlte nur bei 4 Proc. länger als 5 Tage. Der Wundschluss erfolgt so regelmässig, dass man bei der gewöhnlichen Art der Besichtigung (mit focaler Beleuchtung) die beiden herabreichenden Seitenschenkel kaum erkennen kann, und der nach abwärts concave Theil nur als schmaler Bogen die Stelle der Wunde bezeichnet. Eine unebene Wunde fanden wir bloss bei negativen Wunden und bei Iriscomplicationen.

Nach normal verlaufenden Operationen erlangt die Cornea alsbald ihre Krümmung wieder. Bei der Entlassung der Kranken waren die Kreise des Keratoskops im Centrum ganz normal, während an der Wundstelle sich eine geringe Verziehung bemerklich machte. So oft wir aber einen Operierten später zu untersuchen Gelegenheit hatten, ergab sich, dass auch an der Peripherie die Krümmung normal geworden war, indem sich auch im Gebiete der Wunde die Kreise als normal erwiesen.

Nach dem ersten Verbandwechsel fanden wir die Pupille gewöhnlich eng, bei normal verlaufenden Fällen erweiterte sie sich Tags darauf etwas, worauf wir Atropin einzuträufeln pflegten, ohne dass dadurch am folgenden Tage maximale Mydriasis eingetreten wäre. In den meisten Fällen genügte aber eine nochmalige Einträufelung zur Erweiterung der Pupille. Nur wenn mehr Starreste als gewöhnlich waren, dann zeigte sich ein gewisser Widerstand gegen die Erweiterung. Sobald aber die

Schwellung der Rindentheile aufhört, erweitert sich auch in diesen Fällen die Pupille, und man braucht weiter kein Atropin.

Hintere Synechien entstehen selten und beschränken sich auf die letzterwähnten Fälle, wenn die Starreste bedeutender sind. Im allgemeinen ist die Reizung nach der Operation sehr gering, und daraus erklärt sich die frühe Entfernung unserer Kranken. [1])

Überaus interessant ist für den Kliniker der abnorme Verlauf der Wundheilung. Von den beiden Schattenseiten der Starextraction mit runder Pupille hat der Adlator die Starreste in hohem Grade vermindert, insoweit, als nur in 11 Proc. der Fälle Secundaria eintrat. Und doch hatte die Anwendung des Adlator keinen nachtheiligen Einfluss auf die Wundheilung. Unter allen Reinigungsverfahren ist es zweifellos das schonendste.

Viel schwerer lässt sich gegen die Irisvorfälle ankämpfen. Natürlich war ihre Zahl anfangs grösser, später geringer. Die 162 Operationen vertheilen sich auf mehrere Jahre, umfassen also auch die Experimente der ersten Zeit, als einerseits die Technik noch nicht ausgebildet war und andererseits wir die gequetschte Iris bei der Operation selten ausschnitten. Es lässt sich daher in Procenten die Zahl der Irisprolapse noch nicht sicher vorhersehen, soviel ist aber gewiss, dass, während sie früher bei der Beer'schen Methode in gewohntem Verhältnisse vorkam, sie in letzterer Zeit auf die Hälfte dessen gesunken ist. Ebenso verhält es sich mit dem Ankleben der Iris an die Wunde.

Unser Vorgehen besteht heute darin, dass wir in allen jenen Fällen, wo die Iris nach der Entbindung des Stares nicht von selbst oder durch sanftes Glätten ihre Stelle einnimmt, die Iridektomie machen. Tritt dagegen der Vorfall später auf, so tragen wir ihn unverweilt ab. In einem Theil der Fälle tritt der Prolaps nur entsprechend dem einen Wundzipfel auf, in andern Fällen erstreckt er sich wurstförmig nach der ganzen Länge der Wunde. Beiden Complicationen gegenüber ist unser Verfahren folgendes. Sobald wir bei der Krankenvisite den Prolaps constatieren, cocainisieren wir sofort das Auge. Dies thut gewöhnlich der Secundararzt der Abtheilung (nicht eine Wärterin). Das Bett wird, falls dies nicht der Fall ist, in geeignete Beleuchtung geschoben. Ein geübter Assistent hält mit den Fingern die Augenlider auseinander, und nun wird der vorgefallene Theil gewöhnlich mit einer Förster'schen Zange gefasst und durch einen, sehr selten zwei, Scherenschläge abgetragen. Schon beim Schluss der Schere lässt der Assistent die Lider frei. Die Kammer füllt sich gewöhnlich mit Blut, doch wird dasselbe ohne Störung resorbiert.

[1]) Einige entliessen wir jedoch zur Zeit der Cholera noch früher als sonst. Hierher gehören diejenigen, die in der Tabelle als am 6. und 7. Tage entlassen bezeichnet sind. Da sie hier ansässig waren, so war die Ausnahme berechtigt.

Obwohl das Verfahren auf ziemliche Schwierigkeiten stösst, nehmen wir doch niemals zu der empfohlenen Chloroformnarkose unsere Zuflucht. Mit Geduld kann man auch in schwierigen Fällen durchkommen. Leider gibt es unter vielen Kranken immer einige undisciplinierte, und bei solchen bleibt dann ausnahmsweise trotz der Abtragung die Iriseinklemmung bestehen. In den meisten Fällen entsteht jedoch nach der Abtragung ein Colobom mit freien Schenkeln, und die Wunde heilt ungestört.

Die Iris klebt gewöhnlich in solchen Fällen an die Wunde, wenn die Herstellung der Kammer sich verzögert. Dann wird die Pupille etwas oval, aber der Sphincter pupillae ist frei. Diese einfache Anklebung beeinflusst die Gestalt der Wunde nicht wesentlich, während bei Einklemmungen die Krümmung dauernd leidet.

Ein Platzen der Wunde ist auffällig selten, als Beweis dafür, dass die einmal geschlossene Wunde sich nicht so leicht wieder öffnet. Daraus folgt auch, dass der sicherste Schutz gegen Prolaps der ist, dass wir eine Iris, die ihren Platz nicht einnehmen will, gleich bei der ersten Operation ausschneiden, — wenn wir nach den ersten 24 Stunden eine runde Pupille vorfinden, brauchen wir uns kaum vor einem spätern Irisvorfalle zu fürchten.

Was die vorkommenden Entzündungen betrifft, so ist die Iridocyclitis, die die Schattenseite der v. Gräfe'schen Operation bildet, ganz verschwunden. Leider konnte man die eitrigen Entzündungen nicht ganz vermeiden. Dass sie ausschliesslich durch Infection verursacht werden, daran zweifelt heute niemand. Wenn es auch wahr ist, dass die Quetschung der Iris und der Wunde, wie sie bei Operationen mit runder Pupille unvermeidlich ist, die Möglichkeit der Infection vermehrt, insofern sie die Resistenz der Gewebe vermindert, so folgt daraus nur, dass man doch auf die Asepsis mehr Sorgfalt verwenden muss. Dass also unsere Verluste von 1·5 Proc. anfangs auf 3 Proc. stiegen, ist nicht einfach der Methode zuzuschreiben. Uebrigens hat seit 1891, seit Professor Schulek die 162 Extractionen ausführte, die Asepsis wesentlich an Sorgfalt gewonnen.

In jenen Fällen, wo eitrige Entzündungen entstehen, nahm sie gewöhnlich mit eitriger Iritis ihren Anfang, steigerte sich später zu eitriger Chorioiditis, die schliesslich auch zur Erweichung der Cornea führte. Nie sahen wir die eitrige Entzündung von der Hornhaut ausgehen, was beweist, dass solche Entzündungen mit der Form der Wunde nichts zu thun haben.

Was die Complicationen von geringerer Bedeutung betrifft, so müssen wir vor allem die sogenannten „striata" erwähnen. Bei normal verlaufenden Operationen kommen sie nicht vor, wohl aber bei Irisprolaps. Aus dieser klinischen Erfahrung kann man mit Recht folgern, dass sie durch die Trübung der Flüssigkeit in den Lymphspalten bedingt werden. Da das Verdrängen der Wundränder durch die Iris ein Strömungshindernis ist, so erklärt sich die daraus entstehende Trübung. Die Streifen waren sym-

metrisch senkrecht auf die Länge der Wunde vertheilt, die Zipfel zeigten keine dichtere Trübung. Eine schädliche Wirkung des Cocains konnten wir nicht feststellen, aber da uns die diesbezüglichen Erfahrungen anderer bekannt waren, so beschränkten wir die Einträufelungen womöglich auf vier- bis fünfmal, selten mehr. Aber wenn es die Verhältnisse mit sich brachten, dass wir 6 bis 7 Tropfen geben mussten, sahen wir auch hieraus keinen nachweisbaren Schaden entstehen.

Schliesslich müssen wir noch die Glaskörpervorfälle erwähnen. Wenn die Wunde entfernter von der Zonula Zinnii liegt und die Iris unverletzt ist, so dient dies als Schutz gegen den Vorfall, und so kommt er seltener vor als bei anderen Methoden, und wenn er auch vorkommt und wir der Schwierigkeiten — ich meine die Auslöffelung — Herr geworden sind, so macht er später nicht so viel Störung wie nach der v. Gräfe'schen Operation. Die Iris schlägt sich zuweilen ein, bleibt aber nicht in der Wunde, auch der Glaskörper zieht sich entweder zurück oder stösst sich ab, ähnlich wie nach Extractio linearis. Im allgemeinen weicht der Verlauf dieser Fälle kaum von dem normalen ab, höchstens bei der Sehprüfung macht sich der Verlust des Glaskörpers geltend, aber auch da nicht hochgradig, sondern nur in den feinern Schattierungen (im Grade der Sehschärfe). Nachträglich fiel in keinem Falle Glaskörper vor, ein Beweis dafür dass die geschlossene Wunde gut hält.

Die Unreife des Stares verursacht im Heilungsverlauf keinen besonderen Schaden, obwohl durch das lange Streifen der Rindenpartikeln leicht eine traumatische Entzündung entstehen könnte. Auch hier ist es dem Adlator zu verdanken, dass die Erfahrung diese Voraussetzung nicht bestätigt. Gerade nach Operationen von unreifen Staren haben wir keine einzige schwerere Entzündung gesehen. Aber auch der Irisprolaps und die Anklebung kommen nicht häufiger vor als bei reifen Staren.

Kurz wären noch die Nachoperationen zu erwähnen. Die Operation der Nachstare lassen wir gewöhnlich auf später, und mit Rücksicht darauf, dass die Beschäftigung unserer Patienten gewöhnlich eine solche ist, dass sie kein scharfes Sehen erfordert, wäre ein früheres Eingreifen nicht angezeigt. Von Nachoperationen führen wir die Discission, die Extractio linearis und die Iridotomie von Wecker aus. Sehr günstig sind unsere Erfahrungen über die Iridotomie. Mit derselben gelang es uns auch in zweifelhaften Fällen das Sehen wieder herzustellen. Bei vordern Anwachsungen hielten wir, wenn sie nur in Anklebungen bestanden, einen Eingriff für unnöthig. Gegen schädliche Einklemmungen würden wir zwischen der Sphincterotomie, Sphincterolysis und Apotomie wählen, wenn die Patienten wieder in unsere Behandlung kämen.[1])

[1]) Soweit erstreckt sich der Bericht des Assistenten H. Dr. Emil Grósz. Ich spreche Ihm meinen Dank dafür aus, dass er mich ein Jahr auf der Lehrkanzel und in

Ergebnisse.

In den drei Jahren vom Mai 1891 bis Ende Juni 1894[1]) wurden in allem Staroperationen in folgender Zahl gemacht:

Extractio lobularis peripherica simplex	219	
„ „ „ combinata	111	
„ s. Gräfe	72	
„ s. Wenzel	2	
„ s. Pagenstecher	2	
„ s. Galezowski	2	605
„ s. Beer	2	
„ linearis simplex	81	
Discissio	104	
Dislaceratio s. Bowman	4	
Excochleatio cataractae	6	
Expulsio obtuso-lobul. s. Schulek (ipse fec.)	162	418
„ „ „ „ „ (alii fec.)	256	
Summa	1023	1023

Wie schon erwähnt wurde, sind die 162 Fälle, welche ich selbst operiert habe, zur Grundlage des Specialberichtes genommen worden.

Die statistische Tabelle gibt Aufschluss über die Anzahl der Abnormitäten auch während der Nachbehandlung. Ferner sind in der Tabelle die Nachstare classificiert, die Tage des Spitalaufenthaltes angegeben, und schliesslich die Heilerfolge in Gruppen getheilt. Hervorgehoben könnte Folgendes werden.

Spontane Blutung enstand 2mal = 1·25 Proc. (Gr. E. 17 = 0·89 Proc.).

Wundsprengung kam vor 3mal = 1.85 Proc. (Gr. E. 75 = 3·92 Proc.).

Irisvorfall 16mal = 10 Proc.

Abtragen des Irisprolapsus 15mal = 9·26 Proc. und mit den 5 Fällen der Irisexcision während der Operation, zusammen 20mal = 12·3 Proc.

Die Pupille blieb somit rund in 142 Fällen = 87·6 Proc.

Vordere Synechien, zum grössten Theil in Form von Flächenverklebungen, kamen vor in 35 Fällen = 21·6 Proc. Eine genauere Abtrennung der Fälle, in denen Einklemmungen entstanden, ist aus den Krankengeschichten nicht genau durchführbar gewesen.

---

der Leitung der Klinik mit grosser Selbstaufopferung und vorzüglichem Erfolge vertrat. Die diesem Bericht folgende statistische Tabelle hat H. Dr. Edmund Vándor zusammengestellt, wofür ich Ihm ebenso, wie für die Ordnung des literarischen Stoffes zu danke verpflichtet bin.

Schulek.

[1]) Schluss des Schuljahres.

Entzündliche Zufälle traten ein in 3, 5, 2, 4, 4, zusammen in 18 Fällen = 11·11 Proc. (Gr. E. Iritis allein 50 = 2·61 Proc., alle entzündlichen Fälle zusammen 131 = 6·84 Proc.).

Punction der Cornea war nie nothwendig (Gr. E. 87 = 4·54 Proc.).

Starreste verblieben in grosser Menge 18mal = 11·11 Proc. in mässiger Menge 21mal = 12·96 Proc. und in unerheblicher Menge 76mal = 46·91 Proc.

Die Behandlungszeit der 162 Kranken betrug 2111 Tage, im Durchschnitt also 13·03 Tage.

Die Sehrfolge waren I. Classe in 113 Fällen = 69·75 Proc. (Gr. E. 1088 = 56·84 Proc.); II. Classe in 43 Fällen = 26·53 Proc. (Gr. E. 796 = 41·59 Proc); III. Classe in 5 Fällen = 3·09 Proc. (Gr. E. 28 = 1·46 Proc.); gestorben 1 (Gr. E. 2). (Siehe Tabelle Seite 270 und 271.)

Schlussbetrachtungen.

Da die Staraustreibung mit concav gestutztem Lappenschnitt auch die Erhaltung der Pupille in ungeschmälerter Rundung zum Ziele hat, so ist bei der Beurtheilung vor allem wichtig, ob dieses Ziel oft genug erreicht wird und ob die Opfer nicht zu gross sind.

Soweit sich jetzt schon nachweisen lässt, bleibt die Pupille beinahe in 90 Proc. der Fälle unverstümmelt, ist der Heilungsproces im allgemeinen kurz und günstig, und lässt sich die Zahl der Verluste auf 3 Proc. beschränken.

Da ich bei der v. Gräfe'schen Operation nicht 3 Proc., sondern rund 1·5 Proc. Verluste hatte, so stehen die bei dieser um 1·5 Proc. günstigeren Resultate dem Opfer der runden Pupille in allen Fällen gegenüber.

Die Wahl würde sich also bisher so stellen: in 90 Proc. eine runde Pupille oder um 1·5 Proc. mehr Fälle, die ein Sehen überhaupt erlangen.

Wenn ich mir ein Urtheil erlauben darf, so bin ich der Ansicht, dass meine Methode die Vorzüge des Beer'schen Operationstypus nicht nur erreicht hat, sondern sich noch darüber hinaus vervollkommen lässt, also ihn zumindest zu ersetzen vermag. Hingegen lassen sich die v. Gräfe'schen Heilerfolge durch sie kaum je erreichen, daher steht die v. Gräfe'sche Methode in Bezug auf die Anzahl der Heilungen ohne Rivalen und muss für einen grossen Theil der Fälle beibehalten werden.

Aus dieser Auffassung ergeben sich die Indicationen nahezu von selbst. Man wird, sowie unsere Kenntnisse über die Leistungsfähigkeit der einzelnen Methoden heute stehen, kaum alle Fälle nach einer einzigen Methode operieren. Dieser Anschauung gemäss sind auch an der Augenklinik in den drei Jahren ausser den 418 Expulsionen mit concav gestutztem Lappenschnitt noch 605 andere Staroperationen vollzogen worden. Es sind daher die Indicationen möglichst genau festzustellen.

Für die Operation der Altersstare wünschen wir, womöglich die volle Reifung des Stares abzuwarten. Wenn jedoch ein Kranker, dessen beide Augen schnmfähig geworden sind, von weither kommt, so operieren wir ihn auch in dem Falle, dass sein Star noch nicht ganz reif wäre. Die künstliche Reifung der Altersstare mache ich nicht. Eine präparative Iridektomie bleibt für Ausnahmsfälle vorbehalten, besonders wenn auch sonst Veränderungen vorhanden sind, die eine Iridektomie nothwendig machen oder doch rathsam erscheinen lassen. Ebenso wenn dem Kranken ein Auge schon zu Grunde gegangen ist[1]).

Schwieriger ist die Entscheidung, in welchen Fällen einfach reifer, gewöhnlicher Katarakten mit Iridektomie, und in welchen mit rundbleibender Pupille operiert werden soll.

Derzeit sind die Methoden mit runder Pupille (oder die sogenannte einfache Methode) ziemlich die allgemeinen. Wenn sich Gelegenheit bietet, einen reifen oder der Reife nahegerückten gewöhnlichen Star an einem sonst gesunden und nicht unter 40 Jahre alten Menschen zu operieren, wählen wir die Methode mit rund bleibender Pupille. In allen diesen Fällen passt daher auch mein Vorgehen.

Je weniger greisenhaft das Individuum ist, umsomehr neige ich zur Anwendung der Methode mit runder Pupille, während bei alten Leuten die anderen Methoden mit Iridektomie vorzuziehen sind.

Kosmetische Rücksichten sind als Nebenmoment auch mit bestimmend. Dieses Moment tritt mit dem höheren Alter der Person sehr zurück, in jungen Jahren sehr hervor. Bei Leuten, die noch nicht 50 Jahre alt und zur Ausübung ihres Berufes voll befähigt sind, ist die runde Pupille noch von grossem Belang. Bei jüngeren Leuten ist noch die gesammte Menschheit mit interessiert, bei älteren mehr ihre Umgebung und sie selbst. Bei Jüngeren ist daher ein Verfahren berechtigt, wenn es zwar um ein 1—2 Proc. weniger Heilerfolge, aber in der übrigen grossen Zahl wesentlich bessere Sehverhältnisse gewährt. Bei Aelteren dagegen ist vor allem auf geringe Anforderungen in der Nachbehandlung und auf möglichst zahlreiche, wenn auch nur mittlere, Heilerfolge Gewicht zu legen.

Da mein Schnitt dem Pupillenrand entgegenkommt, so bildet eine enge Pupille keine Contraindication.

Mit Iridektomie dagegen, und zwar in erster Linie nach v. Gräfe[2]) operiere ich:

[1]) Nach vorausgeschickter Iridektomie habe ich nie einen Misserfolg gehabt. Beide Augen auf einmal habe ich nur einmal operiert und dieses einemal den Verlust beider Augen erlebt. Seither mache ich Extractionen nur an je einem Auge, um eventuell am anderen, sowie oben angegeben ist, vorgehen zu können.

[2]) Besonders wegen meiner Vorliebe für den Bindehautlappen, den Andere perhorrescieren.

Tabelle der von Prof. Schulek mit concav

Von Mai 1891 bis

Star-form	Anzahl der Operationen	Abnormitäten d. Oper. an 34 Augen	Verlauf der Operation																	Verlauf der Wundheilung									
			Wunderweiterung	Quetschung der Iris	Vorfall d. Glaskörper				Iris angeschnitten	Iridodialyse	Heraushebung des Stares	Kapselreste geholt	Linse sammt Kapsel	Kernluxation	Lauges Reiben	Irisexcis. vor der Expuls.	Irisexcis. nach d. Expuls.			Spontane Blutung	Platzen der Wunde	Glaskörper in der Wunde	Prolaps. iridis	Nachträgliche Irisexcis.	Vordere Synechie	Lange Irritation	Iritis	Iridocyclitis		
					I.	II.	III.	IV.																						
Catar. mat.	102	33	1	8	.	1	6	3	2	1	5	1	.	2	.	1	2	.		2	.	8	7	22	3	2	.		
Cat. nond. mat.	29	10	.	4	.	.	1	.	1	1	.	.	.	1	.	1	1	2		1	.	3	3	6	.	2	.		
Cat. hypermat.	21	11	.	3	.	1	.	2	1	.	1	.	2	1	.	.	.	.		.	.	2	2	5	.	1	.		
Cat. Morgagn.	3	.	.	.	.	.	.	.	.	.	.	.	.	.	.	.	.	.		.	.	1	1	1	.	.	.		
Cat. juven.	6	3	.	1	.	.	1	1	.	.	.	.	.	.	.	.	.	.		.	1	2	2	1	.	.	.		
Cat. duro-moll.	.	.	.	.	.	.	.	.	.	.	.	.	.	.	.	.	.	.		.	.	.	.	.	.	.	.		
Cat. traum.	1	.	.	.	.	.	.	.	.	.	.	.	.	.	.	.	.	.		.	.	.	.	.	.	.	.		
	162	57	1	16	.	2	8	6	4	2	6	1	2	4	.	2	3	2		3	1	16	15	35	3	5	.		

gestutztem Lappenschnitt operierten Altersstare.

Ende Mai 1893.

Verlauf der Wundheilung				Starreste			Tage der Nachbehandlung																				Erfolg			
Iridochorioid. suppur.	Panophthalmitis	Suppuratio corneae	Punctio corneae	Cicatr. cystoidea	viel	mittel	wenig	6	7	8	9	10	11	12	13	14	15	16	17	18	20	22	27	35	38	$^5/_5 - ^5/_{60}$ I.	$^5/_{60}$-Handbewegung II.	keine Lichtempfindung III.	Gestorben
2	3	3	.	1	12	14	52	.	.	4	5	7	9	13	45	7	.	3	3	1	1	.	2	1	1	73	24	4	1
.	.	.	.	.	3	3	11	1	1	1	.	4	2	2	9	2	2	2	1	.	1	1	.	.	.	20	9	.	.
.	1	1	.	.	1	3	9	.	.	.	2	.	4	4	8	1	1	.	.	.	1	.	.	.	.	14	6	1	.
.	.	.	.	.	1	.	1	.	.	.	.	.	.	.	2	1	.	.	.	.	.	.	.	.	.	2	1	.	.
.	.	.	.	.	1	1	2	.	.	.	.	2	.	.	3	.	.	.	.	.	1	.	.	.	.	3	3	.	.
.	.	.	.	.	.	.	.	.	.	.	.	.	.	.	.	.	.	.	.	.	.	.	.	.	.	.	.	.	.
.	.	.	.	.	.	.	1	.	1	.	.	.	.	.	.	.	.	.	.	.	.	.	.	.	.	1	.	.	.
2	4	4	.	1	18	21	76	1	2	5	7	13	15	19	67	11	3	5	4	1	4	1	2	1	1	113	43	5	1

1. sehr unreife oder geblähte Stare;

2. complicierte Katarakten, besonders bei hinteren Synechien, verdächtiger Tension, Myopie, Trübungen in der Mitte der Hornhaut und dgl.;

3. bei gleichzeitigen Bindehautleiden;

4. bei Zuständen, die ein ruhiges Liegen als unwahrscheinlich voraussehen lassen, wie bei Potatoren, Krüppeln, Asthmatischen, Altersschwachen u. s. w.;

5. bei Glotzäugigen und Lidkneifern[1]);

6. bei reizbaren und undisciplinierbaren, schwachsinnigen Leuten;

7. bei Einäugigen, besonders wenn am anderen Auge eine Staroperation vorausgegangen war.

An allgemeinen Bemerkungen brauche ich kaum noch etwas hinzuzufügen.

Zur Rechtfertigung meiner Wundanlage diene ausser dem im Einzelnen schon Vorgebrachten noch die folgende zusammenfassende Betrachtung. Der mittlere Theil der Wunde, also der für die Linsenentbindung wichtigste Theil, kommt am besten zwischen den Linsenrand und den Pupillenrand zu liegen. Dadurch wird diesen beiden Gebilden in der Schlichtung ihrer Collision je ein Antheil am Ausgleich zugewiesen. Die Linse muss mit ihrem Rande tiefer gelangen, also gestürzt werden und sich so den Verhältnissen anpassen lassen. Die Regenbogenhaut muss ihrerseits auch einigermaassen der Linse Platz gewähren, nachher aber leicht in ihre erste Lage zurückkehren können. Das Stürzen des Stares, aber auch das Weichen des Pupillenrandes vor dem Linsenrande ist eben unvermeidlich. Darf und muss aber eine dieser Lageveränderungen die andere überwiegen? Bei einer nahezu central angelegten Wunde würde die ganze Leistung des Ausweichens der Linse aufgebürdet sein. Bei einer ganz peripheren Wunde dagegen würde der ganze Nachtheil, welcher aus dem Ausweichen entsteht, der Regenbogenhaut zugehoben werden. (v. Gräfe schnitt sie deshalb weg.) Ein Mittelweg ist daher anzustreben. Meine Wundanlage schlägt diesen ein. Sie ist somit ganz gerechtfertigt.

Die Wundmitte sei demnach peripherer als der Pupillenrand und centraler als der Linsenrand. Ganz vor den Pupillenrand oder gar vor das freie Pupillengebiet jedoch kann die Wundmitte nicht zu liegen kommen, denn dieses verbieten die Rücksichten auf das Sehvermögen durchaus.

Und wohin können die Wundenden verlegt werden? In dieselbe Linie mit der Wundmitte nicht, denn dann ist die Wunde nicht genug lang und klafft zu wenig. Auch höher nicht, denn dann ist die Klaffung

[1]) Bei den letzteren, sowie auch bei tiefliegenden Augen mit enger Lidspalte schneide ich allenfalls den äusseren Lidwinkel ein, der nachher seiner eigenen Verheilung überlassen wird.

auch nur ungenügend, und die Iris klemmt sich zu leicht in die Wundecken, wenn auch der Wundschluss sehr gewinnt und die Heilung vorzüglich von statten geht. Somit können die Wundenden nur tiefer als die Wundmitte angelegt werden, um den Anforderungen der Linsenentbindung doch aufs beste gerecht zu werden. Mit flachen und tief angelegten Bogenschnitten ist jedoch nicht aufzukommen, denn da ist die Gefahr der Einklemmung der Iris zu gross. Es bleibt also nur noch die Möglichkeit eines an seinen Enden winkelig abbiegenden Schnittes übrig. Und mein Wundschnitt ist eben ein solcher. Meine Wundbildung darf ich demnach als gerechtfertigt ansehen.

Näher zu studieren wären allenfalls noch die feineren Verhältnisse des Wundschlusses. Ueber dieselben kann ich noch folgendes nachtragen. Da an den beiden seitlich aufsteigenden Schnittheilen der Wundcanal schief ist, so schliesst er rasch. Hiedurch aber wird der mittlere Theil der Wunde sehr bald in richtiger Lage erhalten. Die seitlichen Theile heben und stützen eben den concaven Wundrand alsbald nach der Operation gegen den oberen convexen Rand.

Wie sich die Narbencontractur nach Jahren gestalten mag, darüber lässt sich vorderhand nur eine Vermuthung aufstellen. Der Narbenbogen dürfte sich abflachen, und zwar nach oben und nach hinten. Aber auch die seitlichen Narbenlinien dürften sich verkürzen. Dadurch könnten die Enden des Bogens herabgezogen werden. Selbst die Narbenlinien von rechts und links könnten sich einander nähern. Die Schrumpfung von Seite des Bogens und die von Seite der Randtheile dürften sich wohl das Gegengewicht halten.

In Bezug der Verwendung der Instrumente ist noch darauf hinzuweisen, dass die ganze Operation ohne Berührung des Auges mit den Fingern verläuft. Die Asepsis der Instrumente liegt aber in unserem Machtbereiche. Daher darf man dem Vorbeugen vor Infectionen und dem Ausbleiben von deletären Entzündungen zuversichtlich entgegensehen; umsomehr, als die ganze Sachlage für die Verminderung der Glaskörpervorfälle in besonderem Maasse günstig ist.

Von dem Einflusse der angepassten und reconstruierten Instrumente glaube ich noch bessere Erfolge als die in den ersten 162 Fällen erreichten erwarten zu dürfen. Denn die Instrumente sind zur Erreichung dieser Operationsaufgabe passender, als es die für andere Verfahren erdachten hier sein konnten. Sie nehmen somit einen grösseren Theil der nöthigen mechanischen Leistungen auf sich und entlasten die Gewebe mehr von den sie sonst treffenden Insulten. Die erhöhte Leistungsfähigkeit der Instrumente kann doch kaum anders als zu Gunsten der Heilerfolges wirken.

Eine neue Pincette zur Entfernung der Cataracta secundaria membranacea.

Von Dr. *Alexander Kovács.*[1])

Die Frage, welche selbst noch in der neuesten Zeit auftaucht, welches verbessernde Verfahren nach Staroperationen zu befolgen wäre, ist nicht ohne Bedeutung.

Obzwar die meisten Oculisten dafür sind, dass nach einmaliger Entfernung des Stares jeder weitere Eingriff ausgeschlossen sei, so entstehen dennoch nach Entfernung der Linse sehr oft secundäre membranöse Stare. Eben deswegen ist die Frage einer nachträglichen Verbesserung von so bedeutender Wichtigkeit. Ich will mich nicht mit einem Verfahren beschäftigen, welches durch zahlreiche Erfahrungen für gut befunden wurde, ich rege nur eine Idee an, deren Richtigkeit oder Unrichtigkeit sich vielleicht erst später erweisen wird, und zu welcher ich bei Gelegenheit einer vor kurzem ausgeführten linearen Extraction gelangte.

Am rechten Auge der Frau J. G. wurde vor zwei Jahren an unserer Klinik eine Extraction mit peripherem Lappen gemacht. Der Verlauf der Operation war ein günstiger, die Pupille blieb rund, und die Vernarbung war flach. Im Laufe dieses Jahres suchte Patientin wegen Operation ihres linken Auges, das mit einer Cataracta senilis behaftet war, abermals unsere Klinik auf. Da aber am rechten Auge eine dicke Cataracta membranacea secundaria vorhanden war, wurde nebst der Operation des linken Auges auch die Verbesserung des rechten beschlossen, ein Verfahren, welches für unschädlich gilt. In der Reihenfolge der Operationen fiel die Ausführung derselben auf mich. Als einfachste Operation, das ist als solche, die mit dem geringsten Eingriffe verbunden ist, sah ich das Zerreissen der Membran an. Mit einer Rosas'schen Nadel drang ich lege artis durch die Sclera ein, konnte aber die Membran nicht spalten, denn sie riss, ihren unteren, äusseren Theil ausgenommen, von der Zonula Zinnii gänzlich ab, so dass ich gezwungen war, mit der Nadel zu reclinieren. Am nächsten Tage war die Membran, trotzdem sie

[1]) Mitgetheilt im Orvosi Hetilap „Szemészet", Nr. 2, 1892 im April.

zweimal versank, wieder im Bereiche der Pupille. Eine Woche später wurde zur Entfernung der Membran eine lineare Extraction ausgeführt. Nach Anlegung der Wunde wurde ein wenig vom Glaskörper sichtbar, was nach der Anamnese gar nicht überraschend war; dann gieng ich mit einer Liebreich'schen Pincette ein, konnte jedoch das häutige Gebilde trotz wiederholten Versuchen nicht herausbringen, bis es endlich von meinem Professor mit Hilfe der Förster- und Liebreich'schen Pincetten, unter abwechselndem Gebrauch beider Hände, herausgeholt wurde.

Eben dieser Fall weckte in mir den Gedanken, dass in jedem Falle, wo die Secundaria genug stark, lamellös oder häutig ausgebildet ist und das Falten derselben möglich wäre, wie in dem schon erwähnten Falle, die Pincette vor allem anderen gleich in Anwendung gebracht werden müsste.

Die dünne, dem Spinnengewebe ähnliche Secundaria, bei der die Discission als weniger bedeutender Eingriff indiciert ist, muss schon im voraus ausgeschlossen werden. Auch glaube ich, dass man in dem Falle, wenn die Membran sehr hart wäre, so dass die Faltung derselben unmöglich ist und die Pincette an ihr abrutschen könnte, immer das Häkchen in Bereitschaft halten soll. Die Würdigung der einzelnen Details dieses Verfahrens im Vergleiche mit den verschiedenen andern üblichen Operationsmethoden der Cataracta membranacea secundaria, ist übrigens nur aufgrund späterer Daten möglich. Vorläufig beschreibe ich die Pincette, welche mir diesem Zwecke zu entsprechen scheint, und die übrigens im allgemeinen der von meinem Professor construierten ähnlich ist.[1])

Der eigentliche, zum Fassen bestimmte Theil (Schnabel) meiner Pincette ist vom Griffstücke unter einem Winkel von 45° abgebogen, und zwar nicht mit einer abgerundeten, sondern mit einer spitzigen Ferse, um eine Quetschung der Iris zu vermeiden; er ist 6 *mm* lang und bis ans Ende gezähnt; die einzelnen Zähne sind zugespitzt und stehen schräge, um damit leichter fassen zu können; die Zähne des einen Armes passen beim Schliessen genau in die Zwischenräume des andern hinein, so dass sie alsdann einen glatt polierten First bilden. Dass ich den Schnabel der Länge nach mit Zähnen versah, ist leicht verständlich, denn so kann ein grösserer Theil der Membran als Falte gefasst werden.

Die Cataracta membranacea ist meistens durch die Zonula Zinnii angespannt und leistet beim Andrücken mit der Pincette einen zwar geringen, aber doch fühlbaren Widerstand; das Anfassen derselben ist durch die schräge Richtung der Zähne erleichtert und auch gesichert, denn die Zähne hacken sich gleichsam in die Membran ein.

Beim Schliessen der Pincette passen die Zähne vollständig ineinander weswegen eine Verletzung der Iris unmöglich ist.

---

[1]) Siehe Seite 215.

Bei Ausführung der Operation hatte ich die rund bleibende Pupille im Auge; deswegen scheint mir die Cornealwunde am geeignetsten an der Grenze des mittleren und inneren Drittels der Strecke zwischen dém Rande der mässig weiten Pupille und dem Limbus (also beiläufig $2^1/_2$—3 *mm* nach einwärts vom Limbus) zu sein, obzwar im Interesse des Sehens die Stelle entsprechend der halben Breite der Iris sicherer wäre, doch wäre es wegen einer etwaigen Verletzung der Iris nicht rathsam, bis her oder noch mehr nach aussen zu rücken. Nachdem die Wunde gemacht ist, führe ich die geschlossene Pincette ein und öffne sie in der Gegend der Pupille; sie soll möglichst weit geöffnet werden, weil nur so die Möglichkeit vorhanden ist, einen möglichst grossen Theil der Membran zu fassen; die Verletzung der Iris ist ja doch ausgeschlossen, denn sie wird mit der äusseren Fläche der verhältnismässig massiven Arme auseinandergedrängt, und die Zähne stehen ja schräge nach einwärts. Es ist sehr zweckmässig, das schon gefasste Kapselstück nach der bewährten Methode meines Professors (wie bei der Austreibung des Stares) durch eine zuerst nach unten gerichtete Bewegung von der oberen Hälfte unterhalb der Wundränder, also in entgegengesetzter Richtung abzulösen oder mit einer rotierenden Bewegung einen möglichst grossen Theil der Membran in die Pincette zu fassen und erst dann das eigentliche Herausheben derselben zu bewerkstelligen.

Noch mehr bestätigt die Richtigkeit meiner Idee jener Fall, den der Leiter unserer Klinik in seiner Privatpraxis am 5. April 1894 beobachtet hat, indem er bei der Entfernung einer Cataracta Morgagniana, seiner Methode folgend, ein bedeutendes Stück aus der vorderen Linsenkapsel mit Hilfe seiner Pincette herausbrachte. Es ist bekannt, dass in solchen Fällen zur Spaltung der Linsenkapsel gewöhnlich ein Häkchen nothwendig ist, weil beim Versuch, eine Falte der Membran, die auf einer flüssigen Substanz liegt, zu fassen, diese der Pincette ausweicht. Aber die von meinem Professor construierte Pincette überbot sogar die an dieselbe gestellten Anforderungen der Praxis, indem sie sich sogar in solchen Fällen bewährte, und so hoffe ich, dass meine, dem erwähnten Zwecke entsprechend modificierte Pincette der weiteren Versuche würdig sei.

ROYAL LONDON
OPHTHALMIC
HOSPITAL